

可控性生物吸收镁合金药物洗脱支架动物实验研究

温小琴¹, 黄奎², 高明东², 刘寅^{2△}

(1. 天津市天津医院心内科, 天津 300211; 2. 天津市胸科医院心内科/天津市心血管病研究所, 天津 300051)

[摘要] **目的** 观察可控性生物吸收镁合金药物洗脱支架置入兔腹主动脉的安全性及有效性。**方法** 实验兔 32 只随机分为观察组、对照组, 观察组于腹主动脉置入 1 个镁合金支架, 对照组置入不锈钢裸支架。术后 6 个月检测两组血生化指标、复查造影, 并对局部血管组织标本进行病理观察。**结果** 两组动物精神状况、血生化指标等差异无统计学意义 ($P > 0.05$), 血管腔内未见血栓性闭塞。病理学显示观察组支架在术后 6 个月完全降解, 局部未见血栓形成及血管塌陷闭塞。两组管腔面积及再狭窄率无显著差异。**结论** 观察至 6 个月, 可控性生物吸收镁合金药物洗脱支架完全降解, 动物未出现毒性反应, 无支架内血栓, 其内膜增生及再狭窄率与不锈钢裸支架相当。

[关键词] 镁合金; 生物可吸收药物洗脱支架; 支架内再狭窄; 支架内血栓

[中图分类号] R543.5

[文献标识码] A

[文章编号] 1671-8348(2020)08-1233-05

Animal experimental study of controlled bioabsorbable magnesium alloy drug-eluting stents

WEN Xiaoqin¹, HUANG Kui², GAO Mingdong², LIU Yin^{2△}

(1. Department of Cardiology, Tianjin Hospital, Tianjin 300211, China; 2. Department of Cardiology, Tianjin Chest Hospital/Tianjin Institute of Cardiovascular Disease, Tianjin 300051, China)

[Abstract] **Objective** To observe the safety and efficacy of controlled bioabsorbable magnesium alloy drug-eluting stent implantation in rabbit abdominal aorta. **Methods** Thirty-two experimental rabbits were randomly divided into the observation group and control group. The observation group was implanted by 1 magnesium drug-eluting stent in abdominal aorta, while the control group was implanted by 1 stainless bare metal stent. In postoperative 6 months, blood biochemical indicators were detected in the two groups, the angiography was re-examined and the local vascular tissue samples conducted the pathological observation. **Results** There was no significant difference in the mental condition and blood biochemical indexes between the two groups ($P > 0.05$). No thrombotic occlusion occurred in the lumen of vessels. The pathology showed that the stents in the observation group were completely degraded in postoperative 6 months, no thrombosis and vascular collapse occlusion were observed in the original stent site, and there was no significant difference in the lumen area and restenosis rate between the two groups. **Conclusion** The controlled bioabsorbable magnesium alloy drug-eluting stents are completely degraded after 6-months observation. No toxic reaction is observed in the animals, no stent thrombosis is observed, and the rates of intimal hyperplasia and restenosis are similar to those of stainless bare stents.

[Key words] magnesium alloy; bioabsorbable drug-eluting stents; in stent restenosis; stent thrombosis

冠状动脉支架作为一种机械支撑装置能有效减少经皮冠状动脉血管成形术(percutaneous transluminal coronary angioplasty, PTCA)后血管弹性回缩及负性重塑。支架内再狭窄(in stent restenosis, ISR)是经皮冠状动脉介入治疗(percutaneous coronary intervention, PCI)后主要并发症之一, 虽然新一

代药物洗脱支架(drug eluting stent, DES)通过抑制内膜及平滑肌细胞增生降低了ISR发生率, 但远期ISR仍高达10%左右, 金属本体持续存在是远期ISR重要机制之一^[1]。生物可吸收性材料制成的支架已成为防治ISR的新策略^[2], 镁合金支架被认为是目前最有希望的生物可吸收支架^[3-5]。基于前期研究, 笔

者设计出了一种新型的可控性生物吸收镁合金紫杉醇药物洗脱支架,并通过动物实验初步评价其安全性及置入血管局部组织病理学特点,并与不锈钢裸支架进行对比研究。

1 材料与方法

1.1 材料

1.1.1 实验动物

动脉粥样硬化模型实验兔 32 只,其中雌性 15 只,雄性 17 只,体质量(3.7 ± 0.2)kg,由天津医科大学动物实验中心提供,合格证号[SCXK(津)2015-2018]。随机分为观察组和对照组,每组 16 只。观察组实验兔腹主动脉置入 1 枚镁合金支架,对照组置入 1 枚裸支架。

1.1.2 支架

可控性生物吸收镁合金紫杉醇洗脱支架 16 枚,规格 $3.0 \text{ mm} \times 12 \text{ mm}$ (北京乐普公司);普通 316L 不锈钢裸支架 16 枚,规格 $3.0 \text{ mm} \times 12 \text{ mm}$ (北京乐普公司)。

1.2 方法

实验兔术前普通饲养,术前 3 d 每天口服阿司匹林(天津力生制药)5 mg/kg。经耳缘静脉注射氯丙嗪(25 mg/kg)及 3%戊巴比妥(0.5 mL/kg)麻醉后,分离出右颈总动脉,插入 5F 动脉鞘管。对兔腹主动脉进行造影,按预先分组 X 线片指导下于肾下腹主动脉置入新型镁合金支架或不锈钢裸支架,支架血管比为 1.1:1,支架远端距离髂动脉分叉近心端 1 cm 左右,标准压力下释放支架,并行血管内超声(intravenous ultrasound, IVUS)提示无微夹层、血栓,支架贴靠良好(图 1)。术后 3 d 每天肌肉注射青霉素 80 U,随访期每天口服阿司匹林 5 mg/kg,观察动物的毒性反应,包括精神状态、进食、粪便及活动情况等。术后 6 个月过度麻醉处死动物,处死前检测血液生化指标及复查造影。

1.3 组织病理学处理及观察标准

处死动物后,以 10%甲醛灌注腹主动脉 30 min,

压力 70~80 mm Hg。取出腹主动脉,将对照组标本置于 10%的稀硝酸 20 min 以溶解支架。然后将标本脱水、脱脂、塑料包埋。将支架段血管的近端、中端及远端切片,厚度为 $4.0 \sim 5.0 \mu\text{m}$,行苏木素-伊红(HE)染色。40 倍显微镜下,经 HMIAS-2000 高清晰度彩色医学图文分析系进行血管分析。所分析的指标包括内膜增生厚度、损伤评分、炎症评分、内皮化评分及管腔狭窄率。具体定义参照文献[6]。

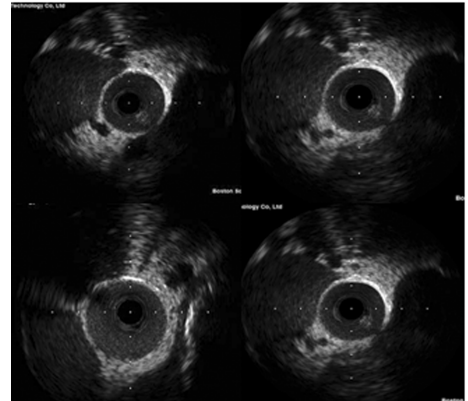


图 1 兔肾下腹主动脉 IVUS

1.4 统计学处理

采用 SPSS17.0 软件进行统计学分析。计量资料用 $\bar{x} \pm s$ 表示,两组间比较采用 t 检验,多组间各指标比较采用方差分析;计数资料用率表示,组间比较采用 χ^2 检验,检验水准 $\alpha = 0.05$,以 $P < 0.05$ 为差异有统计学意义。

2 结果

2.1 两组动物肝肾功能、电解质、C 反应蛋白等指标比较

两组实验兔随访至 6 个月,处死前两组动物的毒性反应,包括精神状态、进食、粪便、活动等一般情况差异无统计学意义($P > 0.05$)。处死前抽空腹取血检测肝肾功能、电解质、C 反应蛋白等指标差异无统计学意义($P > 0.05$)。见表 1。

表 1 两组动物肝肾功能、电解质、C 反应蛋白等指标比较($\bar{x} \pm s$)

组别	n	丙氨酸氨基转移酶 (U/L)	天门冬氨酸氨基转移酶 (U/L)	血尿素氮 (mmol/L)	血肌酐 ($\mu\text{mol/L}$)	K^+ (mmol/L)	Na^+ (mmol/L)	Mg^{2+} (mmol/L)	C 反应蛋白 (mg/L)
对照组	13	58.03 ± 8.35	26.65 ± 6.01	6.47 ± 0.33	67.11 ± 1.33	3.75 ± 0.28	146.33 ± 2.67	0.25 ± 0.06	0.52 ± 0.13
观察组	14	58.19 ± 8.74	26.65 ± 6.01	6.85 ± 0.08	66.48 ± 2.15	3.86 ± 0.23	148.74 ± 2.80	0.25 ± 0.04	0.53 ± 0.19

2.2 造影随访及病理学检查

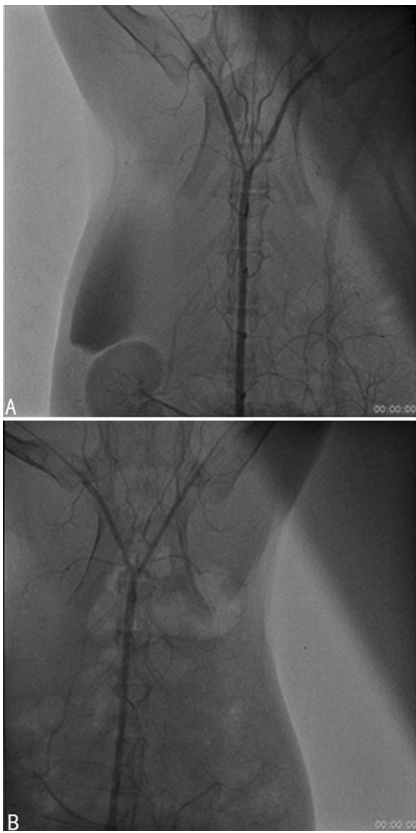
术后 6 个月复查造影示两组动物血管腔内均未出现血栓性闭塞(图 2)。组织病理学检测显示观察组支架在术后 6 个月时完全降解,原支架部位未见血栓形成,未见血管塌陷闭塞及明显炎症细胞浸润

(图 3、4)。

2.3 两组支架血管病理参数分析

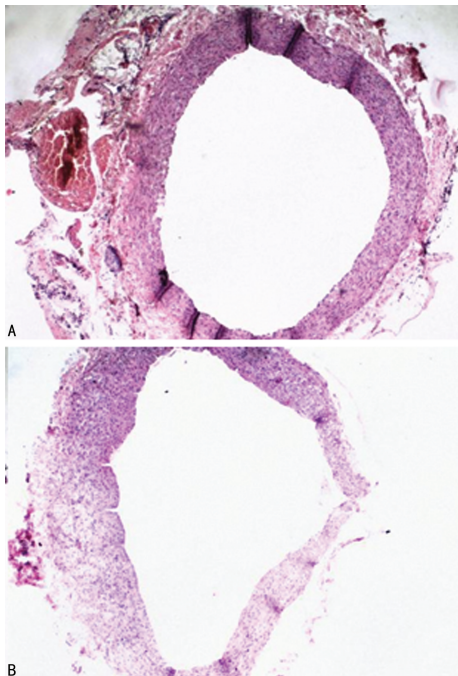
组织病理学检测显示,观察组内弹力膜面积、新生内膜厚度、新生内膜面积、管腔面积、血管管腔再狭窄率、损伤评分、炎症评分、内皮化评分与对照组比

较,差异无统计学意义($P>0.05$)。见表 2。



A: 观察组; B: 对照组。

图 2 术后 6 个月血管造影



A: 观察组; B: 对照组。

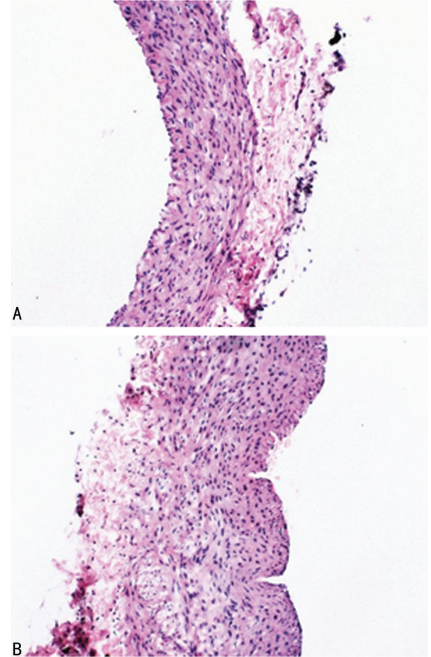
图 3 血管内径及管壁情况(HE, $\times 40$)

表 2 两组支架血管病理参数分析($\bar{x} \pm s$)

参数	观察组($n=14$)	对照组($n=13$)
内弹力膜面积(mm^2)	3.46 ± 0.34	3.42 ± 0.67
管腔面积(mm^2)	2.04 ± 0.34	2.14 ± 0.54

续表 2 两组支架血管病理参数分析($\bar{x} \pm s$)

参数	观察组($n=14$)	对照组($n=13$)
新生内膜面积(mm^2)	0.67 ± 0.02	0.58 ± 0.13
新生内膜厚度(μm)	95.08 ± 46.01	90.33 ± 38.79
损伤评分(分)	1.67 ± 0.66	1.48 ± 0.29
炎症评分(分)	1.17 ± 0.20	1.36 ± 0.31
内皮化评分(分)	2.55 ± 0.40	2.46 ± 0.11
管腔狭窄率(%)	21.32 ± 8.12	18.90 ± 5.53



A: 观察组; B: 对照组。

图 4 血管内膜增生情况(HE, $\times 100$)

3 讨 论

内膜增生是 ISR 的重要原因,而血管平滑肌的增生、迁移及细胞外基质的形成又是内膜增生的主要机制^[7-8]。DES 通过抑制内膜增生将 ISR 降至 10%,但仍不能摆脱金属本体持续存在所造成的一些长期不良反应。可吸收支架在完成其短期机械支撑作用后即逐步分解,分解物对人体无害,这样就减少了金属物质或永久载药层对血管壁的持久刺激,减少了局部的炎症反应,从而减少支架血栓及 ISR 的发生^[9]。镁合金支架被认为是目前最有希望的生物可吸收支架^[4,10],可在同一病变进行多次介入干预,而不会有重叠支架带来的问题。并且合金表面带有负电荷,具有低血栓源性^[11-12],其释放的 Mg^{2+} 浓度远远低于血液生理浓度($0.70 \sim 1.05 \text{ mmol/L}$),可以被人体自身稳态机制有效控制^[13]。

目前国外镁合金血管支架已经历了从裸支架(AMS-1)到紫杉醇药物洗脱支架(DREAMS 1G)再到雷帕霉素药物洗脱支架(DREAMS 2G)不同阶段的发展,HAUDE 等^[14]报道了雷帕霉素药物洗脱镁合金

支架临床实验 12 个月随访结果,发现 DREAMS 2G 植入 12 个月后平均支架内管腔丢失 0.44 mm,与 6 个月结果一致,靶病变失败及靶血管血运重建率较低,血管舒缩功能在 6 个月时恢复正常。而国内研究多是针对镁合金裸支架的动物实验^[15-17]。LIU 等^[18]发明的经 APTES 处理后的 MgZnYNd 支架小型猪冠状动脉原位植入实验证实了其在 6 个月植入周期内具备优异的组织相容性和内皮化能力,与 BuMA 不锈钢支架相比未造成明显血管损伤、炎症、血栓和再狭窄现象,初步显示其动物实验的安全性和有效性。

基于前期与天津大学合作的镁合金表面修饰及载药缓释研究^[19-20],本文设计出了一种新型的可控性生物吸收镁合金紫杉醇洗脱支架,并初步通过动物实验观察其安全性及有效性。本研究观察到该新型镁合金支架在 6 个月时完全降解,且无局部血管塌陷、闭塞、严重再狭窄及血栓形成等不良反应。观察组实验兔存活率及体质量、精神状态、进食、粪便等方面与对照组相比无明显差异,6 个月时检测肝肾功能、电解质及 C 反应蛋白指标与对照组无明显差异,初步表明与不锈钢裸支架相比,该新型支架对实验兔无明显毒性反应,安全性良好。

ISR 的高峰期是 PCI 术后半年左右,在临床上,如果支架过早降解,病变段失去支撑可能会引起血管的塌陷回缩,甚至有弹性回缩闭塞的风险。该新型镁合金支架在 6 个月内完全降解,血管壁可能因过早的失去机械性支撑,后期可能出现弹性回缩。未来可以通过进一步改进镁合金的表面修饰,优化材料的选择,延缓其降解的速率。本课题中动物实验是较为理想的状态,并未涉及临床上一些复杂的合并因素,如:严重的动脉硬化闭塞、合并糖尿病、高血压、钙化斑块等。另外,本研究只观察至术后 6 个月,随访时间缺乏连续性,且样本量较少。关于可控性生物吸收镁合金药物洗脱支架安全性及有效性尚需要进一步研究。

参考文献

[1] SHLOFMITZ E, IANTORNO M, WAKSMAN R. Restenosis of drug-eluting stents [J]. *Circ Cardiovasc Int*, 2019, 12(8): e007023.

[2] KALRA A, REHMAN H, KHERA S, et al. New-Generation coronary stents: current data and future directions [J]. *Curr Atheroscler Rep*, 2017, 19(3): 14.

[3] AHMADI L G, RAHVAR M, HARIRIAN E, et al. Comparative study of different polymeric

coatings for the next-generation magnesium-based biodegradable stents [J]. *Artif Cells Nanomed Biotechnol*, 2018, 46(7): 1380-1389.

- [4] HU T, YANG C, LIN S, et al. Biodegradable stents for coronary artery disease treatment: recent advances and future perspectives [J]. *Mater Sci Eng C Mater Biol Appl*, 2018, 91(2): 163-178.
- [5] ALFONSO F, CUESTA J, GARCÍA-GUIMARAES M, et al. Treatment of coronary stent restenosis with drug-eluting bioabsorbable magnesium scaffolds [J]. *Coron Artery Dis*, 2017, 28(7): 627-628.
- [6] WITTCHOW E, ADDEN N, RIEDMÜLLER J, et al. Bioresorbable drug-eluting magnesium-alloy scaffold: design and feasibility in a porcine coronary model [J]. *EuroIntervention*, 2013, 8(12): 1441-1450.
- [7] KOROSOGLOU G, LICHTENBERG M, CELIK S, et al. The evolving role of drug-coated balloons for the treatment of complex femoropopliteal lesions [J]. *J Cardiovasc Surg (Torino)*, 2018, 59(1): 51-59.
- [8] YIU W K, CONTE M S. Primary stenting in femoropopliteal occlusive disease-what is the appropriate role [J]. *Circ J*, 2015, 79(4): 704-711.
- [9] GOPALAKRISHNAN M, LOTFI A S. Stent Thrombosis [J]. *Semin Thromb Hemost*, 2018, 44(1): 46-51.
- [10] GALVIN E, O'BRIEN D, CUMMINS C, et al. A strain-mediated corrosion model for bioabsorbable metallic stents [J]. *Acta Biomater*, 2017, 55(5): 505-517.
- [11] LI X J, XIE L, PAN F S, et al. A feasibility study of using biodegradable magnesium alloy in glaucoma drainage device [J]. *Int J Ophthalmol*, 2018, 11(1): 135-142.
- [12] LEE J S, HAN P, SONG E, et al. Magnetically coated bioabsorbable stents for renormalization of arterial vessel walls after stent implantation [J]. *Nano Lett*, 2018, 18(1): 272-281.
- [13] WAKSMAN R, LIPINSKI M J, ACAMPADO E, et al. Comparison of acute (下转第 1242 页)

and potential surrogate end point of overall survival in advanced HCC[J]. *J Hepatol*, 2017, 66(6):1166-1172.

- [10] GIBBONS C J, SKEVINGTON S M, GROUP W. Adjusting for cross-cultural differences in computer-adaptive tests of quality of life[J]. *Qual Life Res*, 2018, 27(4):1-13.
- [11] XU D, LI G, LI H, et al. Comparison of IMRT versus 3D-CRT in the treatment of esophagus cancer: A systematic review and meta-analysis. [J]. *Medicine*, 2017, 96(31):e7685-e7685.
- [12] COLOMER M, NUNEZ M, FRONTERA G, et al. EP-1368; lung cancer 3D-CRT: evaluation of V5 constraint compliance and incidence of radiation pneumonitis[J]. *Radiother Oncol*, 2018, 127(12):S746-747.
- [13] MARTINEZ F J, FLAHERTY K R. Comprehensive and individualized patient care in idiopathic pulmonary fibrosis: refining approaches to diagnosis, prognosis, and treatment [J]. *Chest*, 2017, 151(5):1173-1174.
- [14] SKOLNIK N S, JAFFA F, KIRIAKOV Y. Hot

Topics in primary care: individualizing dual therapy for type 2 diabetes mellitus[J]. *J Fam Pract*, 2017, 66(4):S4-9.

- [15] CHAMBERLAIN J J, RHINEHART A S, JR S C, et al. Diagnosis and management of diabetes: synopsis of the 2016 American diabetes association standards of medical care in diabetes [J]. *Ann Intern Med*, 2017, 166(8):542-552.
- [16] HERTING E, CURSTEDT T, HALLIDAY H L, et al. Sharing progress in neonatology (SPIN): moving towards individualized prenatal and neonatal care[J]. *Neonatology*, 2018, 113(4):384-386.
- [17] PARKER B J, BARRIBEAU S M, LAUGHTON A M, et al. Life-history strategy determines constraints on immune function[J]. *J Anim Ecol*, 2017, 86(3):473-483.
- [18] 陈伟, 李明明, 姚厚山, 等. 肿瘤标志物和炎性指标对结直肠癌诊断和化疗不良反应预测的临床价值[J]. *肿瘤*, 2018, 38(11):44-53.

(收稿日期:2019-09-15 修回日期:2020-02-10)

(上接第 1236 页)

thrombogenicity for metallic and polymeric bioabsorbable scaffolds: magmaris versus absorb in a porcine arteriovenous shunt model [J]. *Circ Cardiovasc Interv*, 2017, 10(8):e004762.

- [14] HAUDE M, INCE H, ABIZAID A, et al. Sustained safety and performance of the second-generation drug-eluting absorbable metal scaffold in patients with de novo coronary lesions: 12-month clinical results and angiographic findings of the BIOSOLVE-II first-in-man trial [J]. *Eur Heart J*, 2016, 37(35):2701-2719.
- [15] 张小青, 李鑫. 可降解 AZ31 镁合金支架在兔腹主动脉内的降解时间和降解效果[J]. *中国组织工程研究*, 2016, 20(30):4456-4457.
- [16] 安乾, 崔文军, 司江涛, 等. 镁合金支架在兔腹主动脉中的降解[J]. *中国组织工程研究*, 2017, 21(18):2864-2869.
- [17] 陈亮, 丁健, 王永利, 等. 镁合金支架植入兔腹主

动脉后降解时间及血管内膜增生观察[J]. *介入放射学杂志*, 2017, 26(5):443-446.

- [18] LIU J, ZHENG B, WANG P, et al. Enhanced in vitro and in vivo performance of Mg-Zn-Y-Nd alloy achieved with APTES pretreatment for drug-eluting vascular stent application[J]. *ACS Appl Mater Interfaces*, 2016, 8(28):17842-17858.
- [19] LU P, FAN H, LIU Y, et al. Controllable biodegradability, drug release behavior and hemocompatibility of PTX-eluting magnesium stents [J]. *Colloids Surf B Biointerfaces*, 2011, 83(1):23-28.
- [20] GUO M, CAO L, LU P, et al. Anticorrosion and cytocompatibility behavior of MAO/PLLA modified magnesium alloy WE42[J]. *J Mater Sci Mater Med*, 2011, 22(7):1735-1740.

(收稿日期:2019-09-02 修回日期:2020-01-10)