

· 综 述 · doi:10.3969/j.issn.1671-8348.2020.14.039

网络首发 [https://kns.cnki.net/kcms/detail/50.1097.R.20200330.1119.006.html\(2020-03-30\)](https://kns.cnki.net/kcms/detail/50.1097.R.20200330.1119.006.html(2020-03-30))

## 重症急性右心室功能不全的病理生理及诊断\*

庄燕综述,陈秋华<sup>△</sup>审校

(南京中医药大学附属医院重症医学科,南京 210029)

**[摘要]** 长期以来,对于循环不稳的重症患者临床医师大多关注其左心室功能,对其右心室功能关注不足,但近年来研究发现,右心室功能不全将增加患者总体病死率。右心室独特的解剖和生理功能使右心室更易受各种重症相关疾病的影响,且右心室功能从代偿到失代偿进展迅速。右心室功能不全可影响左心室舒张,导致左心房压力升高及心搏出量降低,可引起右心和左心灌注进一步下降,加重右心功能不全到自主恶化的恶性循环。此外,左心室功能不全亦可通过心室交互作用影响右心室功能。及时发现并积极处理重症患者的右心室功能不全可以更好地救治患者,改善预后。本文回顾、归纳了重症患者急性右心室功能不全的病理生理特征及诊断方法,以期为临床治疗提供指导及借鉴。

**[关键词]** 右心室功能不全,急性;病理生理;影像;诊断

**[中图分类号]** R541;R459.7

**[文献标识码]** A

**[文章编号]** 1671-8348(2020)14-2418-04

## Pathophysiology and diagnosis of severe acute right ventricular dysfunction\*

ZHUANG Yan, CHENG Qiuhua<sup>△</sup>

(Department of Critical Care Medicine, Affiliated Hospital of Nanjing University of Traditional Chinese Medicine, Nanjing, Jiangsu 210029, China)

**[Abstract]** The role of left ventricle of patients with circulatory shock in intensive care unit has long been considered, and insufficient attention be paid to the right ventricular function. However, recent studies have found that acute right ventricular dysfunction increases the overall mortality rate. The unique anatomical and physiological function of right ventricle results in right ventricle being more susceptible to various severe diseases, and right ventricular function is progressing rapidly from compensation to decompensation. Right ventricular dysfunction can affect left ventricular diastolic function, leading to increased left atrial pressure and decreased cardiac output, which could aggravate the vicious cycle from right ventricular dysfunction to autonomic deterioration. Additionally, right ventricular dysfunction can lead to left ventricular dysfunction through ventricular interaction. Prompt detection and treatment of right ventricular dysfunction in critically ill patients can improve prognosis. In this paper, the pathophysiology and diagnosis of acute right ventricular dysfunction were reviewed to provide valuable guidance and reference for clinical treatment.

**[Key words]** right ventricular dysfunction, acute; pathophysiology; imagining; diagnosis

长期以来,对于循环不稳的重症患者临床医师大多关注其左心室收缩功能,但近年来研究发现,右心室收缩功能不全是左心室射血分数保留心力衰竭患者的独立死亡预测因子<sup>[1-3]</sup>。右心室独特的解剖和生理功能导致右心室更易受各种重症疾病的影响<sup>[4]</sup>。如肺部原发病变导致肺血管收缩,急性呼吸窘迫综合征或机械通气参数设置不当均可导致急性肺动脉压

升高,加重右心室后负荷<sup>[5-6]</sup>;右冠状动脉粥样硬化、急性右心室心肌梗死、心肌病、胸外科手术直接损伤或脓毒症等均可导致右心室收缩、舒张功能异常;液体过负荷,合并肾功能不全,水、钠潴留等可导致急性容量过负荷<sup>[7]</sup>。此外,左心室收缩、舒张功能不全引起左心室舒张末期容积增加、肺淤血,肺循环阻力增高亦可增加右心室后负荷。

\* 基金项目:国家自然科学基金项目(81703895);江苏省中医院院级课题(Y18011)。 作者简介:庄燕(1977-),副主任医师,博士,主要从事循环危重症研究。 <sup>△</sup> 通信作者, E-mail: qiuhua\_chen2012@163.com。

目前,对于右心室功能障碍尚无统一定义,又称之为右心室功能不全、右心室衰竭及右心衰竭<sup>[8]</sup>。右心衰竭是指一组由于右心循环系统结构和(或)功能改变导致的肺循环缺血和(或)体循环淤血的临床综合征。右心室衰竭是右心衰竭的常见组成,但不能完全等同右心衰竭。重症患者合并右心室收缩功能不全或衰竭将加重患者病情,导致循环状况进一步恶化,增加患者住院时间及总体病死率<sup>[9]</sup>。因此,及时发现并积极处理重症患者出现的右心室功能不全可以更好地救治患者,改善预后。本文回顾、归纳了右心室解剖及生理功能、重症患者急性右心室功能不全的病理生理特征及诊断方法,以期为临床治疗提供指导及借鉴。

## 1 右心室解剖结构及生理功能

完整右心由右心房及右心室构成,其中右心房呈不规则卵圆形,解剖上分为 6 个壁(上、下、前、后、内侧及外侧壁),右心室呈新月形或三角形,分为 3 个部分:流入道、心尖部及流出道。流入道又称固有心腔,从右房室口延伸至右心室心尖。流出道又称动脉圆锥或漏斗部,呈锥体状,内壁光滑,经肺动脉口通肺动脉干。

与常规心脏大体解剖不同,心肌带理论认为,整个心室心肌由一条始于肺动脉根部止于主动脉根部的连续螺旋状心肌带构成<sup>[10]</sup>。心肌带通过旋转形成两个螺旋,分别称为基底环及心尖环。基底环呈水平方向,包绕左、右心室外层;心尖环呈垂直方向,分为降段及升段,降段延续于基底环并向下斜行至心尖部后反向螺旋绕过心尖延续为升段并继续向上斜行,降段及升段共同构成 8 字型螺旋结构<sup>[11]</sup>。右心室降段螺旋形心肌较右心室游离壁横行心肌丰富,是右心室独特功能的解剖基础。

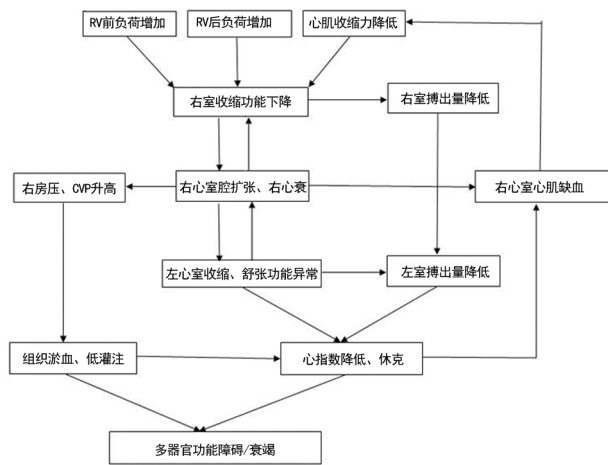
正常后负荷状态下,右心室收缩呈非同步收缩状态。右心室收缩始于流入道,渐至心尖部,最后为流出道,期间存在 25~50 ms 的时间间隔<sup>[12]</sup>。右心室收缩包括 3 个机制:(1)右侧基底环横向收缩引起右心室游离壁向内收缩;(2)心尖环升段垂直方向收缩使得心脏长轴缩短,三尖瓣环下降;(3)左心室收缩牵拉。

右心室特殊的结构使得肺循环具有高容、低阻的特点,右心室较之左心室缺乏明显等容收缩期及等容舒张期,故右心室压力容积曲线呈现近似三角形。右心室射血开始于右心室压力上升初期并延长至压力下降阶段,这种持续的低压射血状态使得右心室排空极易受右心后负荷影响。

## 2 右心室功能不全的病理生理

右心室的结构及生理特点导致右心室功能从代

偿到失代偿进展迅速,急性右心室功能不全或衰竭导致右心室扩张,三尖瓣关闭不全,进一步增加右心室前负荷,导致静脉回流受阻,中心静脉压升高;同时右心室增大,压迫室间隔,影响左室舒张期充盈,导致左房压升高及心搏出量降低,可引起右心和左心灌注进一步下降,加重右心功能不全,进入到自主恶化的恶性循环。心输出量下降,加之中心静脉压升高,使得外周组织器官静脉回流压力增高、有效灌注压降低,造成组织器官缺血、缺氧,将对机体造成严重不可逆的影响,见图 1。



RV: 右心室; CVP: 中心静脉压。

图 1 急性右心室功能不全的病理生理

影响右心室功能的因素主要包括以下 3 个方面:右心室前负荷、后负荷及收缩功能。右心室壁薄且顺应性高使得右心室对前负荷增加的耐受性较后负荷强。根据 Starling 定律,心肌纤维可通过等长、异长调节来适应前负荷、后负荷变化以保持心输出量的相对稳定<sup>[13-14]</sup>。肺动脉压在一定范围内升高时右心室可通过等长自身调节增加心肌收缩力来保持搏出量的相对稳定,当肺动脉压急性升高达 30 mm Hg 以上时右心室搏出量将急剧下降。当收缩期肺动脉压超过 40 mm Hg 时将发生急性右心室衰竭及循环衰竭<sup>[15]</sup>。此外,动物研究发现,急性、中等程度的肺动脉压升高时可观察到右心室收缩由顺序收缩变为同步收缩,从而维持搏出量相对稳定<sup>[16]</sup>。

右心室对肺动脉压升高的急性反应取决于后负荷的静态及动态特征,如肺血管阻力、肺动脉弹性、整体肺容量等<sup>[17-18]</sup>。不同临床状况可以通过改变后负荷的静态及动态特征影响右心室功能,如肺血管收缩及肺栓塞时主要影响后负荷的动态特征如肺动脉弹性、整体肺容量等,而急性呼吸窘迫综合征则主要影响后负荷的静态特征如肺血管阻力。右心室后负荷增加引起右心室心肌张力上升、氧耗增加,可出现心肌能量耗竭、氧化应激、缺血缺氧损伤,这可以导致右

表 1 常用右心室功能不全相关超声参数

右心室结构参数	右心室功能参数	右心室后负荷评估
右心室基底直径大于 42 mm	右心室游离壁峰值应变大于 -20%	右心室流出道加速时间小于 100 ms
右心室中段直径大于 33 mm	Tei 指数大于 0.43(脉冲多普勒)	—
右心室壁厚度大于 5 mm	Tei 指数大于 0.54(组织多普勒)	—
右心室、左心室舒张末期直径比值大于 0.9	三尖瓣环收缩期位移小于 16 mm	—
右心室、左心室舒张末期面积比值大于 0.6	脉冲多普勒 S 波峰值小于 10 cm/m	右心室面积变化小于 35%

表 2 急性右心室功能不全相关指标

超声心动图		心电图表现	生物标志物
右心室收缩功能	右心室扩张		
三尖瓣环收缩期位移小于 16 mm	右心室、左心室舒张末期直径比值大于 0.9	完全性右束支传导阻滞	BNP>100 pg/mL
脉冲多普勒 S 波峰值小于 10 cm/m	右心室、左心室舒张末期面积比值大于 0.6	不全性右束支传导阻滞	NT-pro BNP>900 pg/mL
右心室面积变化小于 35%	右心室中段直径大于 33 mm	前间壁 ST 段抬高/压低	—
右心室射血分数小于 45%	右心室基底直径大于 42 mm	前间壁 T 波倒置	—
室间隔收缩异常	—	—	—

—:无数据。

心室基质损伤重构,当后负荷超过右心室代偿极限则发生右心室功能不全甚至衰竭<sup>[19-20]</sup>。从右心室功能不全进展至右心室衰竭的确切机制目前尚不明确。有研究者认为,当右心室心肌缺血或氧耗超过右冠状动脉储备能力时可发生右心室衰竭,但该理论无法解释原发性右心室扩大导致的右心室衰竭<sup>[21-22]</sup>。也有研究者认为,左心室收缩功能异常可导致左心室舒张末期压力升高,可逆向影响左心房压力、肺动脉嵌压及平均肺动脉压,从而影响右心室功能。此外,左心室功能不良也可通过心室间相互作用影响右心室功能<sup>[23]</sup>。

### 3 急性右心室功能不全诊断

随着影像及电子计算机技术的进步,目前评价右心室结构及功能的影像检查包括超声心动图、胸部 CT 及磁共振成像(MRI)技术。各种影像技术各有优缺点,相互补充,为临床评估右心室功能提供帮助<sup>[24-27]</sup>。其中超声心动图技术因具有方便、可床旁检查、无创、无辐射且可多次重复等特点,已成为目前评估右心室功能的主要工具。传统超声心动图技术结合三维超声心动图、组织多普勒显像及斑点追踪显像技术可以较好地评估右心室结构及功能<sup>[28-31]</sup>。常用右心室功能不全相关超声心动图参数见表 1。

当重症患者在原发病基础上出现循环衰竭表现<sup>[32]</sup>,存在以下临床特征时可考虑存在急性右心室功能不全:(1)排除左心衰竭及肾功能不全仍存在无法解释的血浆脑钠肽(BNP)升高;(2)心电图出现右心负荷增加表现,如肢导联 Q 波、胸导联 T 波倒置、心动过速、新出现的右束支传导阻滞等;(3)超声心动图见三尖瓣环收缩期位移降低、三尖瓣环侧壁收缩期峰值速度降低等。此外,还有心肌损伤坏死指标如心肌

酶谱、肌钙蛋白等升高。急性右心室功能不全合并存在心输出量降低不能提供充足血液至肺循环,并维持左心室充盈称为急性右心室衰竭。诊断急性右心室功能不全相关器械及实验室检查指标见表 2。

### 4 小 结

急性右心室功能不全或衰竭在重症监护病房发生率逐渐升高,导致患者病情进展或加重。床旁超声心动图及有创血流动力学监测为重症患者右心室功能不全的诊断提供有力依据并指导临床治疗。早期识别、及时治疗原发病及纠正相关病理生理异常将降低重症患者右心室功能不全或衰竭发生率。临床上主要通过优化前负荷、降低后负荷、改善心肌收缩力等方法改善右心室功能不全。将来或可通过进一步研究阐明导致右心室功能不全或衰竭的细胞、分子学机制,从而有针对性地治疗、修复损伤心肌,改善右心室功能。

### 参考文献

- [1] BOSCH L, LAM C S P, GONG L, et al. Right ventricular dysfunction in left-sided heart failure with preserved versus reduced ejection fraction[J]. *Eur J Heart Fail*, 2017, 19(12): 1664-1671.
- [2] GORTER T M, VAN VELDHUISEN D J, BAUERSACHS J, et al. Right heart dysfunction and failure in heart failure with preserved ejection fraction: mechanisms and management. Position statement on behalf of the Heart Failure Association of

- the European Society of Cardiology[J]. *Eur J Heart Fail*, 2018, 20(1):16-37.
- [3] RAINA A, MEERAN T. Right ventricular dysfunction and its contribution to morbidity and mortality in left ventricular heart failure[J]. *Curr Heart Fail Rep*, 2018, 15(2):94-105.
- [4] MERCURIO V, PALAZZUOLI A, CORREALE M, et al. Right heart dysfunction: from pathophysiologic insights to therapeutic options: a translational overview[J]. *J Cardiovasc Med (Hagerstown)*, 2018, 19(11):613-623.
- [5] NOBRE C, THOMAS B. The right ventricle in ARDS[J]. *Chest*, 2017, 152(1):215-216.
- [6] LALA A, PINNEY S P. Recognizing pulmonary hypertension and right ventricular dysfunction in heart failure[J]. *Prog Cardiovasc Dis*, 2016, 58(4):416-424.
- [7] NAEIJE R, BADAGLIACCA R. The overloaded right heart and ventricular interdependence[J]. *Cardiovasc Res*, 2017, 113(12):1474-1485.
- [8] MEHRA M R, PARK M H, LANDZBERG M J, et al. International Right Heart Failure Foundation Scientific Working Group. Right heart failure: toward a common language[J]. *J Heart Lung Transplant*, 2014, 33(2):123-126.
- [9] VENTETUOLO C E, KLINGER J R. Management of acute right ventricular failure in the intensive care unit[J]. *Ann Am Thorac Soc*, 2014, 11(5):811-822.
- [10] KOCICA M J, CORNO A F, CARRERAS-COSTA F, et al. The helical ventricular myocardial band: global, three-dimensional, functional architecture of the ventricular myocardium[J]. *Eur J Cardiothorac Surg*, 2006, 29(Suppl 1):S21-40.
- [11] MACIVER D H, PARTRIDGE J B, AGGER P, et al. The end of the unique myocardial band: Part II. Clinical and functional considerations[J]. *Eur J Cardiothorac Surg*, 2018, 53(1):120-128.
- [12] ATSUMI A, SEO Y, ISHIZU T, et al. Right ventricular deformation analyses using a three-dimensional speckle-tracking echocardiographic system specialized for the right ventricle[J]. *J Am Soc Echocardiogr*, 2016, 29(5):402-411.
- [13] NOBLE M I. The frank-Starling curve[J]. *Clin Sci Mol Med*, 1978, 54(1):1-7.
- [14] CINGOLANI H E, PÉREZ N G, CINGOLANI O H, et al. The Anrep effect: 100 years later[J]. *Am J Physiol Heart Circ Physiol*, 2013, 304(2):H175-182.
- [15] DANDEL M, HETZER R. Echocardiographic assessment of the right ventricle: impact of the distinctly load dependency of its size, geometry and performance[J]. *Int J Cardiol*, 2016, 221:1132-1142.
- [16] GINÉS F, GRIGNOLA J C. Synchronization of the contraction of the right ventricle against an acute afterload increase. Left ventricle-like mechanical function of the right ventricle[J]. *Rev Esp Cardiol*, 2001, 54(8):973-980.
- [17] VAN DER BRUGGEN C E E, TEDFORD R J, HANDOKO M L, et al. RV pressure overload: from hypertrophy to failure[J]. *Cardiovasc Res*, 2017, 113(12):1423-1432.
- [18] NAEIJE R, VANDERPOOL R, PEACOCK A, et al. The right heart-pulmonary circulation unit: physiopathology[J]. *Heart Fail Clin*, 2018, 14(3):237-245.
- [19] VAN DE VEERDONK M C, BOGAARD H J, VOELKEL N F. The right ventricle and pulmonary hypertension[J]. *Heart Fail Rev*, 2016, 21(3):259-271.
- [20] REDDY S, BERNSTEIN D. Molecular mechanisms of right ventricular failure[J]. *Circulation*, 2015, 132(18):1734-1742.
- [21] KONSTAM M A, KIERNAN M S, BERNSTEIN D, et al. Evaluation and management of right-sided heart failure: a scientific statement from the American Heart Association[J]. *Circulation*, 2018, 137(20):e578-622.
- [22] ALBULUSHI A, GIANNOPOULOS A, KAFKAS N, et al. Acute right ventricular myocardial infarction[J]. *Expert Rev Cardiovasc Ther*, 2018, 16(7):455-464.
- [23] AMSALLEM M, MERCIER O, KOBAYASHI Y, et al. Forgotten no more: a focused update on the right ventricle in cardiovascular disease[J]. *JACC Heart Fail*, 2018, 6(11):891-903.
- [24] KUBBA S, DAVILA C D, FORFIA P R. Methods for evaluating right ventricular function and ventricular-arterial coupling[J]. *Prog Cardiovasc Dis*, 2016, 59(1):42-51.
- [25] SCATTEIA A, BARITUSSIO A, BUCCIARELLI-DUCCI C. Strain imaging using cardiac magnetic resonance[J]. *Heart Fail Rev*, 2017, 22(4):465-476.
- [26] FRIEDBERG M K. Imaging right-left ventricular interactions[J]. *JACC Cardiovasc Imaging*, 2018, 11(5):755-771. (下转第 2424 页)

551-563.

- [6] SCHAEFER G B, MENDELSON N J. Clinical genetics evaluation in identifying the etiology of autism spectrum disorders: 2013 guideline revisions[J]. *Genet Med*, 2013, 15: 399-407.
- [7] GYAWALI S, PATRA B N. Autism spectrum disorder: trends in research exploring etiopathogenesis[J/OL]. *Psychiatry Clin Neurosci*. (2019-05-11) [2019-08-26]. <https://doi.org/10.1111/pcn.12860>.
- [8] VARGHESE M, KESHAV N, JACOT-DESCOMBES S, et al. Autism spectrum disorder: neuropathology and animal models[J]. *Acta Neuropathol*, 2017, 134(4): 537-566.
- [9] CELESTINO-SOPER P B, SHAW C A, SANDERS S J, et al. Use of array CGH to detect exonic copy number variants throughout the genome in autism families detects a novel deletion in TMLHE[J]. *Hum Mol Genet*, 2011, 20(22): 4360-4370.
- [10] NAVA C, LAMARI F, HÉRON D, et al. Analysis of the chromosome X exome in patients with autism spectrum disorders identified novel candidate genes, including TMLHE[J]. *Transl Psychiatry*, 2012, 2: e179.
- [11] CELESTINO-SOPER P B, VIOLANTE S, CRAWFORD E L, et al. A common X-linked inborn error of carnitine biosynthesis may be a risk factor for nondysmorphic autism[J]. *Proc Natl Acad Sci U S A*, 2012, 109(21): 7974-7981.
- [12] XIE Z, JONES A, DEENEY J T, et al. Inborn errors of long-chain fatty acid  $\beta$ -oxidation link neural stem cell self-renewal to autism[J]. *Cell Rep*, 2016, 14(5): 991-999.
- [13] BEAUDET A L. Brain carnitine deficiency causes nonsyndromic autism with an extreme male bias: A hypothesis[J/OL]. *Bioessays*, 2017, 39(8). (2017-07-13) [2019-08-26]. <https://doi.org/10.1002/bies.201700012>.
- [14] ZIATS M N, COMEAUX M S, YANG Y, et al. Improvement of regressive autism symptoms in a child with TMLHE deficiency following carnitine supplementation[J]. *Am J Med Genet A*, 2015, 167A(9): 2162-2167.

(收稿日期: 2020-01-11 修回日期: 2020-03-16)

(上接第 2421 页)

- [27] WATSON S R, DORMER J D, FEI B. Imaging technologies for cardiac fiber and heart failure: a review[J]. *Heart Fail Rev*, 2018, 23(2): 273-289.
- [28] DANDEL M, HETZER R. Evaluation of the right ventricle by echocardiography: particularities and major challenges[J]. *Expert Rev Cardiovasc Ther*, 2018, 16(4): 259-275.
- [29] SMOLAREK D, GRUCHAŁA M, SOBICZEWSKI W. Echocardiographic evaluation of right ventricular systolic function: The traditional and innovative approach[J]. *Cardiol J*, 2017, 24(5): 563-572.
- [30] VENKATACHALAM S, WU G, AHMAD M. Echocardiographic assessment of the right ventricle in the current era: application in clinical practice[J]. *Echocardiography*, 2017, 34(12): 1930-1947.
- [31] VELASCO O, BECKETT M Q, JAMES A W, et al. Real-time three-dimensional echocardiography: characterization of cardiac anatomy and function-current clinical applications and literature review update[J]. *Biores Open Access*, 2017, 6(1): 15-18.
- [32] THIBODEAU J T, DRAZNER M H. The role of the clinical examination in patients with heart failure[J]. *JACC Heart Fail*, 2018, 6(7): 543-551.

(收稿日期: 2019-12-25 修回日期: 2020-02-21)