

论著·临床研究

doi:10.3969/j.issn.1671-8348.2021.03.017

网络首发 [https://kns.cnki.net/kcms/detail/50.1097.R.20201231.1721.014.html\(2021-01-04\)](https://kns.cnki.net/kcms/detail/50.1097.R.20201231.1721.014.html(2021-01-04))

超声引导下 PTA 治疗动静脉内瘘狭窄失败病例分析*

刘可¹,袁媛^{1△},刘承玄²,任德伟²

(重庆市中医院:1.超声科;2.肾内科 400021)

[摘要] **目的** 分析超声引导下经皮腔内血管成形术(PTA)治疗动静脉内瘘狭窄失败的原因。**方法** 选取 2019 年 1 月至 2020 年 3 月因动静脉内瘘狭窄于该院行 PTA 的 35 例患者为研究对象,回顾性分析其临床资料。**结果** 超声引导下 PTA 前后血管狭窄处内径分别为(1.102±0.424)、(2.943±0.760)mm,肱动脉流量分别为(224.0±131.9)、(623.4±176.9)mL/min,差异有统计学意义($P<0.05$);成功病例 31 例,技术成功率及临床成功率均为 88.5%;失败病例 4 例,失败率为 11.4%,其中 1 例为狭窄处管壁簇状钙化,残余管腔连续多发过度狭窄;1 例为引流静脉扭曲成角,导丝无法通过;1 例为手术时间较长,挠动脉血栓形成;1 例为引流静脉瘤样扩张段内血栓残留。**结论** 术前对透析通路做详细的超声评估来制订合理的手术方案,术中注意正确的操作手法,以此来提高 PTA 的成功率。

[关键词] 超声检查,多普勒,彩色;动静脉瘘;血管成形术;治疗失败;病例报告**[中图分类号]** R445.1 **[文献标识码]** A **[文章编号]** 1671-8348(2021)03-0436-04

Failure case analysis of ultrasound-guided PTA in the treatment of arteriovenous fistula stenosis*

LIU Ke¹,YUAN Yuan^{1△},LIU Chengxuan²,REN Dewei²

(1. Department of Ultrasound; 2. Department of Nephrology, Chongqing Traditional Chinese Medicine Hospital, Chongqing 400021, China)

[Abstract] **Objective** To analyze the reasons of failure of ultrasound-guided percutaneous transluminal angioplasty (PTA) in the treatment of arteriovenous fistula stenosis. **Methods** A total of 35 patients with arteriovenous fistula stenosis who underwent PTA in hospital were collected from January 2019 to March 2020, and their clinical data were analyzed retrospectively. **Results** Before and after interventional ultrasound PTA, the internal diameter of stenosis was (1.102±0.424) and (2.943±0.760)mm, respectively, the flow of brachial artery was (224.0±131.9) and (623.4±176.9)mL/min, respectively, the difference was statistically significant ($P<0.05$). There were 31 cases of success, with the technical success rate of 88.5% and clinical success rate of 88.5%. There were 4 cases of failure, with the failure rate of 11.4%. **Conclusion** Perform a detailed ultrasound evaluation of the dialysis pathway before the operation, and pay attention to the correct operation technique during the operation to improve the success rate of PTA.

[Key words] ultrasonography, doppler, color; arteriovenous fistula; angioplasty; treatment failure; case reports

近年来,超声引导下经皮腔内血管成形术(percutaneous transluminal angioplasty, PTA)治疗动静脉内瘘(arteriovenous fistula, AVF)狭窄,其操作方便简单、安全、有效,且成功率高^[1-4]。但在临床上,由于手术操作上的差异,部分患者经过手术后仍不能进行有效的血液透析,须通过二次 PTA 或动静脉内瘘

再造术解决问题。本文通过分析手术失败病例的原因,总结经验,以进一步提高 PTA 的成功率,现报道如下。

1 资料与方法

1.1 一般资料

选取 2019 年 1 月至 2020 年 3 月本院肾内科透析

* 基金项目:重庆市卫生健康委员会中医药科技项目(2019ZY3130);重庆市科研机构绩效激励引导专项(cstc2018jxjl130023)。作者简介:刘可(1983—),主治医师,本科,主要从事腹部超声诊断及介入超声研究。△ 通信作者,E-mail:yuanyuan851022@126.com。

治疗的 35 例 AVF 狭窄或闭塞的患者为研究对象,其中男 20 例,女 15 例;年龄 23~86 岁,平均(63.39±14.66 岁);内瘘时间 1 个月至 5 年,失去功能时间 1 d 至 3 个月;合并糖尿病 7 例,合并高血压 14 例,合并糖尿病及高血压 9 例,均具有 1 处或多处狭窄或闭塞。

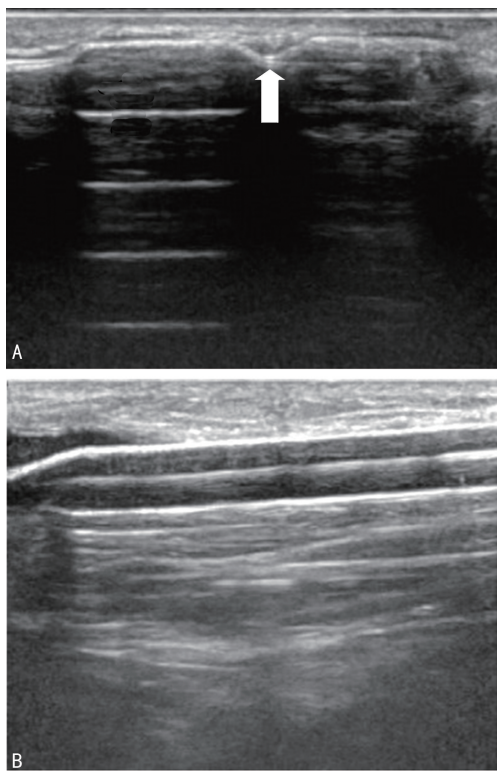
1.2 方法

1.2.1 仪器与材料

采用日立 HI VISION Preirus 和 Philips EPIQ5 彩色多普勒超声仪,选用 5~18 Hz 的高频线阵探头;18G 穿刺针,根据血管狭窄处内径、长度选择合适粗细及长度的球囊导管,与球囊导管相匹配的导管鞘,超滑导丝和一次性使用球囊扩张压力泵。

1.2.2 手术方法

患者取仰卧位,患肢常规消毒、铺巾,选择距狭窄处 2 cm 以上的内瘘血管作为穿刺点,局部麻醉后在超声引导下穿刺,置入导丝,沿导丝置入导管鞘,推注低分子肝素;拔出导丝,放入超滑导丝,在超声引导下将超滑导丝送至狭窄处远端,沿导丝置入球囊导管,推送到狭窄部并完全覆盖狭窄段;连接压力泵,缓慢增加压力使球囊逐渐扩张,可见狭窄处血管随球囊扩张呈无回声,狭窄部位压迹消失(图 1),维持 30 s 后减压至球囊回缩,重复 2~3 次;观察狭窄处内径,测量肱动脉血流量,评估手术效果;扩张满意后结束手术,以合适力度加压包扎。



A:狭窄处使球囊产生压迹;B:球囊持续扩张使压迹消失;箭头:压迹。

图 1 狭窄部位彩超图

1.2.3 评价指标

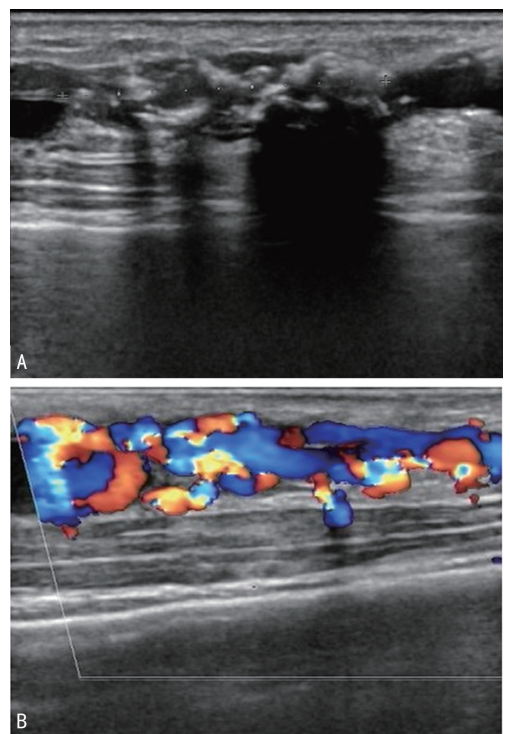
技术成功标准:治疗后原狭窄处血管与其旁正常血管相比,残余狭窄低于 30%。临床成功标准:治疗后可至少以 250 mL/min 的血流量顺利完成 1 次以上血液透析^[5-6]。

1.3 统计学处理

采用 SPSS23.0 软件进行数据分析,计量资料以 $\bar{x} \pm s$ 表示,比较采用配对 *t* 检验,以 $P < 0.05$ 为差异有统计学意义。

2 结果

35 例患者中端-端吻合 7 例,端侧吻合 28 例;单处狭窄或闭塞 19 例,两处及以上狭窄 16 例。按照本研究所采用的手术成功标准,成功病例 31 例,成功率 88.5%。PTA 治疗前狭窄处血管内径为(1.102±0.424)mm,肱动脉流量为(224.0±131.9)mL/min;治疗后血管内径为(2.943±0.760)mm,肱动脉流量为(623.4±176.9)mL/min,治疗前后比较,差异有统计学意义($P < 0.05$)。失败病例 4 例,失败率为 11.4%,其中 1 例为狭窄处管壁簇状钙化,残余管腔连续多发过度狭窄(图 2);1 例为手术时间较长,桡动脉血栓形成;1 例为引流静脉瘤样扩张段内血栓残留;1 例为吻合口及引流静脉血栓形成伴静脉扭曲成角,导丝无法通过。本组患者中目前尚未出现血管破裂,内膜撕裂等严重并发症。此外,1 例患者包扎后出现穿刺点明显出血,于皮下缝扎后止血;5 例患者术后穿刺点周围出现少许水肿,加压包扎后 1~2 d 均自行吸收。



A:二维超声显示管壁簇状钙化;B:彩色多普勒血流显像显示彩色血流通过狭窄管腔。

图 2 狭窄处管壁及管腔彩超图

3 讨 论

AVF 是目前公认的维持性血液透析最重要的血管通路^[7]。但内瘘建立后,由于引流静脉动脉化及反复的穿刺和压迫,导致血管壁内膜、肌纤维细胞增生,纤维蛋白附着沉积,最终引起内瘘狭窄^[8-9],或形成血栓导致内瘘闭塞。因此,早期诊断、早期干预是提高内瘘开通率,延长内瘘使用寿命的最有效措施^[10]。

对于 AVF 患者血管通路的监测,超声具有简便快捷、实时动态的优势^[11-12]。术前超声可对透析通路做全面、详细的评估,不仅可以准确判断有无狭窄,狭窄的程度、多少及狭窄部位,还可测量肱动脉的自然流量;术中可以实时监测导丝、球囊导管的行进位置、球囊扩张过程及血管内径的变化,及时评估治疗效果;术后还可以对 AVF 患者是否再狭窄进行追踪随访。

超声引导下 PTA 可缩短手术时间,减少对血管的损伤,术后恢复时间短,已成为治疗 AVF 狭窄的主要方法^[13]。本组患者中,成功病例 31 例,技术成功率及临床成功率均为 88.5%。但由于手术操作上的差异,部分患者经过手术后仍不能进行有效的血液透析,须通过二次 PTA 或动静脉内瘘再造术解决问题。本组患者中,失败病例 4 例,失败率为 11.4%。其中 1 例为狭窄处前后壁簇状钙化,残余管腔连续多发过度狭窄,导丝进入部分狭窄管腔后仍无法完全通过,未能使用球囊进行扩张,拟择期行动静脉内瘘再造术;1 例患者为吻合口狭窄,因静脉瓣影响,导丝通过不顺利,致使手术时间延长,术后瘘口上游桡动脉血栓形成,累及前臂中段,遂于外院行导管取栓术;1 例为吻合口血栓形成导致该处管腔不全性闭塞,因吻合口静脉端膨大,球囊无法完全贴合该处管壁,致部分血栓残留,导管内及时注入尿激酶溶栓治疗,但效果不佳,肱动脉血流量仍未能达到有效流量;1 例为吻合口及引流静脉血栓形成,引流静脉扭曲成角,导丝难以通过而失败。此外,1 例患者包扎后出现穿刺点明显出血,于皮下缝扎后止血;5 例患者术后穿刺点周围出现少许血肿,加压包扎后 1~2 d 均能自行吸收。由于病例数较少,本组患者尚未出现血管破裂,内膜撕裂等严重并发症。

通过对失败病例的分析,导致手术失败的主要因素总结如下:(1)血管壁簇状钙化。对于合并糖尿病的透析患者,管壁增厚,易形成较多钙化斑块致管腔狭窄,严重者前后壁形成簇状钙化致残余管腔呈虫蚀状,极度不规则,导丝难以完全通过。且超声波通过斑块时声衰减明显,斑块后方结构显示不清,影响治疗的时间和效果^[14]。(2)静脉瓣增厚、僵硬、冗长。静

脉瓣增厚、僵硬致瓣口开放面积小,直接影响导丝的顺利通过,延长手术时间。可根据情况选择从狭窄远心端穿刺进入,避免过度受静脉瓣的影响,提高超滑导丝和球囊导管通过狭窄段的能力。(3)引流静脉瘤样扩张。瘤样扩张处静脉管腔膨大,血流速度较缓,易导致血栓形成;球囊在扩张过程中不能完全贴合管壁,致使部分血栓不能被碾碎,残留于管腔中,直接影响手术效果,术后可采取尿激酶溶栓治疗。且引流静脉瘤样扩张患者皮肤表面凹凸不平,超声探头难以与皮肤完全贴合从而影响图像质量,延长手术时间。(4)新鲜血栓形成。在手术过程中,球囊扩张会暂时阻断管腔内血液流动,部分患者出现血流瘀滞,甚至血栓形成,因此,单次球囊扩张时间不宜太长;超声在引导过程中,应不定时监测内瘘血管通畅情况,如有异常应及时处理,尤其是在结束手术前。(5)血管扭曲成角。长时间的血液透析,静脉壁长期处于不同程度的损伤-修复-再损伤的循环状态^[15],导致引流静脉走行迂曲,严重者扭曲成角,导丝转角难度大,不易通过。

此外,在手术过程中要注意防止导丝滑脱,特别是部分患者狭窄段本就迂曲,导丝通过难度大,导丝通过后滑脱,反复操作,不仅会延长手术时间,增加出血或血栓形成的风险,而且对血管内膜再次创伤,易引起血管破裂,内膜撕裂等并发症。虽本组患者球囊扩张后出现不同程度的血管弹性回缩,但术后均能达到有效透析流量。

综上所述,超声引导下 PTA 效果显著,管壁簇状钙化、静脉瓣增厚僵硬、血管扭曲成角、引流静脉瘤样扩张、新鲜血栓形成、导丝滑脱等是手术失败的因素;总结失败经验,术前对透析通路作详细的超声评估,制订合理的手术方案,术中注意正确的操作手法,以进一步提高 PTA 的成功率。

参考文献

- [1] 童进东,田众一,赖碧红,等.前臂失功动静脉内瘘修复的临床研究[J].中国中西医结合肾病杂志,2015,16(5):414-417.
- [2] 黄春香,周建芳,陈钊霞,等.超声引导下球囊扩张术治疗自体动静脉内瘘狭窄的临床观察[J].中国中西医结合肾病杂志,2019,20(4):329-331.
- [3] 郑全,谢冰莹,谢新富,等.血液透析患者动静脉内瘘狭窄介入治疗的研究进展[J].中国血液净化,2020,19(4):263-265.

- [4] SUN X, HE Y, MA Y, et al. A Single-center retrospective analysis of the efficacy of a new balloon catheter in autogenous arteriovenous fistula dysfunction resistant to conventional balloon angioplasty[J]. *Ann Vasc Surg*, 2018, 48:79-88.
- [5] TORDOIR J. Surgical and endovascular intervention for dialysis access maturation failure during and after arteriovenous fistula surgery: review of the evidence[J]. *Eur J Vasc Endovasc Surg*, 2018, 55(2):240-248.
- [6] 吴限, 叶红, 雒溪, 等. 透析患者外周血管通路狭窄的超声评估与介入治疗分析[J]. *中华肾脏病杂志*, 2018, 34(12):917-923.
- [7] 金其庄, 王玉柱, 叶朝阳, 等. 中国血液透析用血管通路专家共识(第 2 版)[J]. *中国血液净化*, 2019, 18(6):365-381.
- [8] DUQUE J C, TABBARA M, MARTINEZ L, et al. Dialysis arteriovenous fistula failure and angioplasty: intimal hyperplasia and other causes of access failure[J]. *Am J Kidney Dis*, 2017, 69(1):147-151.
- [9] 刘远浩, 郝国军, 唐斌. 超声引导下经皮腔内血管成形术与内瘘切除重建术治疗血液透析通路狭窄的临床研究[J]. *中国中西医结合肾病杂志*, 2020, 8(8):723-724.
- [10] 张树超, 祝成, 叶有新, 等. 经皮腔内血管成形术结合药物溶栓治疗动静脉内瘘急性血栓形成的疗效观察[J]. *浙江大学学报(医学版)*, 2019, 10(11):533-539.
- [11] 潘辑, 王雷, 柳标, 等. 超声引导下经皮球囊扩张在血液透析患者自体动静脉内瘘狭窄中的应用[J]. *齐齐哈尔医学院学报*, 2018, 39(24):2863-2864.
- [12] 吴隘红, 黄晓玲, 涂波. 超声引导下经皮腔内血管成形术治疗内瘘狭窄与血栓的疗效比较[J]. *中华肾脏病杂志*, 2019, 35(9):702-703.
- [13] STEINER K, DUTTA P. Percutaneous transluminal angioplasty in arteriovenous fistulas: current practice and future developments[J]. *J Radiol Nurs*, 2017, 36(3):145-151.
- [14] 丁霞娟, 余文洪, 郭燕丽, 等. 超声引导经皮腔内血管成形术治疗血液透析患者自体动静脉内瘘狭窄[J]. *中国医学影像学杂志*, 2019, 27(11):862-865.
- [15] 吕霞, 王浩宇, 吴潮清, 等. 超声引导下经皮静脉球囊扩张术治疗动静脉内瘘狭窄的临床观察[J]. *广西医学*, 2017, 39(9):1413-1415.

(收稿日期:2020-05-10 修回日期:2020-09-22)

(上接第 435 页)

- 克氏针经皮固定治疗 Gartland II ~ III 型儿童肱骨髁上骨折[J]. *重庆医学*, 2016, 45(31):4427-4429.
- [10] GIGANTE C, KINI S G, ORIGO C, et al. Transphyseal separation of the distal humerus in newborns[J]. *Chin J Traumatol*, 2017, 20(3):183-186.
- [11] NA Y, BAI R, ZHAO Z, et al. Comparison of lateral entry with crossed entry pinning for pediatric supracondylar humeral fractures: a meta-analysis[J]. *J Orthop Surg Res*, 2018, 13(1):68.
- [12] PIERANTONI S, ALBERGHINA F, CRAVINNO M, et al. Functional and radiographic outcomes of Gartland type II supracondylar humerus fractures managed by closed reduction under nitrous oxide as conscious sedation[J]. *J Pediatr Orthop B*, 2020, 29(2):117-125.
- [13] 林凯. 有限切开复位经皮克氏针内固定治疗儿童难复性 Gartland III 型肱骨髁上骨折[J]. *河北医学*, 2018, 24(4):671-676.

(收稿日期:2020-04-22 修回日期:2020-09-15)