

论著·临床研究 doi:10.3969/j.issn.1671-8348.2021.06.022

早孕期胎儿骨骼肢体畸形典型病例超声诊断*

赵庆红¹,石 华^{1△},孙娴莉²,胡佳琪¹
(1. 武汉大学人民医院妇产超声科 430060;2. 山东省青岛市妇女儿童医院产科 266000)

[摘要] **目的** 探讨早孕期胎儿骨骼肢体畸形的超声诊断价值,提升对典型异常病例图像特征的辨识水平,提高对胎儿骨骼肢体畸形的早期检出能力。**方法** 选择 2017 年 1 月至 2019 年 12 月于武汉大学人民医院行早孕期颈部透明带(NT)检查的胎儿 9 208 例,回顾性分析其产前超声检查资料,统计早孕期超声诊断胎儿骨骼肢体畸形的检出率,再认识典型异常图像的特征。**结果** 9 208 例胎儿中检出胎儿骨骼肢体畸形 17 例,检出率 0.18%,其中 9 例胎儿上肢/手异常,6 例下肢/足异常,2 例上肢/手和下肢/足同时异常;17 例骨骼肢体畸形胎儿中 12 例合并其他系统异常,5 例单发肢体畸形。**结论** 孕早期胎儿四肢超声规范化结构筛查可以早发现胎儿骨骼肢体畸形,尽早地决定妊娠进程,对于优生优育具有重要意义。
[关键词] 肢体畸形;早孕期;超声检查;产前诊断;颈部透明带
[中图法分类号] R445.1 **[文献标识码]** A **[文章编号]** 1671-8348(2021)06-0999-05

Ultrasonic diagnosis of typical cases of fetal skeletal and limb malformations in early pregnancy*

ZHAO Qinghong¹,SHI Hua^{1△},SUN Xianli²,HU Jiaqi¹
(1. Department of Obstetrics and Gynecology Ultrasound, People's Hospital of Wuhan University, Wuhan 430060, China; 2. Department of Obstetrics, Women and Children's Hospital of Qingdao City, Qingdao, Shandong 266000, China)

[Abstract] **Objective** To investigate the value of ultrasound diagnosis of fetal skeletal and limb malformations in early pregnancy, to improve the recognition level of image characteristics of typical abnormal cases, and to improve the early detection of fetal skeletal and limb malformations. **Methods** A total of 9 208 fetuses who underwent nuchal translucency (NT) examination during early pregnancy in People's Hospital of Wuhan University from January 2017 to December 2019 were selected, and their prenatal ultrasound screening data were retrospectively analyzed, the detection rate of ultrasound diagnosis of fetal skeletal and limb malformations during early pregnancy was counted, and then the characteristics of typical abnormal images were recognized. **Results** Seventeen cases of fetal skeletal and limb malformations were screen out in 9 208 fetuses, with a detection rate of 0.18%. Among them, there were 9 cases of fetal upper limb/hand abnormality, 6 cases of lower limb/foot abnormality, 2 cases of upper limb/hand and lower limb/foot abnormality simultaneously; Among the 17 cases, 12 complicated with other system abnormalities, and 5 had only limb malformations. **Conclusion** Ultrasound standardized structure screening of fetal limbs in early pregnancy can detect fetal limb malformation, and determine the pregnancy process as early as possible, which is of great significance for healthy pregnancy and scientific nurture.
[Key words] limb deformity; early pregnancy; ultrasonography; prenatal diagnosis; nuchal translucency

近年来,受多种因素的作用和影响,胎儿先天性畸形的发生率明显升高。我国胎儿肢体异常的患病率为 0.38%^[1],其中手、足畸形的发生率居于首位^[2]。先天性的骨骼肢体畸形给患儿带来的是外观和功能两方面的缺陷,严重影响患儿的生活质量,造成患儿家庭沉重的压力及负担。因此,产前超声应全面扫查胎儿的肢体,尽力减少漏诊、误诊。本研究的主要目

的就是探讨早孕期胎儿骨骼肢体畸形的超声诊断价值和认识典型异常病例图像特征,提高对胎儿骨骼肢体畸形的早期检出能力,降低骨骼肢体畸形的漏、误诊率,提高人口质量。
1 资料与方法
1.1 一般资料
以 2017 年 1 月至 2019 年 12 月于武汉大学人民

* 基金项目:湖北省自然科学基金一般面上项目(2019CFB699)。 作者简介:赵庆红(1982—),主治医师,硕士,主要从事妇产超声研究。
△ 通信作者,E-mail:2608128763@qq.com。

医院行早孕期颈部透明带(NT)检查的 8 599 例孕妇为研究对象,其中单胎妊娠 7 993 例,双胎妊娠 603 例,三胎妊娠 3 例,共有胎儿 9 208 例。孕妇年龄 26~48 岁,平均 33 岁,胎儿孕周 11⁺³~13⁺⁶ 周。

1.2 仪器与方法

采用 GE Voluson E8 Expert 超声诊断仪,腹部容积探头 RAB4-8-D 频率 4.0~8.0 MHz,腔内容积探头 RIC5-9-D 频率 4.0~9.0 MHz。按照连续顺序追踪超声法^[3]检测胎儿肢体:对胎儿的每个肢体分别沿着肢体自然伸展的姿势从近段连续追踪扫查至远段,待完整扫查完一个肢体后再按照同样的方法扫查胎儿其他肢体。观察胎儿的肢体与长骨有无、数目、长短、形态、姿势、活动等。上肢超声扫查:声束平面沿肩胛骨肩峰方向追踪显示胎儿肱骨长轴切面,然后沿着上肢的自然伸展方向追踪显示出前臂尺、桡骨纵切面,并移向手部,显示手,并观察手的姿势及其与前臂的位置关系。下肢超声扫查:沿一侧髌骨寻找该侧股骨长轴切面,再沿着下肢的自伸展方向追踪显示小腿胫、腓骨长轴切面,并移向足底方向,旋转探头显示足底平面,追踪观察足的形态及足与小腿的位置关系。

1.3 病例随访及记录

经超声诊断的畸形胎儿经产科医师和遗传学医师会诊提供全面的产前咨询,并根据孕妇意愿选择终止妊娠或继续妊娠。对选择终止妊娠且在该院进行引产者,对引产胎儿进行尸体、X 线片检查;对于不在该院引产或生产者进行电话随访。

2 结 果

2.1 一般情况

早孕期超声在 9 208 例胎儿中检出胎儿骨骼肢体畸形 17 例,发生率 0.18%,其中 1 例是双绒毛膜双羊膜囊双胎之一异常,其余 16 例是单胎妊娠胎儿。17 例胎儿中 9 例是上肢/手异常,6 例是下肢/足异常,2 例是上肢/手和下肢/足同时异常;5 例是单发肢体畸形,12 例合并其他系统异常,主要包括腹裂、脊柱异常、心脏异常、脐带异常(脐带短或单脐动脉)、NT 大等;其中有 2 例是体蒂异常引起,3 例是羊膜束带综合征引起。17 例胎儿中,1 例胎儿因单发足内翻而继续妊娠至足月,1 例因双胎之一异常则进行减胎术而正常胎儿继续妊娠至足月,其余 15 例胎儿因肢体畸形比较严重或并发症严重而进行引产。17 例骨骼肢体畸形胎儿详细情况见表 1。

表 1 17 例骨骼肢体畸形胎儿详细情况

病例	孕妇年龄 (岁)	孕周 (周 ^{+d})	疾病种类	合并畸形	其他	妊娠 结局
1	28	12 ⁺¹	桡骨发育不良、双手姿势异常	无	—	引产
2	26	12 ⁺⁶	右手缺如	无	—	引产
3	38	12 ⁺⁴	双手姿势异常	NT 大、心脏异常(室缺并右室双出口)	—	引产
4	31	12 ⁺⁶	双手多指	叶状全前脑、独眼、喙鼻	—	引产
5	30	13 ⁺⁶	缺指、裂手	无	—	引产
6	29	13 ⁺¹	右侧足内翻	无	—	妊娠足月,产后观察婴儿 右侧足内翻
7	33	13 ⁺⁵	双足姿势异常	脊柱裂、右肾缺如、单脐动脉	—	引产
8	30	12 ⁺²	左下肢及足缺如	腹裂、NT 大	羊膜束带综合征	引产
9	33	12 ⁺⁶	左足内翻	腹裂、颈部水囊瘤、脊柱排列不整齐、脐带短	体蒂异常	引产
10	32	11 ⁺⁶	下肢姿势异常	腹裂、NT 大	羊膜束带综合征	双胎之一减胎
11	27	12 ⁺⁴	右侧桡骨发育不良、右手缺如	无	—	引产
12	37	13 ⁺⁰	右下肢及足缺如	腹裂、脊柱侧弯、巨膀胱、脐带短	体蒂异常	引产
13	27	13 ⁺⁴	双下肢姿势异常、右前臂姿势固定	左侧唇腭裂、NT 大、鼻骨缺失	羊膜束带综合征	引产
14	26	12 ⁺⁶	右下肢缺如、左下肢发育不良、双足缺如、左前臂及手发育不良、右手姿势异常	脊柱裂、膀胱未显示	—	引产
15	43	12 ⁺¹	双侧桡骨发育不良、双手姿势异常	脐膨出、NT 大、心脏异常(室缺并大动脉转位)	—	引产

续表 1 17 例骨骼肢体畸形胎儿详细情况

病例	孕妇年龄 (岁)	孕周 (周 ^{+d})	疾病种类	合并畸形	其他	妊娠 结局
16	43	12 ⁺⁰	双手姿势异常	全身皮肤水肿、NT 大、静脉导管 缺如、单脐动脉	—	引产
17	48	12 ⁺¹	右侧桡骨缺失并尺骨发育不良、右手 过度屈曲、左手垂腕	三尖瓣反流、静脉导管 α 波倒置、 鼻骨缺失、单脐动脉	—	引产

—:无。

2.2 典型病例图像特征

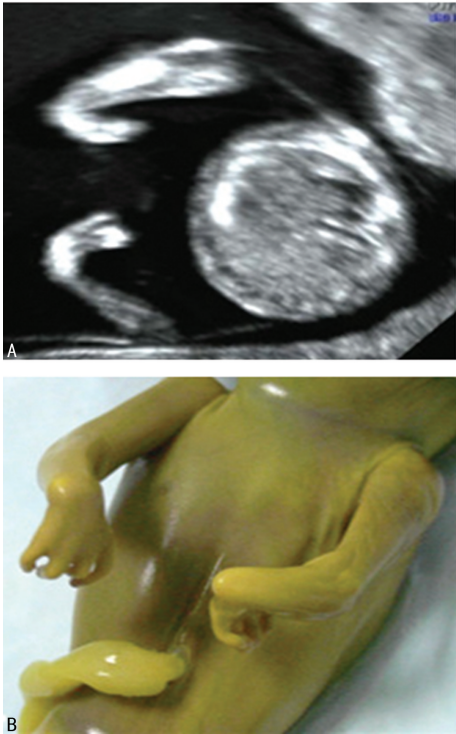2.2.1 手姿势异常

正常腕关节基本为中立位,掌屈在 50°~60°,背伸在 50°~60°,胎儿尺桡骨异常、肌肉异常、染色体异常均可能导致腕部及手姿势异常。病例 3 双侧尺桡骨发育正常,仅表现双手过度向掌侧屈曲,与尺桡骨长轴间的角度小于 90°,引产后胎儿尸体标本观察双手内收,向掌侧过度屈曲,见图 1。病例 17 胎龄 12⁺¹周,是高龄孕妇经过辅助生殖技术治疗后妊娠,右手过度屈曲异常是因右侧桡骨缺失并尺骨发育不良引起的,而左手则是单发的姿势异常,左侧尺桡骨发育正常(图 2A、B)。三维超声更立体直观,显示左手持续屈曲,呈垂腕状,右手向桡侧持续过度屈曲(图 2C)。桡骨缺失主要表现在前臂未见桡骨显示,仅见尺骨显示,常常伴有尺骨发育不良及手的姿势异常。

2.2.2 手缺失

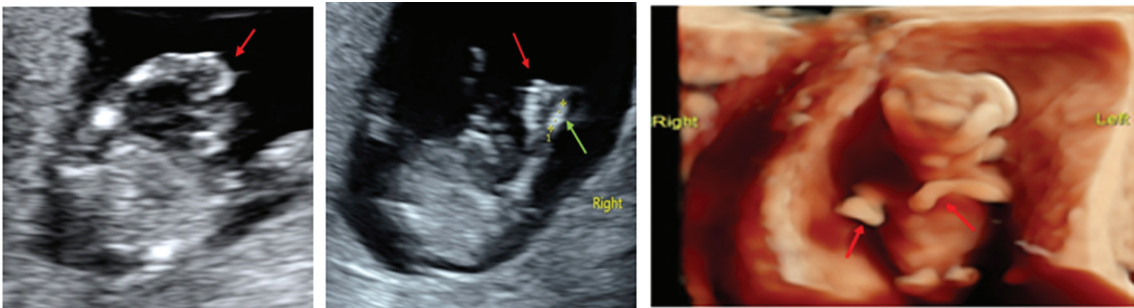
连续顺序追踪扫查显示胎儿肱骨及尺、桡骨回声,至腕部时未显示腕骨、掌骨及指骨形态。病例 2 胎儿右侧尺桡骨远端未见手结构,单发右手缺失如,无其他并发症(图 3)。病例 11 胎儿左上肢发育正常,右前臂内仅可见一个长骨骨化中心,且骨化中心长度短,长仅约 0.58 cm,未见明显右手显示(图 4A);三维超声显示右前臂偏短,未见明显右手显示,仅于右前

臂远端见一大小约 0.33 cm×0.25 cm 肢芽样高回声残端(图 4B)。



A:二维超声显示双手过度向掌侧屈曲,与尺桡骨长轴间的角度小于 90°;B:引产后尸体标本,胎儿双手内收,向掌侧过度屈曲。

图 1 病例 3 超声影像图和尸检图



A:二维超声显示胎儿左手(红色箭头所示)姿势异常;B:二维超声显示右前臂内仅见一长约 0.38 cm 长骨(绿色箭头所示),右手姿势异常(红色箭头所示);C:三维超声显示左手持续屈曲,呈垂腕状,右手向桡侧持续过度屈曲(红色箭头所示)。

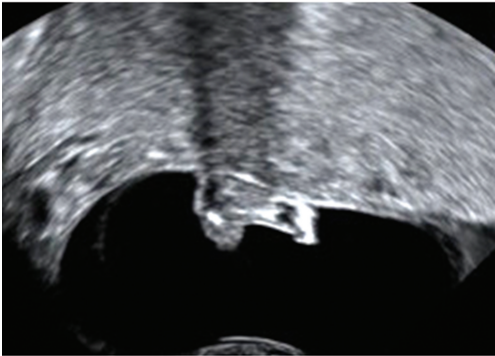
图 2 病例 17 的二维超声和三维超声图

2.2.3 足内翻

先天性足内翻畸形是一种常见的严重影响足部形态和功能的先天畸形。胎儿足内翻超声声像图特征:超声在显示胎儿小腿长轴的同时可显示出胎儿足

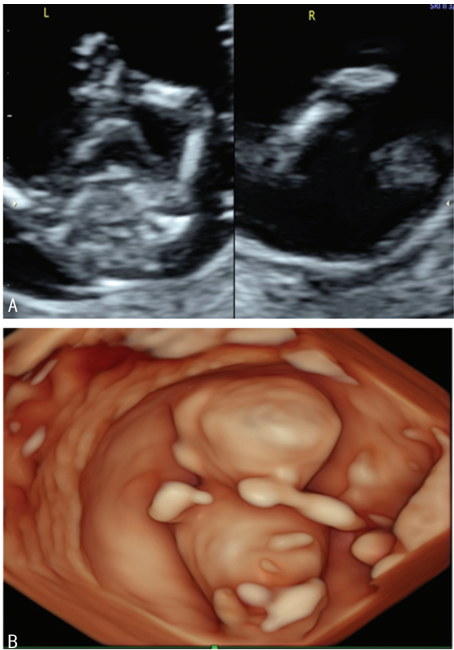
底平面,即胎儿足底平面与小腿胫腓骨长轴在同一切面显示,且这种关系持续存在,不随体位及羊水的改变而改变。同时须注意足内翻与足内翻状态的鉴别,应待胎儿足运动后再观察,如其内翻姿势一直保持不

变,才可诊断足内翻。病例 6 胎儿右侧足内翻(图 5),中孕期筛查和晚孕期筛查时仍是右侧足内翻,无其他并发症,此例胎儿妊娠至足月,剖宫产一活男婴,新生儿右侧足内翻,证实产前超声诊断的准确性。



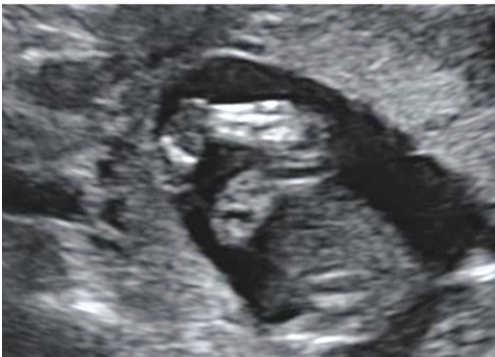胎儿右侧尺桡骨远端未见手结构。

图 3 病例 2 阴道二维超声



A:病例 11 二维超声显示胎儿右前臂内仅可见一个长骨骨化中心,且骨化中心偏短,未见明显右手显示;B:病例 11 三维超声显示右前臂偏短,未见明显右手显示,仅于右前臂远端见一小突起样高回声残端。

图 4 病例 11 的二维超声和三维超声图



胎儿足底平面与小腿胫腓骨长轴在同一切面显示。

图 5 病例 6 二维超声

3 讨论

胎儿骨骼发育不良是一类以骨骼和软骨异常发育为主要特征的疾病,产前诊断的首要目标之一就是发现潜在的骨骼发育异常^[4-5]。在第一孕期对胎儿的解剖结构进行详细检查应该可以发现所有主要结构异常的 50%^[6]。关于胎儿肢体畸形的产前超声检查时机,目前尚缺乏统一的认识。漆玖玲等^[7]通过分析胎儿手足畸形得出的结论是妊娠 13~18 周胎儿手掌基本处于伸开的状态,是检查手畸形的最佳时间,而妊娠 19~24 周则是检查足畸形的最佳时间。随着超声技术的发展和医师诊断水平的提高,产前超声检查向检出胎儿微小畸形及检出孕周提前方向发展。目前,大多数医院已经开展了早孕期 11⁺₃~13⁺₆ 周期间的胎儿 NT 检查,不仅可以评估胎儿染色体异常的风险,还可以发现一些严重的心脏畸形、中枢神经系统畸形和严重的肢体畸形^[8]。詹林等^[9]提出孕 11⁺₃~13⁺₆ 周可以对胎儿较严重的肢体畸形进行筛查。李胜利等^[10]通过研究得出孕 11~13⁺₆ 周是进行第一次胎儿肢体检查的最佳时间,可以检出严重的胎儿肢体畸形。因此,孕 11~13⁺₆ 周是胎儿肢体检查的最佳时间。本研究早孕期 NT 的测量均按照英国胎儿医学基金会(Fetal Medicine Foundation, FMF)测量监测方法和标准进行,同时对胎儿进行大体结构的筛查。早孕期由于胎儿相对较小,可在同一切面显示整个上/下肢,便于观察关节形态是否正常。因此可以在早孕期对胎儿严重肢体畸形进行诊断,尤其对于有家族史的孕妇应尽早进行胎儿骨骼肢体的超声系统筛查。本研究在早孕期发现并诊断胎儿严重骨骼肢体畸形,可使孕妇早期进行干预处理,减少了对孕妇的身体和心理伤害。

胎儿的骨骼疾病很常见,很多复杂的疾病是由单基因突变或结构染色体畸变等引起的^[11]。LIU 等^[12]认为通过靶向基因测序技术,可以显著改善胎儿骨骼异常的产前诊断,从而提供更全面的产前遗传咨询。在骨骼发育异常中,将致死性与非致死性区分开来在临床上很重要^[13]。部分胎儿肢体畸形是由羊膜带综合征和体蒂异常引起的。本研究中因羊膜带综合征而发生的骨骼肢体畸形有 3 例。羊膜带综合征的诊断目前主要依靠产前超声检查,对临床选择治疗方案及改善疾病预后具有重要意义^[14]。体蒂异常是一种致死性畸形,是一种包括前壁腹裂、明显的脊柱侧凸、脐带极短、肢体畸形、颜面部畸形等多种畸形的综合征。95%的体蒂异常存在肢体畸形,以横行肢体缺失最常见,其次为纵行肢体缺失,最后是肢体姿势异常^[15]。

胎儿骨骼肢体畸形常合并其他系统畸形,或者多种肢体畸形同时发生^[16],故发现骨骼肢体畸形后一定要对胎儿各个系统做详细的全面检查。本研究 17 例

异常胎儿中 5 例是单发肢体畸形,12 例合并其他系统异常,主要包括腹裂、脊柱异常、心脏异常、脐带异常(脐带短或单脐动脉)、NT 大等,以心脏畸形、中枢神经系统畸形多见。

产前超声是筛查胎儿肢体畸形的首选方法,具有安全、便捷、无损伤等优点,孕早期胎儿四肢超声规范化结构筛查可及早发现胎儿肢体畸形,更早决定妊娠进程,对于降低出生缺陷,提高人口质量起到非常重要的作用。

参考文献

[1] YUE S,BIN Z,FANBIN K,et al. Prenatal limb defects:epidemiologic characteristics and an epidemiologic analysis of risk factors[J]. *Medicine*,2018,97(29):e11471.

[2] 李彦,黄文起,林光耀. 二维联合三维超声在产前早孕晚期胎儿心脏畸形诊断中的应用研究[J]. *医学影像学杂志*,2017,27(9):1676-1678.

[3] 赵阳. 连续顺序追踪超声法诊断胎儿手足畸形的临床应用[J]. *中国现代药物应用*,2019,13(22):77-78.

[4] ILLESCAS T,MANSILLA E,HERRERO B,et al. Prenatal diagnosis of fetal skeletal dysplasias in a tertiary Hospital in Spain[J]. *Eur J Obstet Gynecol Reprod Biol*,2020,250(7):209-215.

[5] 赵庆红,石华,产前超声诊断胎儿先天性骨骼系统畸形的应用进展[J]. *临床超声医学杂志*,2018,20(1):44-46.

[6] EDWARDS L,HUI L. First and second trimester screening for fetal structural anomalies[J]. *Semin Fetal Neonatal Med*,2018,23(2):102-111.

[7] 漆玖玲,崔爱平,孙红,等. 产前超声检查胎儿手足畸形最佳孕周的探讨[J]. *上海医学影像*,2010,19(3):186-195.

[8] 蔺笑萍,丁丁. 超声检查联合无创产前基因检测在孕 11~13⁺₆ 周胎儿染色体异常筛查中应用价值分析[J]. *临床军医杂志*,2020,48(8):928-929.

[9] 詹林,文桂琼,林毅,等. 产前超声筛查诊断胎儿肢体畸形的价值[J]. *中国医学影像学杂志*,2010,18(3):213-216.

[10] 李胜利,文华轩. 11~13⁺₆ 周早孕期胎儿超声规范化扫查技术及判断标准[J/CD]. *中华医学超声杂志(电子版)*,2014,11(1):6-12.

[11] 鲁建央,怀磊,鲁才娟,等,17 例骨骼发育异常胎儿的产前诊断与遗传分析[J]. *中华医学遗传学杂志*,2020,37(11):1217-1221.

[12] LIU Y,WANG L,YANG Y K,et al. Prenatal diagnosis of fetal skeletal dysplasia using targeted next-generation sequencing:an analysis of 30 cases[J]. *Diagn Pathol*,2019,14(13):14-76.

[13] SCHRAMM T,MOMMSEN H. Fetal skeletal disorders[J]. *Ultraschall Med*,2018,39(6):610-634.

[14] 瞿琳,殷婷婷,吴旻,等. 羊膜带综合征一例[J]. *中华围产医学杂志*,2020,23(4):35-39.

[15] 陈晓旭,滕莉蓉,彭萍,等,胎儿体蒂异常一例[J]. *生殖医学杂志*,2019,28(5):545-547.

[16] 李萍萍,彭丽珊,张乾泉,等,产前超声检查对胎儿骨骼系统及肢体发育异常的诊断价值[J]. *贵州医药*,2020,44(6):973-975.

(收稿日期:2020-10-29 修回日期:2020-12-25)

(上接第 998 页)

[16] GRANDE M,FACCHINI F,MORETTI M,et al. History of laser in BPH therapy[J]. *Urologia*,2014,81 Suppl 23:S38-42.

[17] KOBAYASHI T,SEKI N,SONG Y H,et al. GreenLight HPS laser 120 W *vs.* diode laser 300 W vaporization of the prostate for the

treatment of benign prostatic hyperplasia in Japanese patients:a prospective, single-center, randomized clinical trial[J]. *Low Urin Tract Symptoms*,2021,13(1):31-37.

(收稿日期:2020-10-22 修回日期:2020-12-06)