

论著·临床研究

doi:10.3969/j.issn.1671-8348.2021.14.008

VATS 联合肺大疱内 OB 胶固定治愈宽基底型巨大肺大疱
并严重胸膜粘连 1 例及文献复习*姜友军^{1,2}, 张培蓓², 赵丽², 郑梦凝², 许川³, 叶贤伟^{1,2△}

(1. 贵州医科大学附属人民医院呼吸与危重症医学科, 贵阳 550002; 2. 贵州省人民医院呼吸与危重症医学科, 贵阳 550002; 3. 贵州省人民医院胸外科, 贵阳 550002)

[摘要] **目的** 为临床个体化治疗肺大疱提供丰富的思路与参考。**方法** 总结双孔电视胸腔镜手术(VATS)联合肺大疱内 α -氰基丙烯酸酯快速医用胶(OB胶)固定治愈1例宽基底型巨大肺大疱并严重胸膜粘连患者的临床经验,并复习近年关于肺大疱治疗方法的文献。采用静吸全身麻醉下双腔气管插管单肺通气,VATS松解左侧胸膜粘连带,定位并刺破靶肺大疱后向萎陷的肺大疱内注入适量的OB胶固定,胸腔内1次性灌注50%葡萄糖注射液200 mL行胸膜固定,持续胸腔闭式引流。**结果** 治疗后,患者左侧肺组织复张良好,活动耐量较前提高,高二氧化碳血症得到纠正,胸膜破口愈合后康复出院。**结论** 应用VATS联合肺大疱内OB胶固定治疗宽基底型巨大肺大疱,具有手术创伤小、手术时间短、疗效确切等优点。

[关键词] 胸腔镜;肺大疱; α -氰基丙烯酸酯快速医用胶**[中图分类号]** R459.9**[文献标识码]** A**[文章编号]** 1671-8348(2021)14-2375-05VATS combined with OB glue fixation in pulmonary bullae in curing wide-base
giant pulmonary bullae complicating severe pleural adhesion: a case report
and literature review*JIANG Youjun^{1,2}, ZHANG Peibei², ZHAO Li², ZHENG Mengning², XU Chuan³, YE Xianwei^{1,2△}

(1. Department of Respiratory and Critical Care Medicine, Affiliated People's Hospital, Guizhou Medical University, Guiyang, Guizhou 550002, China; 2. Department of Respiratory and Critical Care Medicine, Guizhou Provincial People's Hospital, Guiyang, Guizhou 550002, China; 3. Department of Thoracic Surgery, Guizhou Provincial People's Hospital, Guiyang, Guizhou 550002, China)

[Abstract] **Objective** To provide the rich ideas and references for clinical individualized treatment of pulmonary bullae. **Methods** The clinical experience of dual-hole video-assisted thoracoscopic surgery (VATS) combined with OB glue fixation in pulmonary bullae for curing 1 case of wide-base giant pulmonary bullae complicating severe pleural adhesion was summarized. Then the literatures on the treatment methods of pulmonary bullae were reviewed. The double-lumen endotracheal intubation and one-lung ventilation were used under intravenous inhalation general anesthesia. VATS was used to release the left pleural adhesion band. After locating and puncturing the target lung bullae, an appropriate amount of OB glue was injected into the collapsed pulmonary bullae. The 50% glucose 200 mL was injected into the thoracic cavity once for conducting the plural fixation. Then the persistent closed thoracic drainage was performed. **Results** After treatment, the left lung tissue reexpansion was well and the activity tolerance was increased compared with before treatment, the hypercapnia was corrected, and the pleural crevasse healed and the patient discharged with rehabilitation. **Conclusion** VATS combined with OB glue fixation in pulmonary bullae for treating wide base giant pulmonary bullae has the advantages of small surgical trauma, short operation time and definite curative effect.

[Key words] thoracoscope; pulmonary bulla; α -cyanoacrylate rapid medical glue

* 基金项目:国家自然科学基金项目(81760013)。 作者简介:姜友军(1989-),住院医师,在读硕士,主要从事慢性阻塞性肺疾病的研究。

△ 通信作者, E-mail: yxw1205@163.com。

肺大疱是直径大于 1 cm 且壁厚小于 1 mm 的肺泡腔扩张,是由不同病因导致肺泡壁破坏并相互融合所形成的含气囊腔。1937 年由 BURKE 等提出巨型大疱性肺气肿,以描述因巨型肺大疱占据胸腔导致胸片上肺纹理大范围缺失的影像学表现,又名肺消失综合征;1987 年 ROBERTS 等把占据单侧或双侧胸腔体积至少 1/3 且压缩周围肺实质的上叶肺大疱定义为巨型肺大疱(GPB),成为诊断 GPB 的影像学标准。GPB 是慢性阻塞性肺疾病等细支气管炎性病变更常见并发症^[1],其国内发病率呈逐年升高趋势^[2]。贵州省人民医院采用双孔 VATS 联合肺大疱内 α -氰基丙烯酸酯快速医用胶(OB 胶)固定,治愈 1 例宽基底型 GPB 并严重胸膜粘连患者,现报道如下。

1 资料与方法

1.1 一般资料

患者,男,55 岁,主因“反复咳嗽、咳痰、胸闷 10 年,加重 1 个月”于 2019 年 10 月 12 日入院。近 20 年来发生 3 次“左侧自发性气胸”,前 2 次均予对症治疗后好转,第 3 次予左侧胸腔闭式引流术并胸腔内药物注射行胸膜固定。曾每天吸烟 30 支,吸烟史 20 年,现已戒烟 6 年。既往有冠状动脉粥样硬化性心脏病、美国纽约心脏病协会(NYHA)心功能分级 IV 级、陈旧性肺结核。入院查体可见口唇轻度发绀,桶状胸,双侧语颤减弱,双肺叩诊呈过清音,左肺呼吸音减低,右肺呼吸音稍粗,双肺未闻及明显干湿啰音,余查体未见明显异常。查肺部 HRCT 示双肺散在炎性灶,多发肺大疱,左肺上叶较大者约 136 mm×65 mm(图 1)。血气分析示(FIO_2 : 33%):pH 7.39, PaO_2 118 mm Hg, $PaCO_2$ 71 mm Hg, HCO_3^- 43.0 mmol/L, BE 18.0 mmol/L, SO_2 99%。心电图示窦性心动过速,心脏超声示心脏结构及功能正常,冠状动脉造影示左冠状动脉前降支近段少许非钙化斑块,管腔轻度

狭窄(20%~30%)。因患者呼吸困难及存在自发性气胸可能,未能完善术前肺功能检查。诊断:(1)双肺多发巨大肺大疱并胸膜粘连;(2)慢性阻塞性肺疾病急性加重期并高二氧化碳血症;(3)冠状动脉粥样硬化性心脏病,不稳定型心绞痛,NYHA 心功能分级 IV 级;(4)陈旧性肺结核。

1.2 治疗方法

入院后予氧疗,布地奈德、沙丁胺醇雾化吸入、多索茶碱静滴扩张支气管,洛贝林、尼可刹米兴奋呼吸中枢等对症治疗;患者胸闷、气促缓解不明显,考虑左肺上叶巨大肺大疱,正常肺组织被大面积压缩,肺功能下降。于 2019 年 10 月 30 日行手术治疗:静吸全身麻醉下双腔气管插管,取左侧腋中线第 7 肋间做 2 cm 切口作观察孔,腋前线偏前做 3 cm 切口作主操作孔,镜下见左侧胸膜腔广泛膜状粘连,予电凝钩分离部分粘连带暴露视野,左肺上叶肺大疱大小约 10 cm×6 cm×12 cm,下叶见 2 个直径约 4 cm 肺大疱,基底广,难以行肺大疱切除。此 3 处肺大疱为靶肺大疱,定位并刺破肺大疱,并予萎陷的肺大疱内注入适量 OB 胶并轻压,使肺大疱内侧壁贴合,吸收性明胶海绵覆盖肺大疱创口,膨肺复张良好,检查创面未见明显漏气,同时胸腔内 1 次性灌注 50% 葡萄糖注射液 200 mL 行胸膜固定。术后持续左侧胸腔闭式引流,前 3 d 予甲泼尼龙琥珀酸钠 20 mg/d 静脉滴注,加强肺康复锻炼,氨酚双氢可待因对症止痛等治疗。术后第 3 天水封瓶内气泡明显减少,术后第 7 天未见气泡产生,予夹闭闭式引流管 1 d 后拔出胸腔引流管。

2 结果

术后第 5 天复查肺部 HRCT 示左侧健康肺组织复张良好,原肺大疱消失(图 2)。6 min 步行距离从术前的 20 m 提升到 125 m,血气分析示 PCO_2 56 mm Hg, SO_2 96%。于 2019 年 11 月 10 日治愈出院。

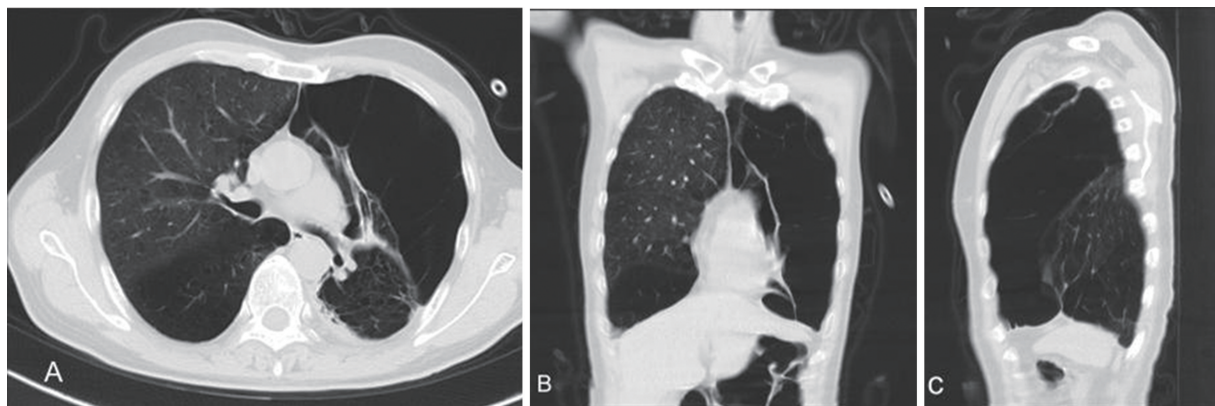
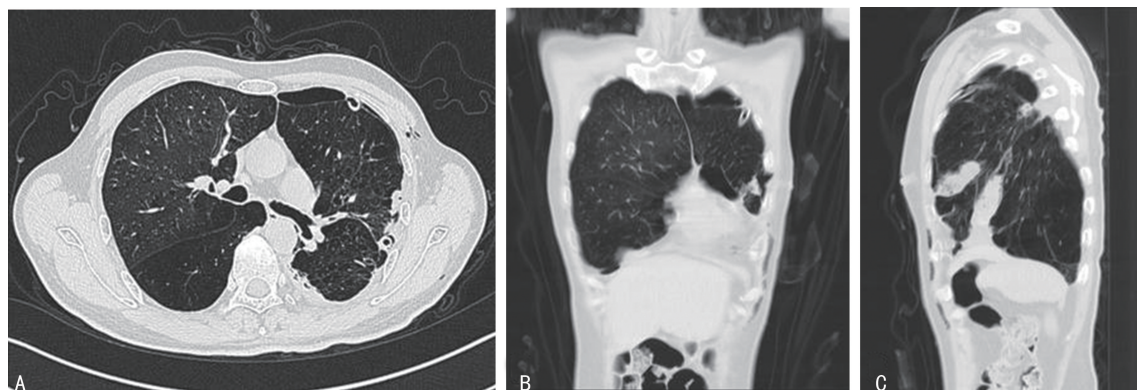


图 1 A:胸部 CT 横断面;B:胸部 CT 冠状面;C:胸部 CT 矢状面。

图 1 2019 年 10 月 12 日肺部 HRCT



A:胸部 CT 横断面;B:胸部 CT 冠状面;C:胸部 CT 矢状面。

图 2 2019 年 11 月 4 日后第 5 天的肺部 HRCT

3 讨 论

GPB 根据其影像学表现分为 4 型: I 型, 狭颈肺大疱; II 型, 宽基底部浅表肺大疱; III 型, 宽基底部深位肺大疱; IV 型, 双侧 GPB 并气胸。GPB 主要压迫周围肺实质、肺血管床及邻近器官, 引起通气血流失衡、心肺功能下降等, 导致呼吸困难、运动耐量及生活质量下降, 以及自发性气胸^[3-4]、急性呼吸衰竭^[5]等。对于有呼吸困难、进行性呼吸功能不全或相关并发症的患者, 应选择手术切除 GPB^[6-7], 以缓解其对周围组织的压迫, 从而改善肺心功能、提高生活质量^[8]。目前, 国内外治疗 GPB 的方法包括: 经皮肺大疱穿刺引流术、内窥镜介入手术、外科手术, 相比药物保守治疗, 不同手术方式均能带给患者不同程度的获益^[9]。

局部麻醉下经皮肺大疱穿刺置管引流术治疗 GPB 起源久远, 其对手术器械、技术要求较低, 操作简捷、经济微创, 在 GPB 治疗中具有重要地位^[10]。临床上常选择在 CT 引导下经皮肺大疱穿刺置管, 并于肺大疱内注入生物胶+凝血酶+自体血^[11]、生物胶^[12]、抗菌药类^[13]、滑石粉^[14]等, 联合肺大疱内持续负压吸引, 利用肺大疱内无菌性炎性反应等, 致使肺大疱粘连闭锁。术前应根据 GPB 分型选择合适的患者, 完善肺部 HRCT 等评估肺大疱体积以指导每次注射粘连剂剂量, 综合考量该手术给患者带来的风险及预期获益。该方法具有创伤小、操作简捷、费用较低、患者耐受性高等优势^[11], 也存在术中肺大疱内粘连剂注射过多溢出靶肺大疱引起周围健康肺组织或胸膜粘连、疼痛^[13], 术后肺大疱持续负压引流过程中, 肺大疱萎陷后导管脱落导致治疗失败、气胸^[10, 14], 以及发热、咯血、多次治疗等风险^[11, 13]。

随着呼吸介入病学的发展, 采用内窥镜肺减容术 (BLVR) 日渐增多^[15], 主要包括经支气管镜放置支气管单向活瓣、线圈、热蒸汽消融、肺泡内注射粘连剂等^[6, 9]。单向阀系统通过单向排除靶肺大疱内淤积的气体与分泌物, 以萎陷过度膨胀的肺大疱^[16-17]; 热蒸汽消融是经支气管镜予靶肺组织内释放热蒸汽, 以诱发其无菌性炎性反应及纤维瘢痕修复等以闭锁肺大

疱^[18], 最终达到肺减容目的。单向阀系统主要适用于不伴有旁路通气且叶间裂完整的重度非均质性肺气肿患者^[19], 应根据 GPB 所在肺叶及分型选择不同的手术方式^[20], 术前应完善 Chartis 系统检测以评估靶肺大疱旁路通气情况及肺部 HRCT 和心肺功能检测等^[8, 20]; 术中联合应用三维导航技术精准定位靶肺大疱, 可能提高手术治疗成功概率^[21]。既往研究发现, BLVR 不仅能改善呼吸困难、肺功能、活动耐量、生活质量^[19], 且有效改善心脏前后负荷、降低肺动脉压力, 以及避免肺血管床减少及肺脏弥散功能降低^[8], 同时也存在并发气胸、咯血、阻塞性肺炎、肉芽肿形成、活瓣移位等并发症^[9]。

1950 年报道外科肺减容术 (LVRS) 以来, 得益于手术技术与并发症管理的改善, 在 1990 年逐渐兴起^[22]。2003 年美国肺气肿治疗实验 (NETT) 纳入 1 218 例重度肺气肿患者, 进行 LVRS 与药物治疗的随机对照研究, 共有 580 例接受手术治疗, 该组 90 d 病死率为 7.9% (药物治疗组为 1.3%), 其高危亚组 30 d 病死率为 16% (药物治疗组为 0%), 但截至第 24 个月时两组差异无统计学意义 ($P > 0.05$)^[23]。虽然 LVRS 组较药物治疗组有更高的早期病死率, 但术后短期和长期的随访研究表明, 对重度肺气肿患者的呼吸困难、生活质量、活动耐量及肺功能、呼吸肌等指标有显著的改善, 非均质性肺气肿比均质性肺气肿更加获益^[24-26]; 从经济负担角度分析, LVRS 组比药物治疗组具有优势^[27]。LVRS 包括传统开胸手术和 VATS, 开胸手术创伤大、患者耐受差等因素逐渐被较少应用, 目前较多采用双孔 VATS 进行肺大疱切除术、肺叶切除术和肺减容术治疗 GPB^[8], 或许达芬奇机器人手术更令人期待^[28]。联合应用个体化麻醉通气策略^[29-32]、胸腔闭式引流^[33]、腔镜切割缝合器^[34]等, 能有效减少并发症和住院费用, 缩短住院时间等。在 NETT 研究中 LVRS 组约 90% 的患者在术后 30 d 内发生肺泡漏气, 而超过 30 d 的仅占 12%; 非高危亚组 (511 例) 存在相应的肺脏 (30%) 和心脏 (20%) 并发症, 以及肺部感染、缺氧等^[22-23]。

综上所述,3 种手术方式均能使患者获益。本研究中,肺大疱属于Ⅲ型,且合并严重胸膜粘连,不宜选择经皮肺大疱穿刺引流术或 ELVR^[14,20];因多发肺大疱,且基底广,手术切除困难,缝合肺大疱颈后漏气风险高,所需手术时间长,遂拟行双孔 VATS^[7,35]非切割方式去除肺大疱^[36]。在排除手术绝对禁忌及在患者同意的前提下进行手术。通过术中观察得出,应用 OB 胶固定萎陷的肺大疱,比既往手术过程采用的切割缝合器、慕斯线结扎等方式^[37],更能有效降低肺大疱发生严重漏气的概率,且缩短手术时间,术后未再气管插管及机械辅助通气。在围术期护理^[38]及术后肺功能锻炼^[39]等协同作用下,患者短时间内康复出院。本研究采取的 VATS 联合非切割方式去除 GPB,具有手术时间短、患者易耐受、疗效确切、漏气概率小等优点,值得推广。

参考文献

- [1] RUAN S Y, HUANG C T, JY C, et al. Non-surgical management of giant lung bullae during mechanical ventilation [J]. *Respir Care*, 2011, 56(10):1614-1616.
- [2] 李万成, 吕婷婷, 黄娜, 等. 多发巨大肺大疱治疗成功 1 例并文献复习[J]. *现代生物医学进展*, 2016, 16(12):2327-2329.
- [3] ARAMINI B, RUGGIERO C, STEFANI A, et al. Giant bulla or pneumothorax: how to distinguish[J]. *Int J Surg Case Rep*, 2019, 62:21-23.
- [4] 黄峻岭, 齐群宾, 彪兰芹. 巨大肺大疱与不典型气胸的鉴别诊断[J]. *安徽医学*, 2019, 40(2):212-215.
- [5] KUGASIA I R, HARRIS K. Management of acute hypercapnic respiratory failure using intrabronchial valve placement for giant emphysematous bullae[J]. *J Bronchol Interv Pulmonol*, 2020, 27(1):e5-8.
- [6] HERTH F, SLEBOS D J, GJ C, et al. Endoscopic lung volume reduction: an expert panel recommendation-update 2019 [J]. *Respiration*, 2019, 97(6):548-557.
- [7] ZHU C, CHEN Z, CHEN B, et al. Thoracoscopic treatment of giant pulmonary bullae [J]. *J Surg Res*, 2019, 243:206-212.
- [8] FIORELLI A, CASCONI R, NATALE G, et al. Cardio-Pulmonary changes after bronchoscopic lung volume reduction with endobronchial One-Way valves [J]. *Lung*, 2020, 198(3):565-573.
- [9] GARNER J L, SHAH P L. Lung volume reduction in pulmonary emphysema [J]. *Semin Respir Crit Care Med*, 2020, 41(6):874-885.
- [10] 胡运洁, 张璐, 姜睿, 等. 局麻下肺大疱引流术治疗重症肺大疱 [J]. *临床外科杂志*, 2018, 26(6):441-442.
- [11] 孙健, 郭荣, 张群. CT 引导下序贯减容术治疗肺大疱对患者血气分析及肺功能指标的影响 [J]. *现代医学*, 2015, 43(10):1291-1293.
- [12] 宋涛, 张从军. 经皮肺大疱穿刺注射生物胶治疗肺大疱 11 例报告分析 [J]. *大家健康(下旬版)*, 2016, 10(2):122-122.
- [13] 陈剑波, 朱锦琪, 曾晓媛, 等. CT 引导下经皮肺穿刺胸腔巨大肺大疱减容术的临床应用 [J]. *临床肺科杂志*, 2018, 23(2):305-307.
- [14] 厉为良, 吕丽辉, 李永华, 等. CT 引导下经皮穿刺肺大疱内固定减容术首次失败的对策 [J]. *现代实用医学*, 2012, 24(3):342-343, 封 4.
- [15] ABIA-TRUJILLO D, JOHNSON M M, PA TEL N M, et al. Bronchoscopic lung volume reduction: a new hope for patients with severe emphysema and air trapping [J]. *Mayo Clin Proc*, 2021, 96(2):464-472.
- [16] LEE E G, RHEE C K. Bronchoscopic lung volume reduction using an endobronchial valve to treat a huge emphysematous bullae: a case report [J]. *BMC Pulm Med*, 2019, 19(1):92.
- [17] DING M, GAO Y D, DAI L, et al. Endobronchial valves to treat a recurrent giant emphysematous bulla after bullectomy [J]. *Int J Tuberc Lung Dis*, 2016, 20(9):1277-1278.
- [18] 罗凤鸣. 经支气管镜热蒸汽消融肺减容术 [J]. *中华结核和呼吸杂志*, 2018, 41(8):604-605.
- [19] IFTIKHAR I H, SCHIMMEL M, SARDI A, et al. Bronchoscopic lung volume reduction with valves and coils. A Network Meta-analysis [J]. *Ann Am Thorac Soc*, 2020, 17(11):1468-1475.
- [20] SLEBOS D J, SHAH P L, HERTH F J, et al. Endobronchial valves for endoscopic lung volume reduction: best practice recommendations from expert panel on endoscopic lung volume reduction [J]. *Respiration*, 2017, 93(2):138-150.
- [21] WELLING J, HARTMAN J E, TEN HACKEN N, et al. Significant differences in body plethysmography measurements between hospitals in patients referred for bronchoscopic lung volume reduction [J]. *Lung*, 2019, 197(5):573-576.
- [22] HETZEL J, BOECKELER M, LEWIS R A, et

- al. Use of 3-D navigation to target the site of autologous blood installation for lung volume reduction in bullous emphysema[J]. *Chron Respir Dis*, 2020,17;1479973120903556.
- [22] CAVIEZEL C, FRANZEN D, WEDER W. Chirurgische Lungenvolumenreduktion [Lung Volume Reduction Surgery][J]. *Pneumologie*, 2018,72(1):64-78.
- [23] FISHMAN A, MARTINEZ F, NAUNHEIM K, et al. A randomized trial comparing lung-volume-reduction surgery with medical therapy for severe emphysema[J]. *N Engl J Med*, 2003,348(21):2059-2073.
- [24] SEADLER B, THUPPAL S, RIZVI N, et al. Clinical and quality of life outcomes after lung volume reduction surgery [J]. *Ann Thorac Surg*, 2019,108(3):866-872.
- [25] CRINER R N, YU D, JACOBS M R, et al. Effect of lung volume reduction surgery on respiratory muscle strength in advanced emphysema[J]. *Chronic Obstr Pulm Dis*, 2018,6(1):40-50.
- [26] LIM E, SOUSA I, SHAH P L, et al. Lung volume reduction surgery: reinterpreted with longitudinal data analyses methodology [J]. *Ann Thorac Surg*, 2020,109(5):1496-1501.
- [27] RAMSEY S D, BERRY K, ETZIONI R, et al. Cost effectiveness of lung-volume-reduction surgery for patients with severe emphysema [J]. *N Engl J Med*, 2003,348(21):2092-2102.
- [28] ROEMERS R, PATBERG K, VAN D C, et al. Robot-assisted thoracoscopic lobectomy as treatment of a giant bulla [J]. *J Cardiothorac Surg*, 2017,12(1):31.
- [29] KIKUCHI Y, ORIHARA M, MIEDA R, et al. Nonintubated video-assisted thoracoscopic surgery using adaptive servo ventilation in a patient with severe respiratory dysfunction: a case report[J]. *JA Clin Rep*, 2019,5(1):57.
- [30] 赖习华, 吴稚晖, 陈广, 等. 无管化与常规双腔气管插管单孔胸腔镜肺大疱切除术的比较[J]. *中国微创外科杂志*, 2019,19(11):993-995,1003.
- [31] 秦智刚, 李锴. 单腔气管插管全身麻醉用于胸腔镜下肺大疱手术患者中的系统评价[J]. *当代医学*, 2020,26(18):1-3.
- [32] THEODARE B, NISSY V V, SAHAJANANDAN R, et al. Anesthetic challenges of a patient with the communicating bulla coming for nonthoracic surgery [J]. *Ann Card Anaesth*, 2018,21(2):200-202.
- [33] 崔宏伟, 王艳梅, 马红梅, 等. 中心静脉导管在青年患者单孔胸腔镜肺大疱切除术后快速康复的临床应用研究[J/CD]. *中西医结合心血管病电子杂志*, 2020,8(2):83,93.
- [34] 周兆波. 电视胸腔镜下慕丝线与腔镜切割缝合器处理肺大疱的临床比较研究[J]. *医学食疗与健康*, 2020,18(13):59-60.
- [35] 乔峰, 邹志田, 朱晓峰, 等. 电视胸腔镜辅助小切口肺减容术治疗严重胸膜粘连的重度非均质肺气肿的临床价值[J]. *继续医学教育*, 2016,30(7):111-113.
- [36] 万来忆, 王强, 吴勇, 等. 全胸腔镜非切割闭合器手术治疗巨型肺大疱临床研究[J]. *临床外科杂志*, 2015,23(3):215-217.
- [37] 沈明敬, 徐中华, 陈勇兵, 等. 胸腔镜手术治疗消失肺综合征[J]. *中国微创外科杂志*, 2017,17(5):411-414.
- [38] 王凯歌, 朱召丽, 张楠楠, 等. 循证护理在胸腔镜肺减容术患者中的应用[J]. *护理实践与研究*, 2019,16(8):5-8.
- [39] 胡洪伟. 音乐放松疗法联合缩唇-腹式呼吸训练对肺大疱患者术后负面情绪及生活质量的影响[J]. *河南医学研究*, 2020,29(7):1337-1338.

(收稿日期:2020-10-15 修回日期:2021-04-09)

(上接第 2374 页)

- [13] PANG G, XIE Q, YAO J. Mitofusin 2 inhibits bladder cancer cell proliferation and invasion via the Wnt/ β -catenin pathway[J]. *Oncol Lett*, 2019,18(3):2434-2442.
- [14] WANG W, LIU X, GUO X, et al. Mitofusin-2 triggers cervical carcinoma cell Hela apoptosis via mitochondrial pathway in mouse model[J]. *Cell Physiol Biochem*, 2018,46(1):69-81.
- [15] WANG X, WANG X, ZHOU Y, et al. Mitofusin2 regulates the proliferation and function of fibroblasts: the possible mechanisms underlying pelvic organ prolapse development [J]. *Mol Med Rep*, 2019,20(3):2859-2866.

(收稿日期:2020-10-20 修回日期:2021-03-06)