

• 短篇及病例报道 •

doi:10.3969/j.issn.1671-8348.2021.17.039

网络首发 [https://kns.cnki.net/kcms/detail/50.1097.R.20210520.1315.004.html\(2021-05-20\)](https://kns.cnki.net/kcms/detail/50.1097.R.20210520.1315.004.html(2021-05-20))

单侧翼内外肌群创伤性骨化肌炎 1 例报道^{*}

钟 阳,满 城[△],郑德鑫,罗祥友,蒋 练

(遵义医科大学附属口腔医院口腔颌面外科,贵州遵义 563000)

[关键词] 创伤性骨化肌炎;翼内肌;翼外肌;病例报道

[中图分类号] R782.4

[文献标识码] B

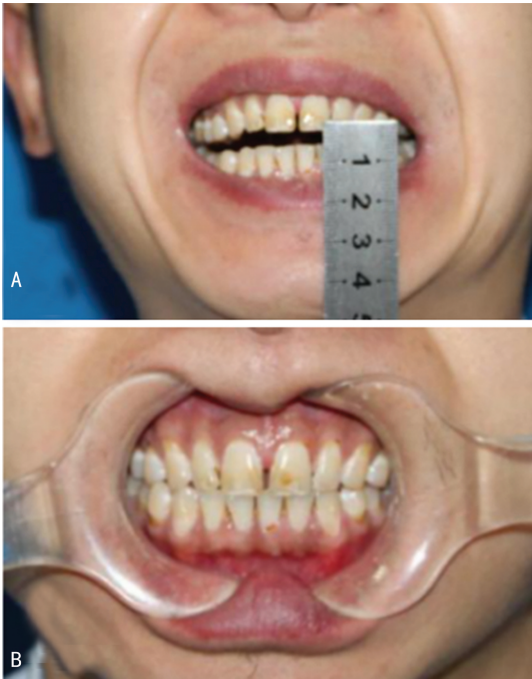[文章编号] 1671-8348(2021)17-3056-03

创伤性骨化肌炎(myositis ossificans traumatica, MOT)是一种少见的非肿瘤性疾病,多由创伤导致肌肉或软组织内出现异位成骨^[1]。颌面部 MOT 多表现为严重的功能障碍,如张口受限、肌肉麻木、疼痛等。国内近 20 年来仅报道 1 例累及咀嚼肌的 MOT^[2],目前尚无累及多个咀嚼肌的病例报道。本文总结 1 例同时累及左侧翼内肌、翼外肌 MOT 诊疗情况,现报道如下。

1 临床资料

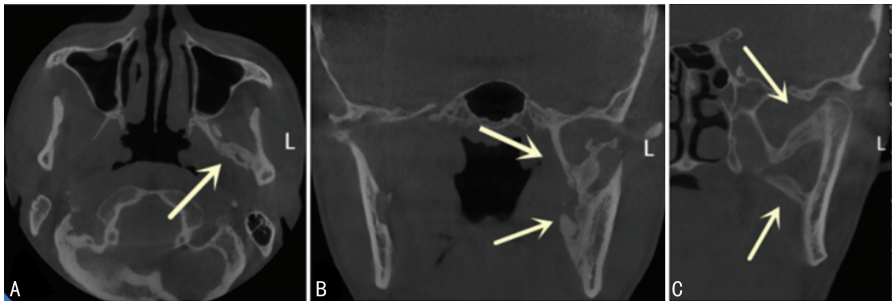
患者,男,34 岁,因“咬硬物后渐进性张口受限 2 个月”入院。患者 2 个月前用左侧后牙咬核桃后立即出现同侧及颞下颌关节区肿痛伴渐进性的张口受限,后就诊于本院颌面外科门诊,以“关节强直待排”收治入院。否认全身系统性疾病,否认拔牙、手术史,否认家族遗传病史。专科检查:颌面部外形对称,重度张口受限,张口度仅 0.5 cm,咬合关系正常(图 1),左侧颞下颌关节区轻压痛,双侧髁突活动度消失,下颌前伸和侧方运动消失,面部及口内黏膜未见瘢痕,牙体未见明显异常。影像学检查:锥形束 CT(CBCT)见左侧髁状突颈内侧及升至内侧至左侧翼外板软组织条索状高密度影,左侧髁突颈部内侧骨样高密度影较明

显,提示左翼外肌及翼内肌异位骨化改变,见图 2。初步诊断:左侧翼内、外肌异位骨化。



A: 开口度约 0.5 cm;B: 咬合关系正常。

图 1 术前专科检查结果



A: 水平位;B: 矢状位;C: 冠状位;箭头: 病变处。

图 2 术前 CBCT 检查结果

患者于全身麻醉下行左侧翼内肌、翼外肌异位骨化探查切除术。手术设计下颌下缘及耳屏前两处切

^{*} 基金项目:贵州省科学技术基金项目[黔科合 J 字 LKZ(2013)09 号]。

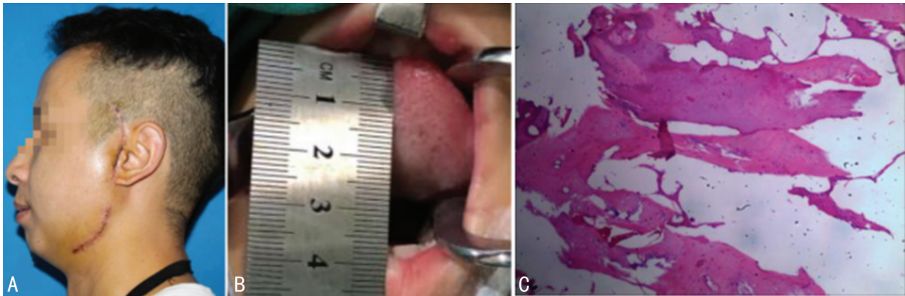
作者简介:钟阳(1993—),在读硕士研究生,主要从事颞下颌关节外科研究。

[△] 通信作者,E-mail:mancheng1106@163.com。

口,微动力系统辅助下切除骨化的肌块,修整髁突及下颌升支内侧面。取左侧颊脂垫移植于术区,使下颌骨升支与翼外板之间维持 3 mm 的间隔,术中患者被动张口度达到 3.6 cm。术后病理及诊断:送检物为增生、玻璃的纤维结缔组织、软骨及骨组织,另见横纹肌纤维化伴慢性炎细胞浸润,符合异位骨化。术后诊断

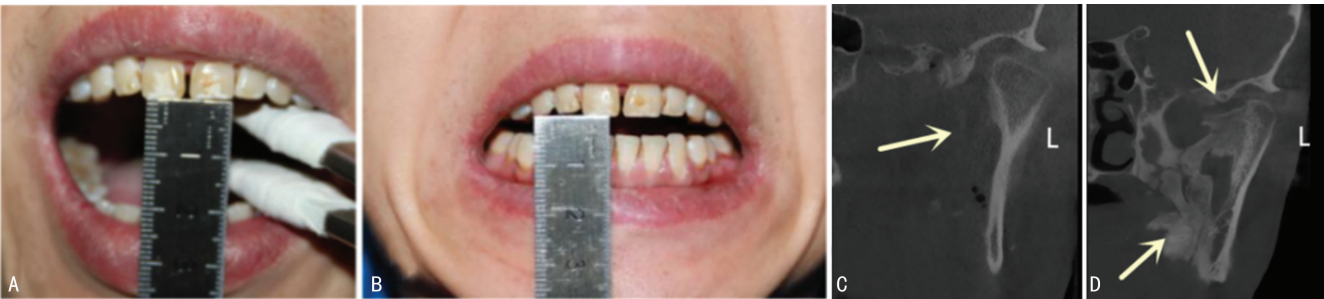为左侧翼内肌、翼外肌 MOT,见图 3。

随访:术后 3 个月患者被动张口度约 2.0 cm,咬合关系正常;术后 6 个月主动张口度仅 0.4 cm。术后 7 d 复查 CBCT 示骨化肌块基本切除,术后 6 个月 CBCT 示原手术区域的骨块再次复发,范围扩大,见图 4。



A:切口设计;B:术中被动张口度;C:术后病理结果(苏木素-伊红染色,×100)。

图 3 手术情况



A:术后 3 个月被动张口度约 2.0 cm;B:术后 6 个月主动张口度约 0.4 cm;C:术后 7 d 冠状位 CBCT;D:术后 6 个月冠状位 CBCT;箭头:病变处。

图 4 术后随访情况

2 讨 论

MOT 又称外伤性骨化性肌炎、局限性骨化性肌炎,其特征是在急性或慢性创伤、烧伤或外科手术后肌肉和其他软组织异位钙化,是一种获得性的异位骨化疾病^[3]。笔者查阅相关文献,发现从 2000 年至今共报道 6 例同时累及翼内肌、翼外肌 MOT 的病例^[4-9],且国内无此类报道。

MOT 发病机制尚不完全清楚,目前最被接受的是 CAREY 在 1924 年提出的 4 个假设:(1)外伤使骨碎片移位进入软组织内,引发骨增生形成;(2)骨膜碎片向邻近软组织转移致使骨祖细胞增殖,引发骨增生形成;(3)外伤后骨膜穿孔致骨膜下骨祖细胞向周围软组织迁移,继发骨增生形成;(4)创伤使骨碎片溶解并释放出骨形态蛋白,骨形态蛋白化生后对软组织骨化产生影响。

影像学资料对术前诊断起了非常重要的辅助作用。BOFFANO 等^[10]总结了 16 例 MOT 病例的 CT 影像学特点,其特征表现为一种骨化的高密度团块,呈带状,病损边界清晰,且病变从中心到周围密度增高。

MOT 的非手术治疗包括物理治疗、药物治疗(如非甾体抗炎药、双膦酸盐、镁剂等)和低剂量放射治疗^[11]。其中吲哚美辛作为代表的药物治疗已经广泛应用于临床,通常口服单日剂量为 75 mg,每天 2~3 次,持续 3~6 周,若患者临床症状无改善,则考虑外科手术治疗^[12]。而外科手术(骨化肌肉的切除术)是目前公认的根治方法,该例患者术前 CBCT 显示病变为组织发育良好、边界清楚的高密度肿块,有清晰的带状骨化结构,这表明骨化组织趋于成熟,而患者也急于改善张口度,恢复正常生活,因此,直接采取了手术治疗。但 MOT 术后有复发的可能,关于其复发的机制尚不明确,有学者建议用颊脂垫作为下颌升支内侧面与翼板之间的中间材料,目的是防止术区血肿或塌陷,避免复发^[13]。还有学者认为在确诊后给予 6~12 个月观察期,待骨块完全成熟后切除可预防复发^[14]。对于该复发病例,笔者建议定期复查,待病变不进展时再次行手术治疗。

综上所述,颌面部 MOT 的研究尚缺乏统一的临床指导意见,因此,有关 MOT 治疗方案的选择应该更加谨慎,需要更多的病例研究来为临床的治疗提供

依据,同时需继续完善有关复发的长期随访数据。

参考文献

[1] TORRES A M,NARDIS A C,DA SILVA R A,et al. Myositis ossificans traumatica of the medial pterygoid muscle following a third molar extraction[J]. Int J Oral Maxillofac Surg,2015,44(4):488-490.

[2] 王翔宇,郑吉驹,张善勇,等. 数字医学辅助下创伤性骨化肌炎的手术治疗:1 例报告及文献复习[J]. 中国口腔颌面外科杂志,2017,15(2):189-192.

[3] CONNER G A,DUFFY M. Myositis ossificans: a case report of multiple recurrences following third molar extractions and review of the literature[J]. J Oral Maxillofac Surg,2009,67(4):920-926.

[4] AOKI T,NAITO H,OTA Y,et al. Myositis ossificans traumatica of the masticatory muscles:review of the literature and report of a case[J]. J Oral Maxillofac Surg,2002,60(9):1083-1088.

[5] RAMIERI V,BIANCA C,ARANGIO P,et al. Myositis ossificans of the medial pterygoid muscle[J]. J Craniofac Surg,2010,21(4):1202-1204.

[6] EBBERT T L,BAIMA J J J R,SMOKER W R. Radiology quiz case 1. Myositis ossificans of the bilateral medial and lateral pterygoid muscles[J]. Arch Otolaryngol Head Neck Surg,2012,138(4):422-423.

[7] THANGAVELU A,VAIDHYANATHAN A,NARENDAR R. Myositis ossificans traumatica of the medial pterygoid[J]. Int J Oral Maxillo-

fac Surg,2011,40(5):545-549.

[8] JAYADE B,ADIRAJAIAH S,VADERA H,et al. Myositis ossificans in medial,lateral pterygoid, and contralateral temporalis muscles: a rare case report[J]. Oral Surg Oral Med Oral Pathol Oral Radiol,2013,116(4):e261-e266.

[9] JIANG Q,CHEN M J,YANG C,et al. Post-infectious myositis ossificans in medial,lateral pterygoid muscles;a case report and review of the literature[J]. Oncol Lett,2015,9(2):920-926.

[10] BOFFANO P,ZAVATTERO E,BOSCO G,et al. Myositis ossificans of the left medial pterygoid muscle;case report and review of the literature of myositis ossificans of masticatory muscles[J]. Craniomaxillofac Trauma Reconstr,2014,7(1):43-50.

[11] 吴晓珊,欧新荣,高兴,等. 咀嚼肌群骨化性肌炎的病因、诊断及治疗进展[J]. 医学临床研究,2015,32(9):1795-1797.

[12] RANGANATHAN K,LODER S,AGARWAL S,et al. Heterotopic ossification: basic-science principles and clinical correlates[J]. J Bone Joint Surg Am,2015,97(13):1101-1111.

[13] ALMEIDA L E,DOETZER A,CAMEJO F,et al. Operative management of idiopathic myositis ossificans of lateral pterygoid muscle[J]. Int J Surg Case Rep,2014,5(11):796-799.

[14] PAVEY G J,POLFER E M,NAPPO K E,et al. What risk factors predict recurrence of heterotopic ossification after excision in combat-related amputations[J]. Clin Orthop Relat Res,2015,473(9):2814-2824.

(收稿日期:2020-12-28 修回日期:2021-04-26)

• 短篇及病例报道 • doi:10.3969/j.issn.1671-8348.2021.17.040

网络首发 <https://kns.cnki.net/kcms/detail/50.1097.R.20210521.0844.004.html>(2021-05-21)

甲状软骨旁痛风结节伴钙化及囊变 1 例报道并文献复习

杨德胜¹,冉 勇¹,黄国超²,黄显龙²,廖蕤堃²,李必强^{2△}
(1. 重庆市第十三人民医院放射科 400053;2. 重庆市人民医院放射科 400013)

[关键词] 痛风结节;喉;甲状软骨;钙化;囊变;病例报道
[中图法分类号] R814.43 [文献标识码] B [文章编号] 1671-8348(2021)17-3058-03

发生于颈部甲状软骨旁的痛风石病例罕见,国内外鲜见相关文献报道,笔者总结诊治的 1 例患者,现