

论著·临床研究

doi:10.3969/j.issn.1671-8348.2021.19.005

网络首发 [https://kns.cnki.net/kcms/detail/50.1097.R.20210526.1604.029.html\(2021-05-26\)](https://kns.cnki.net/kcms/detail/50.1097.R.20210526.1604.029.html(2021-05-26))

以急性胰腺炎起病的胰腺癌患者的临床特征分析*

马睿婷¹,顾晓静²,黄李雅^{2△}

(1. 宁夏医科大学临床医学院,银川 750004;2. 宁夏医科大学总医院消化内科,银川 750004)

[摘要] **目的** 探讨以急性胰腺炎(AP)起病的胰腺癌(PC)患者的临床特征。**方法** 回顾性分析 2009 年 9 月 1 日至 2019 年 9 月 30 日宁夏医科大学总医院收治的 34 例以 AP 起病的 PC 患者(病例组)的临床资料,选取同期单纯 PC 患者(单纯 PC 组)及 AP 患者(AP 组)为对照。收集及分析患者入院时一般临床资料,血清淀粉酶、结合胆红素、CA199、CEA,腹部 B 超,腹部增强 CT,内镜逆行性胰胆管造影(ERCP)等检查血清学和影像学特征。**结果** 病例组血清淀粉酶较单纯 PC 组明显升高($P<0.01$),而 AP 组血淀粉酶较病例组更高($P<0.05$);病例组 CA199、CEA、结合胆红素较 AP 组明显升高($P<0.05$)。影像学检查方面,病例组胰管扩张、肝内外胆管扩张等特点与单纯 PC 组比较,差异均无统计学意义($P>0.05$),而病例组胰管扩张、肝内外胆管扩张与 AP 组比较,差异有统计学意义($P<0.01$)。**结论** 以 AP 起病的 PC 患者的临床症状反复,血清学检查易出现血清淀粉酶、CA199、结合胆红素的升高,影像学检查易出现胰管扩张和肝内外胆管扩张。

[关键词] 胰腺癌;急性胰腺炎;临床特征;血清学检查

[中图法分类号] R576;R735.9 **[文献标识码]** A **[文章编号]** 1671-8348(2021)19-3267-04

Analysis of clinical characteristics of pancreatic cancer patients with acute pancreatitis*

MA Ruiting¹,GU Xiaojing²,HUANG Liya^{2△}

(1. College of Clinical Medical, Ningxia Medical University, Yinchuan, Ningxia 750004, China; 2. Department of Gastroenterology, General Hospital of Ningxia Medical University, Yinchuan, Ningxia 750004, China)

[Abstract] **Objective** To investigate the clinical characteristics of the pancreatic cancer (PC) patients with the onset of acute pancreatitis (AP). **Methods** A retrospective analysis of the clinical data of 34 PC patients (the case group) with the onset of AP admitted to the General Hospital of Ningxia Medical University from September 1, 2009 to September 30, 2019 was performed. The patients with the PC (the PC group) and AP (the AP group) in the same period were selected as the two control groups. The patients of the general clinical data, blood amylase, conjugated bilirubin, CA199, CEA, abdominal ultrasound, abdominal enhanced CT, endoscopic retrograde cholangiopancreatography (ERCP) and other laboratory and imaging tests at the time of admission were analyzed. **Results** The blood amylase was significantly increased in the case group when compared with the PC group ($P<0.01$); the blood amylase in the AP group was higher than that in the case group ($P<0.05$). The CA199, CEA and conjugated bilirubin in the case group were significantly higher than those in the AP group ($P<0.05$). There was no difference between the imaging examinations of the case group and the simple PC group in the characteristics of pancreatic duct dilatation and intra-and extrahepatic bile duct dilatation, while the difference between the imaging examinations of the case group and the AP group was statistically significant in pancreatic duct dilatation and intra-and extrahepatic bile duct dilatation ($P<0.01$). **Conclusion** The clinical symptoms of the PC patients with the onset of AP are easily recurrent. The serum amylase, CA199, and conjugated bilirubin are prone to increase in the serological examination, and double-tube sign is prone to appear in the imaging examination.

[Key words] pancreatic carcinoma; acute pancreatitis; clinical feature; serological examination

* 基金项目:国家自然科学基金项目(81860434)。 作者简介:马睿婷(1994—),住院医师,硕士,主要从事消化内科研究。 △ 通信作者, E-mail:txmbw@126.com。

以急性胰腺炎(acute pancreatitis, AP)起病的胰腺癌(pancreatic cancer, PC) 占总胰腺癌发病的 5.7%^[1], AP 的临床表现及影像学特点可以掩盖 PC, 导致 PC 的漏诊及误诊, 使患者不能得到及时的治疗。本研究回顾性分析了 34 例以 AP 起病的 PC 患者的临床资料, 用以总结此类患者的临床特征, 期待提高对 PC 的临床诊断。

1 资料与方法

1.1 一般资料

选取 2009 年 9 月 1 日至 2019 年 9 月 30 日宁夏医科大学总医院收治的以 AP 起病的 PC 患者作为病例组, 对其一般临床资料、血清学指标及影像学检查等相关资料进行收集, 并选取同期单纯 PC 患者(单纯 PC 组)及 AP 患者(AP 组)设为对照, 对相关资料进行统计分析。病例组纳入标准: (1)病理活检证实为 PC 患者; (2)患者是以 AP 起病的, 临床表现首先出现的症状为上腹痛, 血清淀粉酶、脂肪酶升高, 腹部 CT 明确有胰腺周围渗出; (3)选取符合《AP 分类和定义的国际共识——2012 年亚特兰大修订版》^[2] 的 AP 患者, 符合《胰腺癌诊疗规范(2018 年版)》^[3] 的 PC 患者; (4)无严重的心脏、脑、肺脏、肾脏疾病史及其他脏器恶性肿瘤病史。病例组排除标准: (1)不符合 AP 患者的诊断标准及 PC 患者的诊断标准; (2)患者不是以 AP 起病的; (3)相关资料不完整。最终病例组男 22 例, 女 12 例, 年龄 40~95 岁, 平均(61.88±12.39)岁, 34 例患者中 31 例因腹部胀痛起病, 其中 8 例因腹部胀痛伴皮肤巩膜黄染起病, 3 例因单纯皮肤巩膜黄染起病; 有 21 例 CA199 升高(>27 U/mL)、CEA 正常, 2 例 CEA 升高(>5.2 ng/mL)、CA199 正常, 9 例 CA199、CEA 均升高。病例组患者中 26 例行手术治疗(胰十二指肠切除、胰体尾切除术、脾切除、胆管病变切除术等), 4 例行 PC 转移部位组织穿刺活检, 4 例行超声内镜引导下细针穿刺吸取活检术(EUS-FNA)检查, 均明确诊断为 PC; 单纯 PC 组男 18 例, 女 16 例, 年龄 44~90 岁, 平均(66.59±10.57)岁, 所有患者均行手术治疗(胰十二指肠切除术、胰体尾切除术

等), 根据患者病理明确诊断为 PC; AP 组男 18 例, 女 16 例, 平均年龄(58.59±17.32)岁, 所有患者均符合 AP 的诊断标准。

1.2 方法

1.2.1 血清学指标的检测

所有患者入院第 2 天抽空腹静脉血 4 mL, 置于 EP 管中, 静置 1 h 后采用离心法分离出血清, 使用酶速率法检测血清淀粉酶, 使用终点比色法检测结合胆红素, 使用化学发光免疫分析检测 CA199 和 CEA。

1.2.2 影像学指标的检测

行腹部超声检查时需空腹, 在腹部涂抹医用耦合剂后, 使用超声探头(2-7MHZ)在腹部滑动扫查, 获得脏器的清晰图像。行腹部增强 CT 检查时, 从患者肘静脉注入造影剂, 同时采用 64 排螺旋 CT 扫描仪进行扫描获得图像。行内镜逆行性胰胆管造影(endoscopic retrograde cholangiopancreatography, ERCP)检查时先对患者进行全身麻醉, 从口腔插入 1 根十二指肠镜至十二指肠乳头开口处, 插入导丝和工具, 完成肝胆管系统及胰腺的造影获得图像, 同时完成手术治疗。

1.3 观察指标

(1)患者的一般临床资料: 年龄、性别; (2)血清学指标: 血清淀粉酶、结合胆红素、CA199、CEA; (3)影像学检查: 腹部超声、腹部增强 CT、ERCP 检查。

1.4 统计学处理

采用 SPSS21.0 软件进行统计学分析, 服从正态分布的计量资料用 $\bar{x} \pm s$ 表示, 比较采用 t 检验, 不服从正态分布计量资料用 $M(P_{25}, P_{75})$ 表示, 比较采用秩和检验; 计数资料用百分率表示, 比较采用 χ^2 检验, 以 $P < 0.05$ 为差异有统计学意义。

2 结 果

2.1 血清学指标统计分析结果

病例组血清淀粉酶较单纯 PC 组明显升高($P < 0.01$), 其余检验指标差异无统计学意义($P > 0.05$)。病例组 CA199、结合胆红素、CEA 较 AP 组明显升高($P < 0.05$), 病例组淀粉酶较 AP 组明显降低($P < 0.01$)。见表 1。

表 1 病例组、单纯 PC 组、AP 组实验室指标的比较($n=34$)

组别	血清淀粉酶($\bar{x} \pm s$, U/L)	CA199($\bar{x} \pm s$, U/mL)	结合胆红素[$M(P_{25}, P_{75})$, U/mL]	CEA[$M(P_{25}, P_{75})$, U/mL]
病例组	423.65±420.52	443.02±408.94	15.45(0, 102.6)	3.89(2.6, 7.4)
单纯 PC 组	64.11±43.29	475.75±423.38	5.34(1.1, 112.7)	3.14(1.6, 7.9)
AP 组	791.83±819.11	23.45±23.55	0.00(0, 30.20)	1.30(0.7, 1.99)
t_1/Z_1	4.960	-0.324	-0.190	-1.061
P_1	<0.01	0.597	0.985	0.289
t_2/Z_2	-2.198	5.973	-2.341	-5.048
P_2	<0.01	<0.01	<0.05	<0.01

t_1 、 Z_1 、 P_1 : 病例组与单纯 PC 组比较; t_2 、 Z_2 、 P_2 : 病例组与 AP 组比较。

2.2 影像学特征统计分析结果

病例组与单纯 PC 组在胰管扩张、肝内外胆管扩张、胆管截断征方面比较,差异均无统计学意义($P>0.05$)。病例组与 AP 组在胰管扩张、肝内外胆管扩张方面比较,差异均有统计学意义($P<0.05$),在胆管截断征($P=0.076$)方面差异无统计学意义($P>0.05$)。见表 2。病例组患者的典型影像学表现见图 1、2。

表 2 病例组、单纯 PC 组、AP 组影像学特点比较[n(%),n=34]			
组别	胰管扩张	肝内外胆管扩张	胆管截断征
病例组	22(64.70)	10(29.41)	3(8.82)
单纯 PC 组	18(52.94)	13(38.24)	3(8.82)
AP 组	6(17.65)	1(2.94)	0
χ^2_1	0.971	0.591	<0.001
P_1	0.324	0.442	1.000
χ^2_2	15.543	8.785	3.138
P_2	<0.01	<0.01	0.076

χ^2_1 、 P_1 :病例组与单纯 PC 组比较; χ^2_2 、 P_2 :病例组与 AP 组比较。

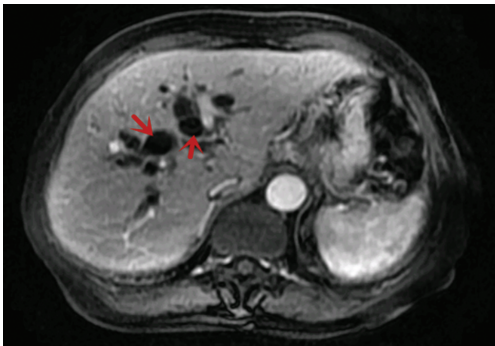


图 1 肝内胆管扩张

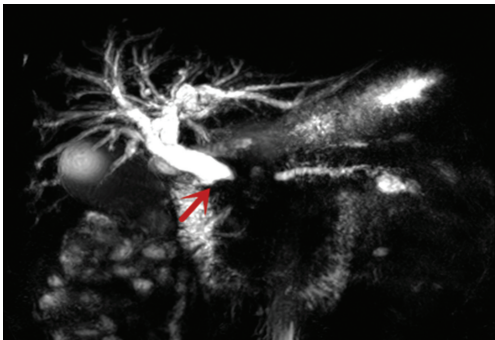

图 2 胆管截断征

3 讨 论

据我国癌症中心发布的数据显示^[4],截至 2015 年,我国的 PC 发病率上升至第 8 位,至 2030 年 PC 将成为恶性肿瘤中的第 2 位致死原因^[5]。本研究通过回顾性分析近 10 年以 AP 起病的 PC 于本院就诊的患者的临床、实验室和影像学特点,并与单纯 PC 和 AP 患者进行比较,旨在找出此类患者的临床特征,以期减少对 PC 患者的漏诊,达到尽早识别和治疗的

目的。

以 AP 起病的 PC 是 PC 的特殊类型,在临床中因 AP 的临床表现及影像学特点可能掩盖早期 PC,导致 PC 的误诊及漏诊。本研究将以 AP 起病的 PC 患者与单纯 PC 患者和 AP 患者进行比较。结果显示,病例组患者血清淀粉酶较单纯 PC 组患者明显升高($P<0.01$),其余指标均未见明显统计学差异,说明单纯 PC 患者的实验室指标及影像学表现均可体现在以 AP 起病的 PC 患者中。

病例组中患者多以腹部胀痛入院,因血清淀粉酶、脂肪酶升高,腹部 CT 提示胰腺水肿或坏死,首先考虑为 AP,通过病例组与 AP 组比较可看出,两组患者血清淀粉酶均升高,AP 组升高更为明显,这为以 AP 起病的 PC 的特征之一。病例组多有 CA199、CEA、结合胆红素的升高,同时影像学中多有肝内外胆管及胰管扩张。血清 CA199 是公认的 PC 较好的肿瘤标志物之一^[6],2016 年的 1 项 meta 分析认为 CA199 的特异度与灵敏度均为 80%^[7]。为了提高诊断的灵敏度和特异度,弥补单项检测的局限性,可使用 CA199、CA242、CEA 联合检测^[8],3 项指标的联合检测可使诊断的灵敏度和特异度大幅提高,分别达到 91.5%和 94.9%^[9]。肿瘤标记物的升高为以 AP 起病的 PC 的第二特征。病例组结合胆红素与 AP 组患者比较差异有统计学意义($P<0.01$),说明病例组患者多发生梗阻性黄疸,可能是胰腺肿瘤压迫胆道致胆汁排出受阻,AP 患者往往无此特征,故出现结合胆红素升高或黄疸的患者为 PC 的可能性更大,这是以 AP 起病的 PC 的第三特征。病例组患者与 AP 组比较,影像学更容易见到胰管扩张及肝内外胆管扩张,临床上称之为“双管征”,这是以 AP 起病的 PC 的第四特征。有研究表明,PC 患者影像学检查多出现胆管截断征^[10],可能因本研究收集病例数较少,临床分析受限。

早期胰腺水肿可能掩盖影像学特征,动态复查腹部 CT 可及时发现肿瘤。在临床中,超声内镜(endoscopic ultrasonography, EUS)检查可以避免肠道气体的影响,比 CT 更敏感^[11],从而具有更好的诊断效能,同时可以行 EUS-FNA,进行胰腺组织活检,明确其病理类型,这可以有效预防以 AP 起病的 PC 误诊为 AP^[12]。本研究中 EUS-FNA 使用较少,临床分析存在一定的局限性,其次收集病例的范围和病例数均小,这些可能会影响评估的可靠性。病例组对症状治疗后常出现 3 种情况:(1)患者血清淀粉酶、脂肪酶无下降,腹痛无好转;(2)血清淀粉酶、脂肪酶下降,腹痛无好转;(3)血清淀粉酶、脂肪酶下降,腹痛好转一段时间后再度出现;这是以 AP 起病的 PC 的第五特征。这些情况都预示着患者的病情可能不仅仅是 AP,须警惕是肿瘤压迫阻塞胰管、肿瘤压迫血管致胰腺缺血坏死、肿瘤直接激活胰酶等情况导致的 AP^[13]。有研

究显示,以 AP 起病的 PC,1 年总生存率为 28%,单纯的 PC 患者为 20%^[14],这说明随着逐步掌握以 AP 起病的 PC 的临床特征,可以提高 PC 患者的生存期。目前国外有研究提出 81.3% 的患者在诊断为 PC 的 3 个月前诊断为 AP^[15],认为 AP 可增加患 PC 的风险^[16],但机制尚不清楚。

对于以 AP 起病的 PC,临床上较为少见,但通过对其临床表现、实验室指标和影像学特点的掌握,可以帮助我们更早的识别 PC,增加患者的治疗机会,提高患者生存率。

参考文献

[1] 刘铭,马黎明,于桂萍,等. 生化指标对不同病因所致急性胰腺炎的诊断价值[J]. 陕西医学杂志, 2012,41(6):732-733.

[2] BANKS P A,BOLLEN T L,DERVENIS C,et al. Classification of acute pancreatitis--2012:re-vision of the Atlanta classification and defini-tions by international consensus[J]. Gut,2013, 62(1):102-111.

[3] 国家卫生健康委员会. 胰腺癌诊疗规范(2018 年 版)[J]. 中华消化病与影像杂志,2019,9(5): 224-240.

[4] CHEN W,ZHENG R,BAADE P D,et al. Canc-er statistics in China, 2015 [J]. CA Cancer J Clin,2016,66(2):115-132.

[5] RAHIB L,SMITH B D,AIZENBERG R,et al. Projecting cancer incidence and deaths to 2030: the unexpected burden of thyroid, liver, and pancreas cancers in the United States[J]. Canc-er Res,2014,74(11):2913-2921.

[6] 黄媛,阳振曦,崔巍,等. 血清 CA19-9、CA125、CEA、CYFRA21-1、CA15-3 和 Galectin-3 在胰 腺病变鉴别诊断中的作用[J]. 标记免疫分析与 临床,2019,26(5):763-767.

[7] YUN Z,LIHUA J,LIN S. Meta-analysis of di-agnostic value of serum Carbohydrate antigen 199 in pancreatic cancer [J]. Minerva Med,

2016,107(1):62-69.

[8] 齐晓光,李栋,王立夫,等. 多种肿瘤标志物在胰 腺癌临床分期中的应用[J]. 胃肠病学和肝病学 杂志,2009,18(8):692-694.

[9] 王巧刚,陈黎亚,张巧红. 血清 CA199、CA242 及 CEA 联合检测对于胰腺癌早期诊断的临床价值 分析[J]. 医学理论与实践,2016,29(10):1366- 1367.

[10] 潘瑶,陈洁瑜,余日胜. 胰腺癌的影像学精准诊 断与评估[J]. 浙江大学学报(医学版),2017,46 (5):462-467.

[11] JEMAA Y,HOUISSA F,TRABELSI S,et al. Endoscopic ultrasonography versus helical CT in diagnosis and staging of pancreatic cancer [J]. Tunis Med,2008,86(4):346-349.

[12] KITANO M,YOSHIDA T,ITONAGA M,et al. Impact of endoscopic ultrasonography on di-agnosis of pancreatic cancer [J]. J Gastroen-terol,2019,54(1):19-32.

[13] PILAR GRIN̄ Ó,JUAN MARTiNEZ,EMILIO GRIN̄ Ö,et al. Acute pancreatitis secondary to pancreatic neuroendocrine tumours [J]. JOP, 2003,4(2):104-110.

[14] GAYAM V,SIDHU J S,MANDAL A,et al. National trends and hospitalizations related to pancreatic cancer in acute pancreatitis patients: a nationwide inpatient sample study[J]. Cu-reus,2019,11(7):e5155.

[15] SYED A,BABICH O,THAKKAR P,et al. De-fining Pancreatitis as a risk factor for pancreat-ic cancer[J]. Pancreas,2019,48(8):1098-1101.

[16] KIRKEGARD J,CRONIN-FENTON D,HEI-DE-JORGENSEN U,et al. Acute pancreatitis and pancreatic cancer risk: a nationwide matched-cohort study in denmark[J]. Gastro-enterology,2018,154(6):1729-1736.

(收稿日期:2021-01-22 修回日期:2021-05-18)