

论著·临床研究

doi:10.3969/j.issn.1671-8348.2021.21.021

网络首发 [https://kns.cnki.net/kcms/detail/50.1097.R.20210820.1319.007.html\(2021-08-20\)](https://kns.cnki.net/kcms/detail/50.1097.R.20210820.1319.007.html(2021-08-20))

微波联合手法矫正按摩治疗小儿先天性肌性斜颈的疗效研究

晏林华, 蒋林峻[△]

(重庆医科大学附属儿童医院两江院区骨科/儿童发育疾病研究教育部重点实验室/国家儿童健康与疾病临床医学研究中心/儿童发育重大疾病国家国际科技合作基地/儿科学重庆市重点实验室 401122)

[摘要] **目的** 探讨手法矫正按摩联合微波治疗小儿先天性肌性斜颈的疗效。**方法** 选取 2016 年 5 月至 2020 年 3 月该院诊治的 1 岁以下先天性肌性斜颈患儿 155 例,2018 年 6 月前单纯采用手法矫正按摩治疗先天性肌性斜颈 75 例(单纯手法矫正按摩组),2018 年 6 月起采用手法矫正按摩联合微波治疗先天性肌性斜颈 80 例(手法矫正按摩联合微波治疗组)。参照《临床疾病诊断依据治愈好转标准》拟定评价标准评估两组患儿疗效。**结果** 手法矫正按摩过程中未发生颈椎骨折脱位、窒息等严重并发症。微波治疗过程中未发生皮肤烫伤、眼部损伤等并发症。手法矫正按摩联合微波治疗组患儿治愈率(75.00%)、总有效率(96.25%)均明显高于单纯手法矫正按摩组(分别为 60.00%、86.67%),差异均有统计学意义($P < 0.05$)。**结论** 手法矫正按摩联合微波治疗可有效缓解头颈偏斜畸形,恢复颈部功能,是治疗小儿先天性肌性斜颈的一种安全、有效的方法,值得临床推广应用。

[关键词] 按摩;肌性斜颈;儿童畸形;保守治疗;临床疗效**[中图分类号]** R726.8**[文献标识码]** A**[文章编号]** 1671-8348(2021)21-3699-03

Microwave combined with manipulative correction massage for treating congenital muscular torticollis in children

YAN Linhua, JIANG Linjun[△]

(Department of Orthopedics, Liangjiang Branch Hospital, Affiliated Children's Hospital of Chongqing Medical University/Ministry of Education Key Laboratory of Child Development and Disorders/ National Clinical Research Center for Child Health and Disease/ China International Science and Technology Cooperation Base of Child Development and Critical Disorders/Chongqing Municipal Key Laboratory of Pediatrics, Chongqing 401122, China)

[Abstract] **Objective** To investigate the therapeutic effect of manipulative correction massage combined microwave for the treatment of congenital muscular torticollis in children. **Methods** A total of 155 cases of congenital muscular torticollis aged under 1 years old treated in this hospital from May 2016 to March 2020 were selected. Seventy-five cases of congenital muscular torticollis were treated by simple manipulative correction massage (simple manipulative correction massage group) before June 2018 and 80 cases of congenital muscular torticollis adopted the manipulative correction massage combined microwave (manipulative correction massage combined microwave group) since June 2018. Referring to the Clinical Disease Diagnosis Basis and Standard of Cure and Improvement, the evaluation standard was formulated to evaluate the treatment effect in the two groups. **Results** No serious complications such as cervical fracture and dislocation, and asphyxia occurred during the manipulative correction massage process. No complications such as skin burns and eye injuries occurred during the microwave treatment process. The cure rate and total effective rate of the manipulative correction massage combined microwave treatment group were 75.00% and 96.25%, which were significantly higher than 60.00% and 86.67% in the simple manipulative correction massage group, and the differences were statistically significant ($P < 0.05$). **Conclusion** The manipulative correction massage combined microwave therapy can effectively relieve the head and neck deflection deformity, restore the neck function, and is a safe and effective method for treating congenital muscular torticollis in children, which is worthy of clinical promotion and application.

[Key words] massage; muscular torticollis; malformation in children; conservative treatment; clinical efficacy

先天性肌性斜颈发病率为 0.3%~1.9%,是新生儿及婴幼儿第 3 位的先天性畸形^[1-2]。先天性肌性斜颈是由多种因素引起的一侧胸锁乳突肌血液循环障碍,进而发生纤维化挛缩,导致患儿头颈向患侧歪斜前倾,面部及下颌旋向健侧^[3]。尽管部分学者认为,先天性肌性斜颈有自愈的可能,但大部分学者认为,若不及时治疗可出现面部不对称、胸椎侧凸等严重畸形,严重影响患儿身心健康^[4]。1 岁以上未愈的先天性肌性斜颈应予以手术松解治疗,1 岁以内的先天性肌性斜颈以保守治疗为主^[5]。手法矫正按摩可促进局部血液循环,激化肌母细胞,有助于病变组织的吸收,改善挛缩程度,促进患侧胸锁乳突肌恢复正常^[6]。为增强先天性肌性斜颈的疗效,临床医师多采用手法矫正和按摩为主,辅以超声波照射、激光照射、局部膏药外用等综合治疗措施^[1-2,6-10]。本院自 2018 年 6 月起采用手法矫正按摩联合微波治疗先天性肌性斜颈患儿取得满意疗效,现报道如下。

1 资料与方法

1.1 一般资料

选取 2016 年 5 月至 2020 年 3 月本院诊治的 1 岁以下先天性肌性斜颈患儿 155 例,其中男 88 例,女 67 例;年龄 5 d 至 11 个月;右侧 86 例,左侧 69 例。2018 年 6 月前单纯采用手法矫正按摩治疗先天性肌性斜颈 75 例(单纯手法矫正按摩组),2018 年 6 月起采用手法矫正按摩联合微波治疗先天性肌性斜颈 80 例(手法矫正按摩联合微波治疗组)。两组患儿年龄、性别、发病部位等一般资料比较,差异均无统计学意义($P>0.05$),见表 1。诊断标准参照文献^[7]。

表 1 两组患儿一般资料比较(n)

项目	手法矫正按摩联合微波治疗组($n=80$)	单纯手法矫正按摩组($n=75$)
年龄(个月)		
<3	63	58
3~<6	13	14
6~12	4	3
性别		
男	41	47
女	39	28
发病部位		
左	38	31
右	42	44

1.2 排除标准

(1)骨性斜颈;(2)眼性斜颈;(3)年龄大于 1 岁;(4)无完整随访资料。

1.3 治疗方法

1.3.1 手法矫正按摩治疗

手法矫正按摩前 1 h 禁食、禁饮,维持治疗室的温度适宜。患儿平卧于治疗台上,双肩与治疗台平齐,指导其家长扶住患儿双肩。检查对比患侧与健侧颈部活动情况,操作者右手在下握持右侧下颌与后枕,手心悬空。左手大鱼际肌紧贴左侧下颌,推向患儿患侧肩峰,同时右手将头颈向健侧拉伸;左侧患者则左手在下、右手在上推拿下颌,推拿频率为 10 次/分钟,持续约 10 min。手法矫正结束后在患侧涂婴儿按摩油,用拇指指腹在胸锁乳突肌挛缩处继续按摩 5 min。治疗过程中由患儿的家长及医护人员对患儿进行安抚,使患儿能顺利完成按摩治疗。手法矫正按摩 3 次/周,治疗 30 次为 1 个疗程。

1.3.2 微波治疗

手法矫正按摩联合微波治疗组患儿于手法矫正按摩治疗后立即予以微波治疗。将患儿头偏向健侧,充分暴露患侧颈部,将微波治疗仪(WB-3100,功率 8 w)圆形辐射器直对胸锁乳突肌挛缩包块,距离 3 cm,维持 5 min。

1.4 疗效评定标准

治疗 2 个疗程后评估两组患儿疗效。参照《临床疾病诊断依据治愈好转标准》^[11]拟定的评价标准评估疗效:(1)治愈为头颈歪斜已纠正,肿块消失,胸锁乳突肌挛缩已纠正,颈项活动正常;(2)显效为头颈歪斜较前好转,肿块变小、缩小,胸锁乳突肌挛缩有所缓解,颈项活动稍受限;临床症状、体征消失,运动功能恢复正常;(3)有效为临床症状明显减轻,显著好转,体征消失或显著改善;(4)无效为歪头症状无改善,胸锁乳突肌挛缩及肿块继续存在。总有效率=(治愈例数+显效例数+有效例数)/总例数 $\times 100\%$ 。

1.5 统计学处理

采用 SPSS18.0 统计软件进行数据分析,计量资料采用 $\bar{x}\pm s$ 表示,组间比较采用 t 检验;计数资料采用例数或率表示,组间比较采用 χ^2 检验。以 $P<0.05$ 为差异有统计学意义。

2 结果

2.1 临床疗效

手法矫正按摩联合微波治疗组患儿治愈率、总有效率均明显高于单纯手法矫正按摩组,差异均有统计学意义($P<0.05$),见表 2。

表 2 两组患儿临床疗效比较[$n(\%)$]

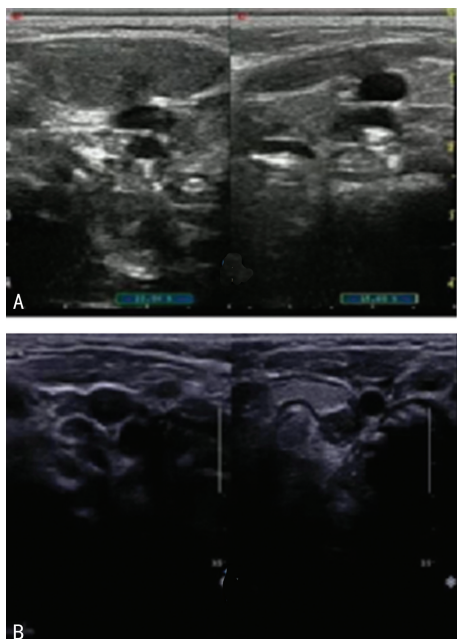
组别	n	治愈	显效	有效	无效	总有效
手法矫正按摩联合微波治疗组	80	60(75.00)	12(15.00)	5(6.25)	3(3.75)	77(96.25)
单纯手法矫正按摩组	75	45(60.00)	13(17.33)	7(9.33)	10(13.33)	65(86.67)

2.2 并发症

采用手法矫正按摩治疗过程中未发生颈椎骨折脱位、窒息等严重并发症。微波治疗过程中未发生皮肤烫伤、眼部损伤等并发症。

2.3 典型病例

患儿,男,1个月。发现头颈偏斜就诊。患儿头颈偏斜,颈部扪及一大小约 0.6 cm×0.5 cm 包块,彩色多普勒超声检查见图 1A,诊断为先天性肌性斜颈,予以手法矫正按摩联合微波治疗 2 个疗程,患儿颈部包块消失,未扪及纤维条索,头颈无明显偏斜,彩色多普勒超声检查提示双侧胸锁乳突肌无明显差别,见图 1B。



A: 治疗前;B: 治疗后。

图 1 彩色多普勒超声检查

3 讨论

先天性肌性斜颈病因及发病机制尚不清楚,但最终病理改变均为患侧胸锁乳突肌缺血挛缩并被结缔组织取代^[12]。我国传统医学认为,先天性肌性斜颈属“筋缩”范畴,主要由于患儿先天不足,颈部受风寒湿邪侵袭,气滞血瘀,脉络不通,经筋失于濡养所致。通过牵拉、按揉等手法按摩,可舒筋通络,活血化瘀,改善局部血液循环,缓解肌肉痉挛,促进包块软化、松解和消散,恢复肌肉弹性,有效缓解颈部活动受限和颈部歪斜,改善和恢复颈部功能^[6-10]。有研究表明,按摩治疗先天性肌性斜颈可取得满意疗效,并认为早期治疗安全、有效,疗效优于晚期治疗^[9]。本研究采用手法矫正按摩治疗先天性肌性斜颈总体有效率为 91.61%(142/155),与文献报道相符^[6-10]。手法矫正按摩对先天性肌性斜颈的治愈率高,治疗时机较手术松解早,可有效防止继发面部及颈椎畸形,且无创伤,患儿痛苦小,患儿的家长易于接受,满意度高^[13]。手法矫正按摩过程中应注意动作轻柔,循序渐进,持续缓解,防止暴力致肌肉损伤,造成血肿机化,引起肌肉挛缩加重,过大暴力甚至可能引起颈椎骨折脱位或其他严重并发症。

本研究并未出现手法矫正按摩相关并发症。

本研究结果显示,单纯采用手法矫正按摩治疗先天性肌性斜颈的无效率达 13.33%,为进一步提高疗效,采用手法矫正按摩联合微波治疗先天性肌性斜颈,总有效率达 96.25%,明显高于单纯手法矫正按摩组,差异有统计学意义($P < 0.05$)。微波可对颈部软组织产生温热作用,增加毛细血管通透性,促进血液循环^[14-15]。微波治疗可进一步增强手法矫正按摩的疗效,软化肌肉挛缩,有助于颈部肿块吸收,促进组织再生修复,逐渐矫正头颈偏斜畸形,恢复颈部功能。

先天性肌性斜颈是儿童常见先天性畸形,越早治疗,疗效越好。通过手法矫正按摩联合微波治疗可有效缓解头颈偏斜畸形,恢复颈部功能,避免继发面部及颈椎畸形,免除手术相关风险,减少对患儿身心的影响,满意度高,值得临床应用。

参考文献

- [1] CHEN S C, HO Y S, KWAI-PING SUEN L, et al. Traditional Chinese medicine (TCM) massage for the treatment of congenital muscular torticollis (CMT) in infants and children: a systematic review and meta-analysis[J]. *Complement Ther Clin Pract*, 2020, 39: 101112.
- [2] CHRISTENSEN C, LANDSETTLE A, ANTO SZEWSKI S, et al. Conservative management of congenital muscular torticollis: an evidence-based algorithm and preliminary treatment parameter recommendations[J]. *Phys Occup Ther Pediatr*, 2013, 33(4): 453-466.
- [3] HWANG D, SHIN Y J, CHOI J Y, et al. Changes in muscle stiffness in infants with congenital muscular torticollis[J]. *Diagnostics (Basel)*, 2019, 9(4): 158.
- [4] SARGENT B, KAPLAN S L, COULTER C, et al. Congenital muscular torticollis: bridging the gap between research and clinical practice[J]. *Pediatrics*, 2019, 144(2): e20190582.
- [5] KAPLAN S L, DOLE R L, SCHREIBER J. Uptake of the congenital muscular torticollis clinical practice guideline into pediatric practice[J]. *Pediatr Phys Ther*, 2017, 29(4): 307-313.
- [6] NIXON-CAVE K, KAPLAN S, DOLE R, et al. Pediatric physical therapists' use of the congenital muscular torticollis clinical practice guidelines: a qualitative implementation study[J]. *Pediatr Phys Ther*, 2019, 31(4): 331-336.
- [7] 王珂. 推拿联合穴位热敷治疗小儿先天性肌性斜颈临床观察[J]. *中国中西医结合儿科学*, 2019, 11(1): 94-96.

(下转第 3705 页)

- [4] 葛均波,徐永健.内科学[M].8版.北京:人民卫生出版社,2013:429-433.
- [5] 徐清泉.前白蛋白、白蛋白、总胆红素、总胆汁酸及胆碱酯酶在肝脏疾病诊断中的应用价值[J].中国药物经济学,2017,12(12):120-122.
- [6] OGAWA C,TSUCHIYA K,TOMOSUGI N,et al. Low levels of serum ferritin and moderate transferrin saturation lead to adequate hemoglobin levels in hemodialysis patients, retrospective observational study [J]. PLoS One, 2017,12(6):e179608.
- [7] ALJWAID H,WHITE D L,COLLARD K J,et al. Non-transferrin-bound iron is associated with biomarkers of oxidative stress, inflammation and endothelial dysfunction in type 2 diabetes [J]. J Diabetes Complications, 2015, 29(7):943-949.
- [8] 曾勇,马昌军,熊小芹.肌电图参数与糖尿病周围神经病变患者血清铁蛋白、氧化应激反应的相关性[J].海南医学院学报,2017,23(23):3215-3218.
- [9] 程丹,邵志林,吴亮,等.慢性肝病及肝癌患者血清铁蛋白的检测意义[J].肝脏,2017,22(4):339-341.
- [10] 辛华.血清 GP73、SOD、GPC3 含量与肝癌病灶内细胞增殖、血管新生的相关性研究[J].海南医学院学报,2017,23(22):3112-3115.
- [11] WAHAB M A,EL HANAFY E,EL NAKKEEB A,et al. Clinicopathological features and surgical outcome of patients with fibrolamellar hepatocellular carcinoma (experience with 22 patients over a 15-year period)[J]. World J Gastrointest Surg,2017,9(2):61-67.
- [12] WAKAYAMA K,KAMIYAMA T,YOKOO H,et al. Huge hepatocellular carcinoma greater than 10 cm in diameter worsens prognosis by causing distant recurrence after curative resection[J]. J Surg Oncol, 2017, 115(3):324-329.
- [13] 安云飞,蔡蓓,苏真珍,等.血清 AFP、AFP-L3 和 PIVKA-II 在诊断肝癌中的临床应用评估[J/CD].中华临床实验室管理电子杂志,2019,7(2):75-79.
- [14] 邹长进.原发性肝癌患者血清前白蛋白、特异性生长因子、甲胎蛋白含量分析[J].中国卫生检验杂志,2016,26(15):2214-2218.
- [15] 崔中锋.铁蛋白、甲胎蛋白表达情况对肝癌的诊断价值分析[J].西南军医,2019,21(4):350-353.
- [16] 陈秋英,刘志伟,刘艳芬,等.甲胎蛋白异质体在原发性肝癌中的表达及意义[J].河北医药,2017,39(14):2094-2097.
- [17] 何静,程义壮,姜徽等.血清 AFP、AFP-L3 及 GP73 在原发性肝癌诊断和鉴别诊断中的应用评价[J].标记免疫分析与临床,2020,27(2):190-194.
- [18] 高强.血清 GP73、AFP-L3、AFP、AFU 检测在原发性肝癌诊断中的临床价值[J].航空航天医学杂志,2019,30(1):41-42.
- [19] 陈曦阳,杨柳莹,赵芹弘.4 种血清微 RNAs 联合检测在原发性肝癌临床筛查中的诊断价值[J].重庆医学,2020,49(13):2174-2178.

(收稿日期:2021-03-18 修回日期:2021-05-28)

(上接第 3701 页)

- [8] 陈雅恒,余延云,李林.综合康复治疗小儿先天性肌性斜颈的恢复效果及不良反应[J].实用中西医结合临床,2020,20(4):167-169.
- [9] 卢慧娜,杨明明,曹霞,等.颈部推拿联合糖皮质激素注射治疗先天性斜颈临床研究[J].现代医药卫生,2020,36(17):58-61.
- [10] 赵章帅,唐盛平,熊竹.婴儿先天性肌性斜颈保守综合治疗 1 142 例[J].临床小儿外科杂志,2016,15(6):551-557.
- [11] 孙传光.临床疾病诊断依据治愈好转标准[M].2版.北京:人民军医出版社,2002:404-405.
- [12] JIANG B,ZU W,XU J,et al. Botulinum toxin type A relieves sternocleidomastoid muscle fibrosis in congenital muscular torticollis[J]. Int J Biol Macromol,2018,112:1014-1020.
- [13] 周璇,杜青,杨晓颜,等.康复治疗对先天性肌性斜颈患儿胸锁乳突肌肌电特征的影响[J].中华全科医师杂志,2019,18(1):57-60.
- [14] 张丽.推拿加微波治疗仪治疗先天性肌性斜颈 200 例疗效观察[J].中国医疗器械信息,2020(14):162.
- [15] 陈春仙.微波治疗仪的原理、使用方法及维修[J].医疗装备,2017,30(19):77-78.

(收稿日期:2021-02-26 修回日期:2021-06-19)