

· 临床研究 · doi:10.3969/j.issn.1671-8348.2025.02.006

网络首发 [https://link.cnki.net/urlid/50.1097.R.20241127.1634.008\(2024-11-28\)](https://link.cnki.net/urlid/50.1097.R.20241127.1634.008(2024-11-28))

胫骨骨量保留技术在内侧固定平台单髁膝关节置换术中应用的短期临床疗效分析*

黄 威, 刘 洋, 李文伟, 魏 明, 沈先月, 张林林, 朱 晨[△]

(中国科学技术大学附属第一医院/安徽省立医院关节外科, 合肥 230001)

[摘要] **目的** 介绍胫骨骨量保留技术在内侧单髁膝关节置换术(MUKA)中的应用场景、操作步骤及初步临床效果。**方法** 选取 2022 年 5 月至 2023 年 5 月于该院治疗的 15 例前内侧膝骨关节炎(AMOA)患者为研究对象,采用胫骨骨量保留技术完成 MUKA(固定平台假体),记录手术时间、术中出血量、住院时间、手术并发症;记录术前及末次随访时的膝关节视觉模拟量表(VAS)评分、膝关节活动度(ROM)、美国膝关节协会评分(KSS)、术侧下肢髌-膝-踝角(HKA)及影像结果以评价临床疗效。**结果** 15 例患者均顺利完成手术。平均手术时间(82.73±9.97)min,平均术中出血量(21.00±9.49)mL,平均住院时间(4.9±1.4)d,术中无神经、血管、内侧副韧带损伤、医源性骨折,术后无手术部位感染。所有患者平均随访(5.87±2.77)个月。末次随访时,膝关节 VAS 评分、ROM、KSS、术侧下肢 HKA 均较术前明显改善($P<0.05$)。影像检查未见假体松动、移位或碎裂,外侧间室均无明显退变加重。**结论** 胫骨骨量保留技术是应对 MUKA 手术过程中胫骨内侧平台截骨完成后屈曲间隙略紧的简便、有效且可靠的处理方法,术后临床疗效及影像学结果优良。

[关键词] 胫骨骨量保留技术;固定平台假体;前内侧膝骨关节炎;单髁置换术

[中图分类号] R687.4 **[文献标识码]** A **[文章编号]** 1671-8348(2025)02-0319-05

Short-term clinical efficacy analysis of tibial bone mass preservation technique used in medial fixed platform unicompartmental knee arthroplasty*

HUANG Wei, LIU Yang, LI Wenwei, WEI Ming, SHEN Xianyue, ZHANG Linlin, ZHU Chen[△]

(Department of Joint Surgery, First Affiliated Hospital, University of Science and Technology of China/Anhui Provincial Hospital, Hefei, Anhui 230001, China)

[Abstract] **Objective** To introduce the application scene, operating steps and preliminary clinical effect of tibial bone mass preservation technique in medial unicompartmental knee arthroplasty (MUKA). **Methods** A total of 15 patients with antero-medial knee osteoarthritis (AMOA) treated in this hospital from May 2022 to May 2023 were selected as the study subjects. The tibial bone mass preservation technique was adopted to complete MUKA (fixed platform prosthesis). The operating time, intraoperative bleeding volume, hospitalization duration and operation complications were recorded. The VAS score before operation and in last follow up, range of motion (ROM) of knee joint, Knee Society Score (KSS), hip and knee stomping angle (HKA) of lower extremity in the operation side and image results were recorded to evaluate the clinical effect. **Results** The operations in 15 cases were successfully completed. The average operation time was (82.73±9.97) min, mean intraoperative bleeding volume was (21.00±9.49) mL and average hospital stay was (4.9±1.4) d. There was no intraoperative nerve, vascular and medial collateral ligament injury, no iatrogenic fracture, and no postoperative surgical site infection. All patients were followed up for average (5.87±2.77) months. The VAS score of knee joint, ROM, KSS and HKA angle of lower limb in the operated side were significantly improved compared with before operation ($P<0.05$). There was no prosthesis loosening, displacement or fragmentation, and no obvious degeneration aggravation of the lateral compartment of the knee joint. **Conclusion** The tibial bone mass preservation technique is a simple, effective and reliable method to deal with the slightly tight flexion space after tibial osteotomy during MUKA, and the postoperative clinical efficacy and imaging results are excellent.

[Key words] tibial bone mass preservation technique; fixed platform prosthesis; anteromedial knee oste-

* 基金项目:国家自然科学基金项目(82472503);安徽省重点研究与开发计划基金项目(2023s07020008)。[△] 通信作者, E-mail: zhuchena@ustc.edu.cn.

oarthritis; unicompartmental knee arthroplasty

前内侧膝骨关节炎(antero-medial knee osteoarthritis, AMOA)可以选择全膝关节置换术(total knee arthroplasty, TKA)或单髁膝关节置换术(unicompartmental knee arthroplasty, UKA)进行治疗,随着保膝理念和手术技术的不断发展,近年 UKA 手术量呈逐年增长的态势^[1-6]。相较于 TKA, UKA 保留了膝关节前、后交叉韧带,具有手术创伤小、失血少、围手术期并发症少、住院时间短、膝关节功能更优良且更接近于膝关节正常运动学等明显临床优势^[7-13]。

UKA 良好的临床效果取决于手术指征的把握、假体类型的合理选择及手术技术的恰当应用。在内侧单髁膝关节置换术(medial unicompartmental knee arthroplasty, MUKA)手术过程中,由于胫骨内侧平台骨赘、软骨磨损程度及截骨部位不同,往往会影响到胫骨内侧平台截骨量的精准度,当胫骨内侧平台截骨完成后用最薄屈曲间隔器测量屈曲间隙仍略紧 1~2 mm 时,术者常常选择加截胫骨内侧平台,由于无专用的加截胫骨工具,徒手加截胫骨内侧平台可能造成胫骨内侧平台截骨面内倾或/和后倾改变,损伤内侧副韧带,甚至可能由于缩小胫骨内侧平台截骨面积致使胫骨平台使用小一号假体^[14]。为规避以上所述加截胫骨的手术弊端,作者尝试采用胫骨骨量保留技术,即直接徒手摆锯截除 1~2 mm 股骨后髁以补偿胫骨内侧平台截骨量的相对不足,待屈曲间隙测试满意后再进行后续 UKA 手术步骤。作者采用胫骨骨量保留技术完成 15 例 MUKA(固定平台假体)治疗 AMOA,不仅手术操作方便、快捷、安全,而且临床效果满意,现报道如下。

1 资料与方法

1.1 一般资料

选取 2022 年 5 月至 2023 年 5 月在本院选择 MUKA(固定平台假体)治疗的 AMOA 患者 15 例,采用胫骨骨量保留技术完成,均为骨水泥型固定平台

单髁假体。其中男 3 例、女 12 例;年龄 38~78 岁,平均(63.9±11.1)岁,BMI 19.92~34.58 kg/m²,平均(25.6±4.3)kg/m²。本研究已获得本院伦理委员会批准(审批号:2023-RE-271),患者均签署知情同意书。

1.2 方法

1.2.1 手术方法

全身麻醉满意后,患者取平卧位,患侧下肢大腿近端捆绑止血带,常规消毒铺巾手术野,患肢驱血带驱血后气压止血带充气。屈膝位,自髌骨内上角内侧 1 cm 至胫骨结节内上方 1 cm 作一长约 8 cm 切口,逐层切开皮肤、皮下组织及关节囊显露关节腔。适当剥离胫骨内侧平台至前内侧转角处,设定合适的胫骨内侧平台截骨量、内倾角度及后倾角度再固定胫骨截骨导向器,完成胫骨内侧平台内旋垂直截骨及水平截骨,当 12 mm 间隔器薄端测试屈曲间隙紧(图 1A),而 10 mm 间隔器薄端测试屈曲间隙合适时(图 1B),以摆锯片厚度(1.2 mm)为参照循序渐进徒手摆锯截除 1~2 mm 股骨后髁以补偿胫骨内侧平台截骨量相对不足(图 1C),直至 12 mm 间隔器薄端测试屈曲间隙合适(图 1D)。再在截骨器械引导下完成股骨远端截骨,12 mm 间隔器厚端测试伸直间隙合适,再测量股骨假体大小并依次完成股骨远端斜面截骨和后髁截骨,依次切除半月板及清理残留骨赘后测量胫骨平台假体大小,安装胫骨平台假体和股骨试模及合适厚度衬垫,采用 2 mm 张力计插片测试伸直间隙和屈曲间隙软组织张力,以插入涩涩感为佳。冲洗器冲洗创面及骨床,膝关节周围软组织注射“鸡尾酒”(0.75% 罗哌卡因 10 mL+0.2% 盐酸肾上腺素 0.3 mL+吗啡 0.5 mL+生理盐水 40 mL)镇痛,调和骨水泥置入胫骨平台假体和股骨假体及衬垫,2 mm 张力计插片插入间隙保持膝关节屈曲 45°至骨水泥固化,关节腔内注射 1.0 g 氨甲环酸,逐层缝合关节囊及皮下组织,皮肤予以皮内缝合。

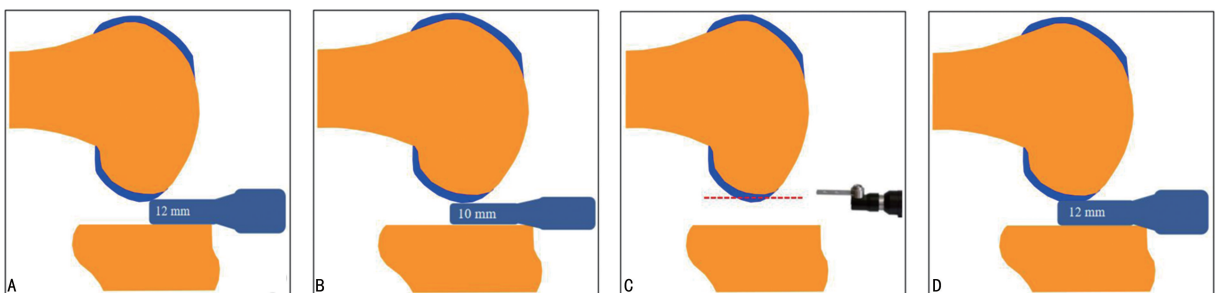


图 1 胫骨骨量保留技术应用场景及操作步骤示意图

1.2.2 术后处理

术后患肢弹力绷带适当加压包扎,遵循加速康复理念嘱患者术后即刻行踝泵和股四头肌锻炼以预防血栓形成,术后予以预防性抗感染、镇痛及抗凝。鼓励患者术后早期在助行器辅助下循序渐进下地负重行走。

1.3 疗效评价指标

手术时间、术中出血量、住院时间及手术并发症。通过术前和末次随访时患者的膝关节疼痛视觉模拟量表(visual analogue scale, VAS)评分、膝关节关节活动度(range of motion, ROM)、美国膝关节协会评分(knee society score, KSS)评价手术治疗效果。通过术前和末次随访时双下肢全长片测量髋-膝-踝角(hip-knee-ankle angle, HKA)评估术侧下肢力线矫正情况;结合影像学评价临床治疗疗效。

1.4 统计学处理

采用 SPSS16.0 软件对数据进行统计学分析。符合正态分布的计量资料以 $\bar{x} \pm s$ 表示,术前和末次随访时膝关节 VAS 评分、膝关节 ROM、KSS 及 HKA 比较采用配对 *t* 检验,以 $P < 0.05$ 为差异有统计学意义。

2 结果

2.1 围手术期指标

15 例患者均顺利完成手术,手术时间 65~100 min,平均(82.73 ± 9.97) min;术中出血量 10~45 mL,平均(21.00 ± 9.49) mL;术中无神经、血管、内侧副韧带损伤及医源性骨折,术后无输血病例及手术部

位感染。1 例术后第 2 天进行常规下肢深静脉 B 超检查发现术侧小腿肌间静脉血栓,下肢血栓发生率 6.67%(1/15),未合并肺栓塞,经正规抗凝治疗后治愈。本组患者切口均愈合良好,无手术部位感染。

2.2 临床随访指标

15 例患者均获得随访,住院时间 3~8 d,平均(4.9 ± 1.4) d;随访时间 3~12 个月,平均(5.87 ± 2.77) 个月,末次随访膝关节 VAS 评分、膝关节 ROM、KSS 评分与术前比较均明显改善,差异有统计学意义($P < 0.05$),见表 1。患者满意度评价:非常满意 13 例、较满意 1 例、一般 1 例,满意率为 93%(14/15)。

表 1 患者手术前与末次随访膝关节 VAS 评分、膝关节 ROM、KSS 评分比较($\bar{x} \pm s$)

项目	术前	末次随访	<i>t</i>	<i>P</i>
膝关节 VAS 评分(分)	2.9 ± 0.9	1.4 ± 0.6	5.45	<0.01
膝关节 ROM(°)	115.3 ± 10.9	124.3 ± 4.2	-2.98	<0.01
膝关节 KSS(分)	58.1 ± 4.6	86.9 ± 2.2	-22.05	<0.01

2.3 影像学评估指标

15 例患者影像显示术后下肢力线内翻畸形均较术前明显改善,术侧末次随访下肢 HKA(175.3 ± 0.9)°,与术前(172.2 ± 1.1)°比较差异有统计学意义($P < 0.001$)。末次随访时,15 例患者均未见假体松动、移位或碎裂,以及外侧间室均无明显退变加重,典型病例见图 2。

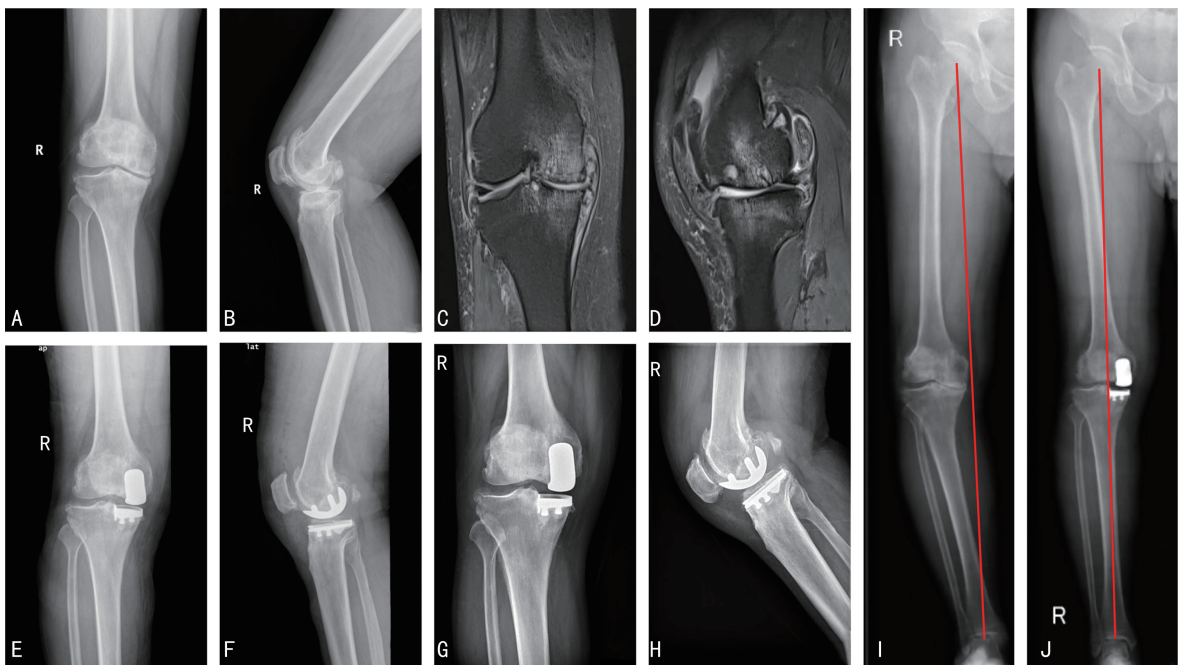


图 2 术中应用胫骨骨量保留技术行 MUKA(固定平台假体)典型病例影像图

A、B:术前右膝关节正侧位 X 线片;C、D:术前右膝关节冠状位和矢状位磁共振平扫片;E、F:术后第 2 天右膝关节正位片;G、H:术后 12 个月右膝关节正位片;I:术前后右下肢全长站立 X 线片(红色实线为下肢力线);J:术后 12 个月右下肢全长站立 X 线片(红色实线为下肢力线)。

3 讨 论

AMOA 是膝关节炎的常见临床亚型之一, MUKA(固定平台假体)和 MUKA(活动平台假体)均是治疗 AMOA 的有效手术方法。国内外较多研究结果表明应用固定平台假体或活动平台假体治疗 AMOA 在 KSS、牛津膝关节评分(oxford knee score, OKS)、膝关节 ROM 等方面差异无统计学意义($P > 0.05$)^[15-20]。此外,在最近一项共纳入 25 项临床研究共计 4 696 例患者的 meta 分析中,平均随访(45.8±43.2)个月,固定平台假体或活动平台假体治疗 AMOA 在手术部位深部感染、假体松动、骨折、对侧间室骨关节炎进程及返修率方面差异亦无统计学意义($P > 0.05$)^[21]。虽然临床疗效相仿,但固定平台假体规避了活动平台假体衬垫脱位这一特有手术并发症^[22],作者对 AMOA 内侧间室骨赘较多的患者仍倾向于选择固定平台假体。

在 MUKA(固定平台假体)手术过程中,往往由于胫骨内侧平台前方骨赘或胫骨内侧平台原始后倾角过大,影响术者判断,误认为胫骨内侧平台截骨量过多从而减少胫骨内侧平台截骨量,进而造成胫骨内侧平台截骨后经过测量发现胫骨内侧平台截骨量相对不足,当胫骨内侧平台截骨量相对不足大于 2 mm 时,作者选择加截胫骨内侧平台;然而,更多的情况是胫骨内侧平台截骨量相对不足小于 2 mm,即当 12 mm 间隔器薄端测试屈曲间隙略紧,而 10 mm 间隔器薄端测试屈曲间隙合适,作者选择少量加截股骨后髁以补偿胫骨内侧平台截骨量相对不足(此时宜选择质硬锯片并以锯片厚度为参照少量加截股骨后髁),避免了加截胫骨繁琐及截骨不准确的缺点且本方法简便快捷,但手术可能会造成轻微的关节线上移。国内学者研究报道当关节线上移 > 4 mm 时,将影响 TKA 术后膝关节功能和临床疗效^[23];国外学者分析 46 例 MUKA 患者临床资料后指出手术时应将关节线上移控制在 5 mm 以内,否则容易出现术后膝关节功能障碍^[24],而作者采用胫骨骨量保留技术的 MUKA 患者术中胫骨截骨量差异均控制在 2 mm 以内,术后随访未见膝关节功能障碍。

胫骨近端在冠状面解剖形态上呈倒三角状,理论上胫骨内侧平台截骨量越少,则截骨面积越大且截骨面承重能力越强。在亚洲人群中,研究者通过研究 50 例男性和 50 例女性胫骨平台 CT 及三维重建数据,发现适配的 MUKA 假体往往呈现不同程度和不同区域的偏大悬挂^[25]。国内学者研究报道, MUKA(活动平台假体)刻意减少胫骨截骨量 2 mm,可以明显增大活动平台单髁胫骨平台的型号,且临床疗效与影像学结果与常规手术组相似^[14],这与本研究 MUKA(固定平台假体)少量加截股骨后髁 1~2 mm 以补偿胫骨内侧平台截骨量相对不足所观察到的临床结果一致。除此之外,由于目前无精准的专用加截胫骨内侧

平台工具,而且 AMOA 往往伴随有胫骨内侧平台软骨下骨硬化,造成徒手加截胫骨往往使胫骨内侧平台内倾或/和后倾改变且截骨量不容易精准控制,造成周围软组织甚至内侧副韧带损伤。

总之,胫骨骨量保留技术是应对 MUKA(固定平台假体)手术过程中胫骨内侧平台截骨完成后屈曲间隙略紧时的一种简便、有效且可靠的处理方法,术后临床疗效及影像学结果均优良。本研究为单中心回顾性临床研究,样本量略少且未与常规加截胫骨手术患者进行对比研究,后续可采用多中心研究并扩充样本量进一步验证胫骨骨量保留技术的临床效果。

参考文献

- [1] SALMAN L, ABUDALOU A, KHATKAR H, et al. Impact of age on unicompartmental knee arthroplasty outcomes: a systematic review and meta-analysis[J]. *Knee Surg Sports Traumatol Arthrosc*, 2023, 31(3): 986-997.
- [2] MORALES A R, PERELLI S, RAYGOZA C K, et al. Fixed-bearing unicompartmental knee arthroplasty provides a lower failure rate than mobile-bearing unicompartmental knee arthroplasty when used after a failed high tibial osteotomy: a systematic review and meta-analysis [J]. *Knee Surg Sports Traumatol Arthrosc*, 2022, 30(9): 3228-3235.
- [3] HEFNY M, SMITH N, WAITE J. Cementless medial Oxford unicompartmental knee replacement. Five-year results from an independent series[J]. *Knee*, 2020, 27(4): 1219-1227.
- [4] MIKKELSEN M, RASMUSSEN E R, ANDREW P, et al. Does changes in unicompartmental knee arthroplasty practice pattern influence reasons for revision? [J]. *Bone Jt Open*, 2023, 4(12): 923-931.
- [5] MARTIN R, RUSHABH M V, TSUN L, et al. Excellent 10-year survivorship of robotic-arm-assisted unicompartmental knee arthroplasty [J]. *J Orthop*, 2024, 55: 32-37.
- [6] HONG J L, SHENG X, MING H L, et al. Unicompartmental knee arthroplasty in obese patients, poorer survivorship at 15 years[J]. *J Orthop*, 2024, 53: 156-162.
- [7] 刘志超, 付立新, 崔彦江, 等. Oxford 单髁与全膝关节置换治疗内侧膝骨关节炎的双中心对照研究[J]. *实用医学杂志*, 2021, 37(19): 2487-2491.
- [8] 吴东, 杨敏之, 曹正, 等. 膝关节单髁置换术研究进展[J]. *中国修复重建外科杂志*, 2020, 34(2):

- 145-150.
- [9] LITTLE A, JUDGE A, PANDIT H, et al. Adverse outcomes after total and unicompartmental knee replacement in 101 330 matched patients: a study of data from the National Joint Registry for England and Wales [J]. *Lancet*, 2014, 384(9952):1437-1445.
- [10] JENNINGS J, KLEEMAN F L, BOLOGNESI M. Medial unicompartmental arthroplasty of the knee [J]. *J Am Acad Orthop Surg*, 2019, 27(5):166-176.
- [11] DAE K S, JUN G P, JAEJOONG K, et al. Functional improvement of unicompartmental knee arthroplasty compared with total knee arthroplasty for subchondral insufficiency fracture of the knee [J]. *Sci Rep*, 2023, 13(1):20041.
- [12] ANA M H, LOUISE B A, BODIL U H, et al. Postoperative orthostatic intolerance following fast-track unicompartmental knee arthroplasty: incidence and hemodynamics: a prospective observational cohort study [J]. *J Orthop Surg Res*, 2024, 19(1):214.
- [13] ANDREW F, KEVIN H, JACOB A W, et al. Outcomes of unicompartmental knee arthroplasty in patients receiving long-term anticoagulation therapy: a propensity-matched cohort study [J]. *J Arthroplasty*, 2024, 39(8):1996-2002.
- [14] ZHANG Q D, LIU Z, WANG W, et al. A modified technique for tibial bone sparing in unicompartmental knee arthroplasty [J]. *Chin Med J*, 2019, 132(22):2690-2697.
- [15] PEERSMAN G, STUYTS B, VANDENLANGENBERGH T, et al. Fixed-versus mobile-bearing UKA: a systematic review and meta-analysis [J]. *Knee Surg Sports Traumatol Arthrosc*, 2015, 23(11):3296-3305.
- [16] ZHANG W, WANG J, LI H, et al. Fixed-versus mobile-bearing unicompartmental knee arthroplasty: a meta-analysis [J]. *Sci Rep*, 2020, 10(1):19075.
- [17] BRUCE D, HASSABALLA M, ROBINSON J, et al. Minimum 10-year outcomes of a fixed bearing all-polyethylene unicompartmental knee arthroplasty used to treat medial osteoarthritis [J]. *Knee*, 2020, 27(3):1018-1027.
- [18] CHENG T, CHEN D, ZHU C, et al. Fixed- versus mobile-bearing unicompartmental knee arthroplasty: are failure modes different? [J]. *Knee Surg Sports Traumatol Arthrosc*, 2013, 21(11):2433-2441.
- [19] NEUFELD M, ALBERS A, GREIDANUS N, et al. A comparison of mobile and fixed-bearing unicompartmental knee arthroplasty at a minimum 10-year follow-up [J]. *J Arthroplasty*, 2018, 33(6):1713-1718.
- [20] HUA F, ZHUANG Z Z, FU K Z, et al. The safety and efficacy of unicompartmental knee arthroplasty in outpatient surgical centers: a systematic review and meta-analysis [J]. *J Orthop Surg (Hong Kong)*, 2024, 32(1):10225536231224829.
- [21] MIGLIORINI F, MAFFULLI N, CUOZZO F, et al. Mobile bearing versus fixed bearing for unicompartmental arthroplasty in monocompartmental osteoarthritis of the knee: a meta-analysis [J]. *J Clin Med*, 2022, 11(10):2837.
- [22] 齐新宇, 黎嘉滢, 李宜金, 等. 内侧活动平台膝单髁置换术后衬垫脱位原因分析及治疗措施 [J]. *中华骨与关节外科杂志*, 2023, 16(3):219-225.
- [23] 贾科锋, 魏召劝, 郭亚堂, 等. 全膝关节置换术后关节线上移对膝关节功能的影响 [J]. *老年医学研究*, 2021, 2(6):4.
- [24] TAKAYAMA K, ISHIDA K, MURATSU H, et al. The medial tibial joint line elevation over 5 mm restrained the improvement of knee extension angle in unicompartmental knee arthroplasty [J]. *Knee Surg Sports Traumatol Arthrosc*, 2018, 26(6):1737-1742.
- [25] SURENDRAN S, KWAK D, LEE U, et al. Anthropometry of the medial tibial condyle to design the tibial component for unicompartmental knee arthroplasty for the Korean population [J]. *Knee Surg Sports Traumatol Arthrosc*, 2007, 15(4):436-442.

(收稿日期:2024-05-15 修回日期:2024-10-18)

(编辑:姚雪)