

论著·临床研究

doi:10.3969/j.issn.1671-8348.2021.24.010

网络首发 [https://kns.cnki.net/kcms/detail/50.1097.R.20211025.1106.002.html\(2021-10-25\)](https://kns.cnki.net/kcms/detail/50.1097.R.20211025.1106.002.html(2021-10-25))

ACR TI-RADS 和 ATA 两种超声风险分类系统在评估甲状腺良恶性结节中的对比研究*

谢德胜,陈萍,何芸,尚永宁,方可敬,郭燕丽[△]

(陆军军医大学第一附属医院超声诊断科,重庆 400038)

[摘要] **目的** 对比研究美国放射学会甲状腺影像报告与数据系统 (ACR TI-RADS) 与美国甲状腺协会 (ATA) 超声风险分类系统评估甲状腺良恶性结节的临床应用价值。**方法** 回顾性分析经手术或细针穿刺细胞学证实的 518 个甲状腺良恶性结节资料,在对比分析甲状腺良恶性结节的超声图像特征的基础上,分别对比两种超声风险分类系统在不同诊断界点上的诊断准确度,绘制受试者工作特征 (ROC) 曲线,研究二者的一致性。**结果** 甲状腺恶性结节的超声图像特征为实性、低回声、纵横比大于 1、边缘不规则和点状强回声的发生率显著高于良性结节 ($P < 0.001$);随着两种超声风险分类系统分类等级的提高,恶性风险显著增大;诊断效能方面,ACR TI-RADS 5 类和 ATA 超声风险分类系统高度可疑恶性类别对甲状腺恶性结节的诊断准确度最高,两种方法的一致性很好 ($Kappa = 0.926$),二者的 ROC 曲线下面积分别为 0.926、0.918,差异无统计学意义 ($P > 0.05$)。该研究中,ATA 超声风险分类系统对 20 例结节 (3.9%) 无法进行分类,ACR TI-RADS 仅对 2 例结节 (0.4%) 无法进行评估,二者差异有统计学意义 ($P < 0.001$)。**结论** 两种超声风险分类系统在诊断甲状腺恶性结节中的应用价值相当,与 ATA 超声风险分类系统相比,ACR TI-RADS 更为全面,能够对绝大多数结节进行分类。

[关键词] 甲状腺影像报告和数据系统;美国甲状腺协会;超声;甲状腺结节**[中图分类号]** R581;R736.1**[文献标识码]** A**[文章编号]** 1671-8348(2021)24-4187-06

Comparison of the application value of ACR TI-RADS and ATA thyroid nodule risk classification criteria in diagnosis of thyroid carcinoma*

XIE Desheng, CHEN Ping, HE Yun, SHANG Yongning, FANG Kejing, GUO Yanli[△]

(Department of Ultrasound, the First Hospital Affiliated to Army Medical University, Chongqing 400038, China)

[Abstract] **Objective** To compare the clinical value in the evaluation of benign and malignant thyroid nodules between the American College of Radiology thyroid imaging, reporting and data system (ACR TI-RADS) and the American Thyroid Association (ATA) ultrasound risk classification system. **Methods** A total of 518 benign and malignant thyroid nodules confirmed by the operation or fine needle aspiration cytology were analyzed retrospectively. Based on the comparative analysis of the ultrasonic image characteristics of benign and malignant thyroid nodules, the diagnostic accuracy of two ultrasonic risk classification systems at different diagnostic boundaries were compared. The receiver operating characteristic (ROC) curve was drawn to study the consistency of both systems. **Results** The sonographic features of malignant thyroid nodules were solid, hypoechoic, aspect ratio > 1 , margin irregularly and punctate hyperechoic. The incidence of the above sonographic features of malignant nodules was significantly higher than that of the benign nodules ($P < 0.001$). With the increase of grade, the malignant risk of both systems increased significantly. In terms of diagnostic efficacy, ACR TI-RADS at category 5 and ATA ultrasound risk classification system on highly suspicious malignant nodules had the highest accuracy in the diagnosis of malignant nodules, and the consistency of both methods was very well ($Kappa = 0.926$). Area under the ROC curve of both systems were 0.926 and 0.918 respectively, and there was no statistical difference ($P > 0.05$). In this study, a total of 20 cases (3.9%) could not be evaluated by ATA ultrasound risk classification systems and two cases (0.4%) could not be evaluated by ACR TI-RADS system, and there was a significant difference between the two systems ($P < 0.001$).

* 基金项目:第三军医大学第一附属医院重大领域技术创新项目(SWH2016ZDCX4101)。 作者简介:谢德胜(1983-),住院医师,在读硕士研究生,主要从事甲状腺超声诊断方面的研究。 [△] 通信作者, E-mail: guoyanli71@aliyun.com。

Conclusion The two ultrasound risk classification systems had equal value in the diagnosis of malignant thyroid nodules. Compared with the ATA ultrasound risk classification systems, the ACR TI-RADS classification system was more comprehensive and could classify the vast majority of nodules.

[Key words] thyroid imaging reporting and data system; american thyroid association; ultrasound; thyroid nodules

超声因方便快捷、图像实时动态、图像分辨率高等优点已经成为甲状腺检查的首选方法,超声从结节成分、回声强度、纵横比、边缘是否规则及微钙化等判别甲状腺结节的良恶性,但甲状腺结节超声图像特征复杂,良恶性结节图像特征有重合,从而在一定程度上影响了甲状腺结节的诊断准确率^[1-2]。与单一超声图像特征诊断相比,联合上述多个图像特征可显著提高甲状腺良恶性结节的诊断准确率^[3]。基于此,美国甲状腺协会(American Thyroid Association, ATA)、美国放射学会(American College of Radiology, ACR)和中国抗癌协会甲状腺癌专业委员会(Chinese Association of Thyroid Oncology, CATO)等通过结合多项超声图像特征对甲状腺良恶性结节进行风险分级,规范了甲状腺结节的诊断和临床管理流程^[4]。其中 2015 版 ATA 甲状腺结节超声风险分类系统^[5]和 2017 版 ACR 甲状腺影像报告与数据系统^[6](American College of Radiology Thyroid Imaging Reporting and Data System, ACR TI-RADS)的临床应用较为广泛,两种方法各有利弊,且二者的一致性和各自的准确度还需要大样本的临床实践证实,特别是对一些不能应用两种分类系统进行分类的结节种类和原因还需要进一步深入研究和分析。因此,本研究拟对两种分类系统在评估甲状腺良恶性结节中的应用价值和一致性进行对比分析,目的在于为甲状腺结节的规范化分类和诊断提供可靠的依据。

1 资料与方法

1.1 一般资料

收集 2018 年 8 月至 2019 年 10 月在本院超声科行甲状腺超声检查,并经手术或超声引导下细针细胞学穿刺(ultrasound-guided fine needle aspiration biopsy, US-FNAB)的成年甲状腺结节患者 497 例,共计 518 个结节资料。纳入标准:(1)高分辨率超声图像资料完整;(2)手术获得病理结果或 US-FNAB 病理诊断为 Bethesda II 类(良性结节)和 Bethesda VI 类(恶性结节)。排除标准:(1)US-FNAB 病理诊断不明确(Bethesda I、III、IV 和 V 类结节)且没有经手术获得病理结果的病例;(2)甲状腺癌术后复查的病例。本研究获得陆军军医大学第一附属医院伦理委员会批准(批号:KY2020126)。

1.2 仪器

采用 Siemens S2000 型彩色多普勒超声诊断仪

(线阵探头 9L4, 频率 4~9 MHz)及 Philips IU22 型彩色多普勒超声诊断仪(线阵探头 L12-5, 频率 5~12 MHz)。

1.3 方法

患者取仰卧位,充分暴露颈部,探头置于颈前正中扫描甲状腺各切面,实时采集图像并存储于影像工作站中。本研究中,由 3 名超声医师在不知道病理结果的情况下对结节进行评估,其中 2 名从事甲状腺超声诊断工作 10 年以上,并且由已经熟练掌握两种甲状腺结节风险分类系统的超声医师对结节进行初评,另外 1 名高年资超声医师对争议性结果进行最后评定。

1.4 ACR TI-RADS 和 ATA 两种超声风险分类系统的评分标准

1.4.1 ACR TI-RADS

将结节囊性或实性、回声强度、形状、边缘、强回声 5 种超声图像特征分别赋值(0~3 分),以分值总和确定 ACR TI-RADS(简称 TR)分类。总分 0 分为 TR1 类,2 分为 TR2 类,3 分为 TR3 类,4~6 分为 TR4 类, ≥ 7 分为 TR5 类。囊实性成分、回声强度、边缘不能确定的分别评估为 2、1、0 分^[6]。

1.4.2 ATA 超声风险分类系统

包括高度可疑恶性、中度可疑恶性、低度可疑恶性、极低度可疑恶性和良性共计 5 类结节。其中高度可疑恶性结节的图像特征为实性低回声结节或囊实性混合回声、实性部分为低回声,至少包含以下 1 个超声特征:(1)边缘不规则(小分叶、毛刺、浸润性);(2)微钙化;(3)纵横比大于 1;(4)边缘钙化中断伴低回声软组织成分突出;(5)甲状腺腺体外侵犯^[5]。

1.5 统计学处理

统计数据用 SPSS 22.0 和 MedCalc 11.4 软件进行分析。计量资料均进行了 Kolmogorov-Smirnov 正态性检验,符合正态分布的计量资料以 $\bar{x} \pm s$ 表示,计数资料以 $n(\%)$ 表示,组间比较采用 χ^2 检验。两名初评医师观察者一致性检验、最佳诊断界点一致性检验采用 Kappa 一致性检验方法。绘制受试者工作特征(receiver operating characteristic, ROC)曲线,用 Z 检验比较 ROC 曲线下面积(areas under curve, AUC)。以 $P < 0.05$ 为差异有统计学意义。

2 结果

2.1 一般资料和病理诊断结果

497 例患者,共 518 个甲状腺结节,其中男 99 例,

女 398 例,年龄 18~81 岁,平均(45.14±12.02)岁,结节直径 3.00~81.00 mm,中位数 15.85 mm。包括:148 个经细针细胞学穿刺(FNA)获得病理诊断结果(全部为 Bethesda II 类或 VI 类结节),241 个经手术获得病理诊断结果,129 个经 FNA 和手术获得病理诊断结果(包含 15 个 FNA 结果为 Bethesda I、III、V 类,后经手术病理证实为良性、恶性的结节及 114 个 FNA 结果均为 Bethesda II 类或 VI 类且经手术病理证实为良性、恶性的结节),恶性结节占 43.1%(223/518),良性结节占 56.9%(295/518)。结节分类、对应结节个数及在总结节个数中所占比例见表 1。

表 1 518 个甲状腺结节的病理诊断结果[n(%)]

分类	病理诊断结果	结节个数及所占比例
恶性	甲状腺乳头状癌	212(40.9)
	髓样癌	8(1.5)
	鳞癌	2(0.4)
	弥漫性大 B 细胞淋巴瘤	1(0.2)
	小计	223(43.1)
良性	甲状腺腺瘤	196(37.8)
	结节性甲状腺肿	62(12.0)
	桥本甲状腺炎	10(1.9)
	其他	27(5.2)
	小计	295(56.9)

2.2 甲状腺良恶性结节的超声图像特征比较

对甲状腺良恶性结节的囊实性、回声、边缘、纵横比、点状强回声在内的超声图像特征进行比较分析,结果显示良恶性结节上述图像特征差异均有统计学意义(均 $P < 0.001$),其中实性、低回声、纵横比大于 1、边缘不规则或分叶、点状强回声为甲状腺恶性结节的典型声像图特征,见表 2。

表 2 能进行 ACR TI-RADS 分类的甲状腺良恶性结节的超声图像特征比较

超声图像特征	病理诊断结果[n(%)]		P
	良性	恶性	
实性 ^a			<0.001
是	185(62.9)	216(97.7)	
否	109(37.1)	5(2.3)	
低回声 ^a			<0.001
是	103(35.0)	209(94.6)	
否	191(65.0)	12(5.4)	
形状			<0.001
纵横比≤1	287(97.3)	116(52.5)	
纵横比>1	8(2.7)	105(47.5)	
边缘 ^a			<0.001
规则	271(92.2)	66(29.9)	
不规则或分叶	23(7.8)	136(61.5)	
甲状腺腺体外侵犯	0(0)	19(8.6)	
点状强回声			<0.001

续表 2 能进行 ACR TI-RADS 分类的甲状腺良恶性结节的超声图像特征比较

超声图像特征	病理诊断结果[n(%)]		P
	良性	恶性	
有	18(6.1)	144(65.2)	
无	277(93.9)	77(34.8)	

^a:518 个结节中能够进行 ACR TI-RADS 分类的结节共计 516 个。516 个结节中,有 1 个良性结节因表面存在弧形光带的影响,成分、回声和后边缘无法确定,但是按照 ACR TI-RADS 分类标准,对成分、回声、边缘不能确定的结节同样可以进行计分并分类,故在对能够进行 ACR TI-RADS 分类结节的超声图像特征比较时,实性、低回声、边缘超声图像特征组总结节数为 515 个,形状、点状强回声超声图像特征组总结节数为 516 个。

2.3 两种超声风险分类系统对甲状腺良恶性结节的诊断效能比较

两名初评医师观察者一致性检验:应用 ACR TI-RADS 和 ATA 超声风险分类系统分别对结节进行评估时,Kappa 值为 0.962、0.961,均具有非常好的一致性。两种分类系统对甲状腺结节恶性率的诊断结果与病理诊断结果对比分析,见表 3。通过对各诊断参数的进一步比较(表 4)及 ROC 曲线(图 1)可见,ACR TI-RADS 及 ATA 超声风险分类系统 AUC 分别为 0.926、0.918,二者差异无统计学意义($Z = 0.707$, $P = 0.480$)。在 TR 5 类和 ATA 分类系统高度可疑恶性诊断界点上,二者的准确度和约登指数分别为 90.0%、79.4%和 90.9%、82.1%,Kappa 一致性检验显示两种分类系统具有非常好的一致性(Kappa=0.926),敏感度、特异度及准确度比较,差异均无统计学意义(均 $P > 0.05$)。

表 3 两种超声风险分类系统病理结果比较

分类	病理结果(n)		恶性 (%)	推荐恶性率 (%)
	良性	恶性		
ACR TI-RADS				
不能分类(n=2)	0	2		
TR5(n=221)	25	196	88.7	≥20
TR4(n=121)	96	25	20.7	5~20
TR3(n=104)	104	0	0	5
TR2(n=59)	59	0	0	<2
TR1(n=11)	11	0	0	<2
ATA 超声分类系统				
不能分类(n=20)	14	6		
高度(n=234)	29	205	87.6	>70~90
中度(n=75)	63	12	16.0	10~20
低度(n=141)	141	0	0	5~10
极低度(n=37)	37	0	0	<3
良性(n=11)	11	0	0	<1

表 4 两种超声风险分类系统不同诊断界点诊断甲状腺结节的诊断效能比较(%)

诊断界值	敏感度	特异度	阳性预测值	阴性预测值	约登指数	准确度	AUC
ACR TI-RADS							0.926
TR5	87.9	91.5	88.7	90.9	79.4	90.0	
TR4	99.1	59.0	64.6	98.9	58.1	76.3	
TR3	99.1	23.7	49.6	97.2	22.8	56.2	
TR2	99.1	3.7	43.8	84.6	2.8	44.8	
TR1	99.1	0.0	42.8	0.0	-0.9	42.7	
ATA 超声分类系统							0.918
高度	91.9	90.1	87.6	93.7	82.1	90.9	
中度	97.3	68.8	70.2	97.1	66.1	81.1	
低度	97.3	21.0	48.2	91.2	18.3	53.9	
极低度	97.3	8.5	44.6	80.6	5.8	46.1	
良性	97.3	4.7	43.6	70.0	2.1	44.6	
诊断界值 $P(\text{TR5 vs. 高度})$	0.157	0.568				0.597	

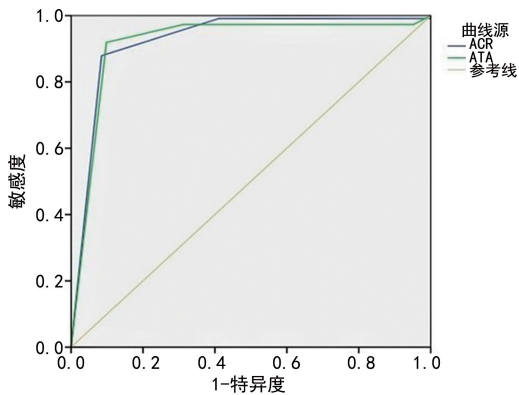


图 1 ACR TI-RADS 和 ATA 超声风险分类系统 ROC 曲线

2.4 两种超声风险分类系统不能分类的甲状腺结节种类及其恶性率分析

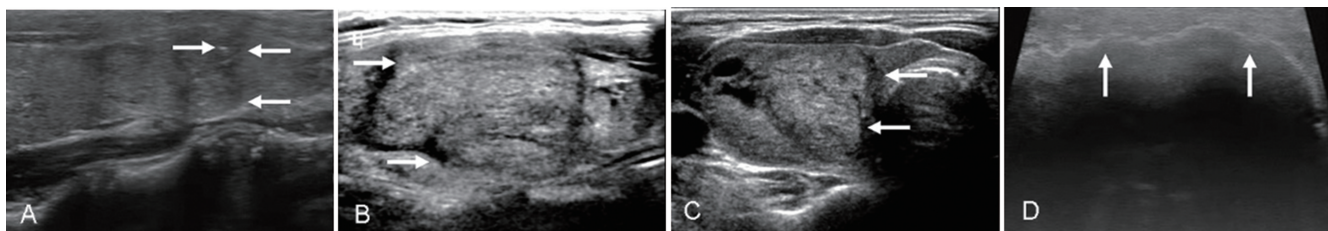
518 个结节中,20 个结节(3.9%)无法应用 ATA

超声风险分类系统进行评估,而 ACR TI-RADS 仅对 2 个结节(0.4%)无法进行分类,二者差异有统计学意义($P < 0.001$)。ATA 超声风险分类系统不能分类的结节主要包括:17 个实性等回声或高回声及囊实混合性等回声分别伴高危图像特征(边缘不规则或分叶、点状强回声)的结节;1 个因结节前包膜大量弧形钙化导致结节内部的成分、回声、后边缘无法确定的结节,见图 2;2 个均不能被两种分类系统评估的结节,超声表现为“甲状腺全部或单叶呈弥漫性的回声不均质,内部散在多个点状增强回声”,经病理证实为甲状腺弥漫性硬化性乳头状癌,见表 5、图 3。因此,ATA 分类超声风险系统不能分类的 20 个甲状腺结节中有 6 个为恶性结节(病理结果均为甲状腺乳头状癌),恶性率为 30%,而 ACR TI-RADS 不能分类的 2 个结节均为恶性,恶性率为 100%。

表 5 20 例 ATA 超声风险分类系统不能分类的结节超声图像特征和病理结果对照

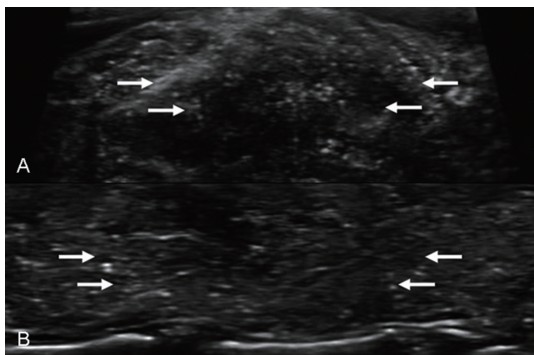
超声图像特征 ^a	病理结果(<i>n</i>)		合计 (<i>n</i>)	ACR TI-RADS 分类	恶性率 (%)
	良性	恶性			
实性等回声伴边缘不规则或分叶、点状强回声	1	2	3	TR5	10
实性等回声伴边缘不规则或分叶	7	2	9	TR4	10
实性等回声伴点状强回声	3	0	3	TR4	0
实性高回声伴边缘不规则或分叶	1	0	1	TR4	0
囊实混合性等回声伴点状强回声	1	0	1	TR4	0
周围型钙化无法确定成分、回声、边缘	1	0	1	TR4	0
甲状腺全部或单叶呈弥漫性的回声不均质,内部散在多个点状强回声	0	2	2	—	10
合计	14	6	20	—	30

^a: 高危图像特征包括“边缘不规则或分叶”和“点状强回声”。



A: 患者为 30 岁女性, 经病理证实为右甲状腺乳头状癌, TR5 类(实性等回声, 箭头示边缘不规则或分叶、点状强回声); B: 患者为 42 岁女性, 经病理证实为左甲状腺腺瘤囊性变伴钙化, TR4 类(实性等回声, 箭头示边缘不规则或分叶); C: 患者为 51 岁女性, 经病理证实为右甲状腺滤泡性腺瘤, TR4 类(囊实混合性等回声, 箭头示边缘不规则或分叶); D: 患者为 51 岁男性, 经病理证实为右甲状腺滤泡性腺瘤, TR4 类(箭头示周围型钙化)。

图 2 ATA 超声风险分类系统不能分类的结节超声图像特征



A: 患者为 22 岁男性, 经病理证实为甲状腺弥漫性硬化性乳头状癌。B: 患者为 49 岁女性, 经病理证实右甲状腺弥漫性硬化性乳头状癌(箭头示甲状腺全部或单叶呈弥漫性的回声不均质, 内部散在多个点状增强回声)。

图 3 两种超声风险分类系统均不能分类的结节超声图像特征

3 讨论

甲状腺结节的发病率逐年升高, 普通人群中, 超声检查发现甲状腺结节的检出率高达 68%, 甲状腺结节良恶性评估的准确度对于患者的预后、生存质量具有重要的临床意义^[7-8]。甲状腺结节的超声图像特征复杂多变, 同时良恶性结节的图像特征有一定的重合, 导致甲状腺良恶性结节的超声诊断对操作者依赖性较强, 一定程度上影响了甲状腺良恶性结节的诊断准确度, 为临床后续治疗和管理带来一定的困扰^[9]。相关研究显示, 多个超声图像特征的综合或联合应用有利于提高甲状腺良、恶性结节诊断准确度。因此, 国内外先后问世了基于多个超声图像特征的甲状腺良恶性结节分类系统, 目前在临床上应用较为广泛的是 ACR TI-RADS 和 ATA 超声风险分类系统。二者均有效地结合甲状腺结节的多个常见超声图像特征进行综合评估, 一定程度上避免了不同操作医师对超声图像识别的主观性, 提高了甲状腺恶性结节的诊断准确度和可重复性。但由于两种分类系统侧重点、应用范围等不一样, 且对部分甲状腺结节不能进行风险等级的评估, 因此二者各自的临床应用价值还需要进一步明确和深入研究^[10]。

ACR TI-RADS 和 ATA 超声风险分类系统均是

将结节的 5 个基本超声图像特征, 包括结节实性和囊性、回声强度、边缘、纵横比、微钙化等进行联合评估分类, 其中, ACR TI-RADS 根据上述超声图像特征诊断恶性结节的价值而赋予不同的分值(0~3 分), 通过 5 个基本图像特征的累计加分将甲状腺结节分成 TR1~5 类, 并给予相应的随访复查、FNA、手术等临床管理和治疗建议。而 ATA 超声风险分类系统则是把上述超声图像特征进行模式化的分组, 将甲状腺结节分成高度可疑恶性、中度可疑恶性、低度可疑恶性、极低度可疑恶性以及良性结节 5 类, 并建议观察、随访、FNA 等管理和治疗流程^[5-6]。

本研究中, ACR TI-RADS 及 ATA 超声风险分类系统的 AUC 分别为 0.926、0.918, 表明二者在鉴别诊断甲状腺结节方面具有较好的诊断价值, 特别是在最高风险类别 TR5 类和 ATA 分类系统高度可疑类别上, 二者诊断甲状腺恶性结节的准确度最高, 与国内外研究结果一致^[11-12]。两种分类系统的在 TR5 类和 ATA 分类系统高度可疑类别上 Kappa 一致性检验显示两种方法具有非常好的一致性, 表明在预测甲状腺恶性结节方面总体表现一致。国内外使用两种分类系统评估甲状腺恶性率方面的研究报道较多^[13-15], 本研究中, TR4、5 类恶性率较 ATA 超声风险分类系统相对应的中度可疑恶性、高度可疑恶性相近, 说明两种分类系统在较高分类级别上推荐能够进行 FNA 的结节数总体一致。两种分类系统中各分类甲状腺结节恶性率位于推荐的恶性率范围内, 随着等级的提高, 恶性风险均显著增大, 为临床提供了可靠的恶性风险参考。分析 TR4、5 类和 ATA 超声风险分类系统中度、高度可疑恶性中恶性率均较高的原因, 可能与本研究病例全部为 FNA 和(或)经手术获得病理结果患者, 导致入选 ATA 超声风险分类系统中度可疑恶性和 TR4 类以上结节比例较高有关。

两种甲状腺结节的超声风险分类系统在具体应用时各有其优点和缺点。本研究中, ATA 超声风险分类系统不能分类的结节有 3 类: (1) 实性等回声或高回声、囊实混合性等回声伴高危图像特征为主的结

节;(2)周围大量钙化导致成分、回声、后边缘无法确定的结节;(3)超声图像没有明显的结节样回声,表现为甲状腺全部或单叶呈弥漫性的回声不均质,内部散在多个点状增强回声,无结节可评估的病例。ACR TI-RADS 可以对甲状腺绝大多数结节进行分类,其不能分类的结节与 ATA 超声风险分类系统不能分类的第三类结节相同。分析原因,ATA 超声风险分类系统直接采用超声图像特征描述的方法对甲状腺结节进行分类评估,在实际运用过程中,具有更加直观和简便易操作的优点,但对于部分不具备超声特征性描述的甲状腺结节,如实性等回声或高回声、囊实混合性等回声伴高危图像特征为主的结节,则不能应用 ATA 超声风险分类系统对其进行分类。而 ACR TI-RADS 分类系统赋予了甲状腺结节的 5 个基本超声图像特征不同的分值,通过 5 个基本图像特征的累计加分形式进行分类,从而能够对 ATA 超声风险分类系统不能分类的第一、二类结节进行分类评估,有效弥补了 ATA 超声风险分类系统的不足。两种分类系统均不能分类的 2 例结节超声图像表现为甲状腺全部或单叶呈弥漫性的不均质回声,内部散在多个点状增强回声,无结节可评估,手术病理证实为弥漫性硬化性乳头状癌。当甲状腺出现弥漫性散在点状增强回声时,建议将整个甲状腺看作一个“结节”,按照两种分类系统先进行评估类别,但其可行性还有待进一步研究。

临床实践中还有其他研究机构发布的甲状腺结节超声风险分类系统,如韩国甲状腺放射学会于 2016 年发布的《共识建议修订版:甲状腺结节超声诊断和成像管理》(简称 KSTHR 指南)^[16],应用较广泛,也能较好地对甲状腺结节进行分类评估,如果能够结合这类指南综合分析各种超声分类系统的优缺点,将更有助于提高甲状腺良恶性结节评估的准确度。

综上所述,ACR TI-RADS 和 ATA 超声风险分类系统的临床应用价值相当,ATA 超声风险分类系统通过标准描述性的图像特征,更加方便快捷地对甲状腺结节进行分类,而 ACR TI-RADS 的超声描述术语更加详尽,而且相较于 ATA 超声风险分类系统,能够分类的结节更多。两种分类方法在临床应用中可以相互结合,取长补短。

参考文献

- [1] SINGAPOREWALLA R M, HWEE J, LANG T U, et al. Clinico-pathological correlation of thyroid nodule ultrasound and cytology using the TIRADS and Bethesda classifications[J]. *World J Surg*, 2017, 41(7):1807-1811.
- [2] HONG M J, NA D G, BAEK J H, et al. Cytology-ultrasonography risk-stratification scoring system Based on fine-needle aspiration cytology and the Korean-Thyroid imaging reporting and data system[J]. *Thyroid*, 2017, 27(7):953-959.
- [3] SINGH O N, MARAKA S, ESPINOSA D A, et al. Diagnostic accuracy of thyroid nodule growth to predict malignancy in thyroid nodules with benign cytology: systematic review and meta-analysis[J]. *Clin Endocrinol (Oxf)*, 2016, 85(1):122-131.
- [4] YANG R, ZOU X, ZENG H, et al. Comparison of diagnostic performance of five different ultrasound TI-RADS classification guidelines for thyroid nodules [J]. *Front Oncol*, 2020, 10: 598225.
- [5] HAUGEN B R, ALEXANDER E K, BIBLE K C, et al. 2015 American Thyroid Association management guidelines for adult patients with thyroid nodules and differentiated thyroid cancer: the American Thyroid Association guidelines task force on thyroid nodules and differentiated thyroid cancer[J]. *Thyroid*, 2016, 26(1): 1-133.
- [6] TESSLER F N, MIDDLETON W D, GRANT E G, et al. ACR Thyroid Imaging, Reporting and Data System (TI-RADS): white paper of the ACR TI-RADS committee[J]. *J Am Coll Radiol*, 2017, 14(5):587-595.
- [7] KAN R, DAVIS A, VERMA V. Thyroid nodules: advances in evaluation and management [J]. *Am Fam Physician*, 2020, 102(5):298-304.
- [8] WONG R, FARRELL S G, GROSSMANN M. Thyroid nodules: diagnosis and management [J]. *Med J Aust*, 2018, 209(2):92-98.
- [9] ZHANG W B, XU H X, ZHANG Y F, et al. Comparisons of ACR TI-RADS, ATA guidelines, Kwak TI-RADS, and KTA/KSThR guidelines in malignancy risk stratification of thyroid nodules[J]. *Clin Hemorheol Microcirc*, 2020, 75(2):219-232.
- [10] AHMADI S, OYEKUNLE T, JIANG X, et al. A direct comparison of the ATA and TI-RADS ultrasound scoring system [J]. *Endocr Pract*, 2019, 25(5):413-422.
- [11] HUANG B L, EBNER S A, MAKKAR J S, et al. A multidisciplinary head-(下转第 4199 页)

- zation in SK-N-MC cells[J]. *Sci Rep*, 2016, 6: 346-367.
- [12] XU Z P, YANG S L, ZHAO S, et al. Biomarkers for early diagnostic of mild cognitive impairment in type-2 diabetes patients: a multi-centre, retrospective, nested case-control study [J]. *EBio Med*, 2016, 5: 105-113.
- [13] HONSY S S, BAHAAELDIN A M, KHATERM S, et al. Role of inflammatory markers in elderly type 2 diabetic patients with mild cognitive impairment [J]. *Curr Diabetes Rev*, 2019, 15(3): 247-253.
- [14] SHADFAR S, HWANG C J, LIM M S, et al. Involvement of inflammation in Alzheimer's disease pathogenesis and therapeutic potential of anti-inflammatory agents [J]. *Arch Pharm Res*, 2015, 38(12): 2106-2119.
- [15] MONNIER V M, CERAMI A. Nonenzymatic browning in vivo: possible process for aging of long-lived proteins [J]. *Science*, 1981, 211(4481): 491-493.
- [16] CHATTERJEE S, MUDHER A. Alzheimer's disease and type 2 diabetes: a critical assessment of the shared pathological traits [J]. *Front Neurosci*, 2018, 12: 383-385.
- [17] CHEN T B, LAI Y H, KE T L, et al. Changes in plasma amyloid and tau in a longitudinal study of normal aging, mild cognitive impairment, and Alzheimer's disease [J]. *Dement Geriatr Cogn Disord*, 2019, 48(3/4): 180-195.
- [18] ABNER E L, NELSON P T, KRYSZCIO R J, et al. Diabetes is associated with cerebrovascular but not Alzheimer's disease neuropathology [J]. *Alzheimers Dement*, 2016, 12: 882-889.
- [19] DOS SANTOS M N P, SUEMOTOC K, RODRIGUEZ R D, et al. Diabetes is not associated with Alzheimer's disease neuropathology [J]. *J Alzheimers Dis*, 2017, 60: 1035-1043.
- [20] LIU Y, ZHONG X, SHEN J, et al. Elevated serum TC and LDL-C levels in Alzheimer's disease and mild cognitive impairment: a meta-analysis study [J]. *Brain Res*, 2020, 1727: 146-154.
- [21] SOLOMONA, KAREHOLT I, NGANDUT, et al. Serum cholesterol changes after midlife and late-life cognition: twenty-one-year follow-up study [J]. *Neurology*, 2007, 68(10): 751-756.
- [22] MCFARLANE O, KEDZIORA-KORNATOWSKA K. Cholesterol and dementia: a long and complicated relationship [J]. *Curr Aging Sci*, 2020, 13(1): 42-51.
- [23] PETROVA M, KASIMOV M R, ZEFIROV A L. Brain cholesterol metabolism and its defects: linkage to neurodegenerative diseases and synaptic dysfunction [J]. *Acta Naturae*, 2016, 8(1): 58-73.

(收稿日期: 2021-03-12 修回日期: 2021-09-10)

(上接第 4192 页)

- to-head comparison of American College of Radiology thyroid imaging and reporting data system and American Thyroid Association ultrasound risk stratification systems [J]. *Oncologist*, 2020, 25(5): 398-403.
- [12] LI W, WANG Y, WEN J, et al. Diagnostic performance of American College of Radiology TI-RADS: a systematic review and meta-analysis [J]. *Am J Roentgenol*, 2021, 216(1): 38-47.
- [13] GAO L, XI X, JIANG Y, et al. Comparison among TIRADS (ACR TI-RADS and KWAK-TI-RADS) and 2015 ATA guidelines in the diagnostic efficiency of thyroid nodules [J]. *Endocrine*, 2019, 64(1): 90-96.
- [14] LAURIA P A, MADDALONI E, BRIGANTI S I, et al. Differences between ATA, AACE/ACE/AME and ACR TI-RADS ultrasound classifications performance in identifying cytological high-risk thyroid nodules [J]. *Eur J Endocrinol*, 2018, 178(6): 595-603.
- [15] WANG D, DU L Y, SUN J W, et al. Evaluation of thyroid nodules with coexistent Hashimoto's thyroiditis according to various ultrasound-based risk stratification systems A retrospective research [J]. *Eur J Radiol*, 2020, 131: 109059.
- [16] SHIN J H, BAEK J H, CHUNG J, et al. Ultrasonography diagnosis and imaging-based management of thyroid nodules: revised Korean Society of thyroid radiology consensus statement and recommendations [J]. *Korean J Radiol*, 2016, 17(3): 370-395.

(收稿日期: 2021-03-11 修回日期: 2021-09-15)