

CEA 在原发性肝癌中的诊断价值[J]. 检验医学与临床, 2017, 14(10): 1412-1414.

[9] 吕桂帅, 陈磊, 王红阳. 我国肝癌研究的现状与前景[J]. 生命科学, 2015, 27(3): 237-248.

[10] 曹卫刚. 肝细胞癌合并感染误诊为肝脓肿的临床分析[J/CD]. 中华实验和临床感染病杂志(电

子版), 2014, 8(3): 432-433.

[11] 梁家宏, 张秀刚, 古松钢, 等. B 超引导下穿刺置管引流治疗肝脓肿的临床效果观察及安全性分析[J]. 微创医学, 2020, 15(1): 97-99.

(收稿日期: 2021-03-11 修回日期: 2021-07-26)

· 短篇及病例报道 ·

doi:10.3969/j.issn.1671-8348.2021.24.039

网络首发 <https://kns.cnki.net/kcms/detail/50.1097.R.20211025.1129.020.html>(2021-10-25)

双节育器腹腔内异位至膀胱、小肠、乙状结肠 1 例报道及文献复习*

卢深涛¹, 代艳², 刘明博¹, 刘禄斌¹, 雷丽¹

(重庆市妇幼保健院: 1. 妇科盆底与肿瘤科; 2. 妇女保健科, 重庆 401120)

[关键词] 宫内节育器; 异位; 膀胱; 小肠; 乙状结肠

[中图法分类号] R713

[文献标识码] B

[文章编号] 1671-8348(2021)24-4317-04

宫内节育器(intrauterine device, IUD)是一种具有长效性和良好效果的避孕工具,是目前性价比最高的可逆避孕方法。IUD 异位是少见并发症之一,发生率约为 1/2 500^[1],因异位部位的不同,可引起不同程度的并发症。本文报道 1 例罕见的双 IUD 腹腔内异位至膀胱、小肠及乙状结肠病例,并结合国内外文献复习,探讨 IUD 异位的发生原因及诊治情况。

1 临床资料

患者女, 37 岁,因“反复腰部隐痛不适 1 月余”于 2019 年 11 月 5 日入院。平素月经规律,量中,无痛经,末次月经: 2019 年 10 月 27 日。既往体健, 2002 年和 2009 年妊娠足月分别行剖宫产 1 次,手术均顺利,此后进行过 3 次人工流产, 2015 年于当地医院放置宫内节育器,术后未定期随访。

入院前 1 个多月前患者无明显诱因出现腰部隐痛不适,以左侧为主,无畏寒、发热,无腹痛、腹泻,无尿频、尿急、尿痛等不适,大小便正常,到四川大学华西医院就诊行彩超检查提示:宫腔内未见确切节育器回声,宫底肌层内查见条状强回声,疑似宫内节育器位置异常,建议进一步治疗。患者之后到本院就诊,门诊以“宫内节育器异位”收治入院。妇科检查:外阴为已婚未产型;阴道有少量白色分泌物;宫颈光滑,无接触性出血,举摆痛阴性;宫体为前位,大小正常,无压痛;双侧附件区未扪及包块,左侧附件区轻微压痛,右侧附件区无压痛。入院诊断:宫内节育器异位。

入院后完善相关检查,血常规、凝血常规、肝功

能、肾功能、电解质、空腹血糖、免疫全套及胸片、心电图、泌尿系超声均未见异常。盆腔平片显示:盆腔见 2 个 V 型金属节育器影,分别位于盆腔两侧,右侧节育器中心距耻骨联合上缘约 2.4 cm,左侧节育器中心距耻骨联合上缘约 4.5 cm(图 1)。妇科三维超声显示:子宫前位,宫体大小、形态正常,肌层回声欠均质,子宫内膜隐约显示,厚约 0.25 cm,宫腔内见 3 个不连续的强回声区,长度分别约 0.18、0.34、0.25 cm,后方伴声影,左侧壁肌层内见长约 1.1 cm 异常回声区,突破浆膜层,突破段长约 0.4 cm。盆腔内未见明显游离无回声区(图 2)。彩色多普勒超声(CDFI)显示:子宫、双附件未见明显异常血流信号。三维超声示:宫腔显示不清,其内及肌层内见短条状强回声。

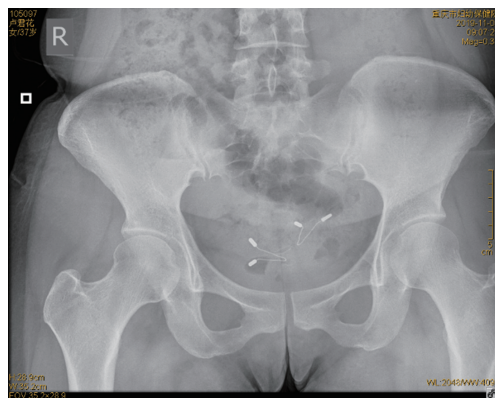


图 1 盆腔平片

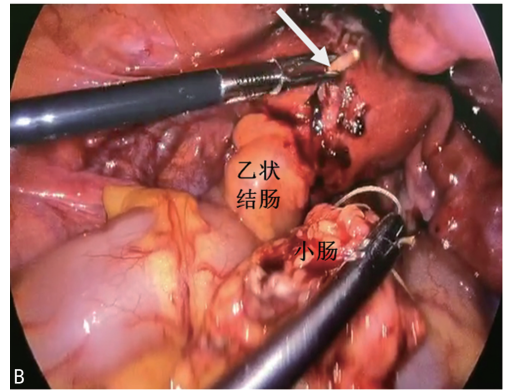
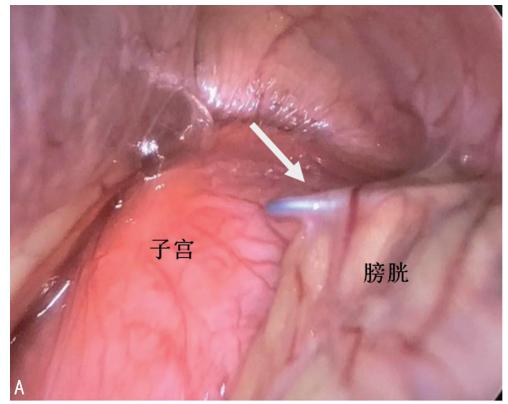
* 基金项目:重庆市渝中区基础研究与前沿探索项目(20200147);重庆市技术创新与应用示范项目(cstc2018jcsx-msyb0800)。 作者简介:

卢深涛(1986—),主治医师,硕士,主要从事女性盆底和妇科肿瘤方面的研究。△ 通信作者, E-mail: 330510139@qq.com。

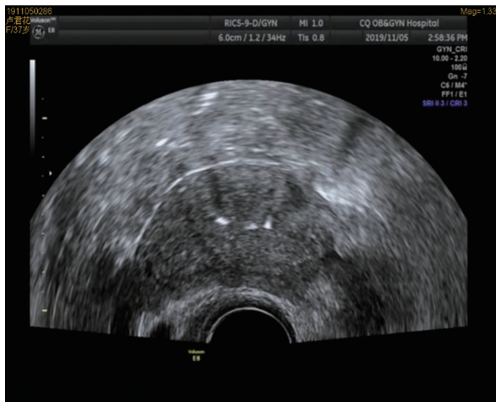

图 2 妇科三维超声检查图像

患者手术指征明确,术前 1 d 进行肠道准备后,于 2019 年 11 月 7 日在全身麻醉下行腹腔镜 IUD 异位取出术+膀胱修补术+小肠修补术+盆腔粘连及肠粘连松解术+宫腔镜宫颈粘连及宫腔粘连分离术+膀胱镜检查+盆腔引流术。腹腔镜见:大网膜与腹壁及子宫广泛粘连,子宫前位,大小正常,子宫右前壁与膀胱致密粘连,粘连处见 1 枚 V 型节育器移位于此,分离部分粘连后,发现 V 型节育器一臂穿入膀胱肌壁内,子宫底部与小肠、乙状结肠、大网膜致密粘连,分离部分粘连后见 1 枚 V 型节育器包裹于粘连组织内,一臂穿入小肠肠壁肌层内,一臂穿过子宫肌层位于乙状结肠肠壁肌层内(图 3)。宫腔镜见:宫颈管粘连,进入宫腔困难,遂在超声引导下进入宫腔,宫腔形态正常,宫底部轻度粘连,分离粘连,未见节育器(图 4)。手术方式:常规消毒铺巾,置保留尿管,超声刀分离大网膜与腹壁及子宫处粘连,分离子宫右前壁处移位节育器周围粘连,分离中节育器断裂,部分位于膀胱肌层内,完整游离出残留断臂,膀胱见大小约 3 cm×2 cm×2 cm 破口,予 3-0 薇乔线连续分两层缝合膀胱破口,术后膀胱镜检查双输尿管开口正常,膀胱美兰灌注未见明显液体流入腹腔,腹腔内未见另一节育器;遂行宫腔镜检查,宫腔内未见节育器,但超声定位提示节育器位于宫底部肌层内,再次转腹腔镜,分离乙状结肠、小肠与子宫部分粘连,小肠处粘连分离后可见节育器一臂,致小肠约 1 cm 破口,予 3-0 薇乔线分两层行小肠修补,活动此臂后见另一臂穿过子宫底部肌层位于乙状结肠肠壁肌层内,适当缓缓用力牵拉取出完整 V 型节育器 1 枚,乙状结肠与子宫表面粘连紧密,未继续分离,予“8”字缝合子宫肌层损伤处;冲洗盆腹腔,检查无出血后,盆腔放置橡皮引流管 1 根,放气去镜,关闭各穿刺点。术中出血 100 mL,术后节育器交家属保存。术后予留置胃管,胃肠减压 3 d,予头孢哌酮加强预防感染治疗,禁食 5 d,尿管保留 2 周,于术后 9 d 顺利康复出院,术后 2 周拔除尿管,无膀胱痿出现。



A:异位 V 型节育器一臂穿入膀胱肌层内;B:异位 V 型节育器一臂穿入小肠肠壁肌层内(分离小肠与子宫底部粘连后,显露节育器一臂),一臂穿过子宫肌层位于乙状结肠肠壁肌层内。

图 3 腹腔镜术中 2 枚异位节育器位置

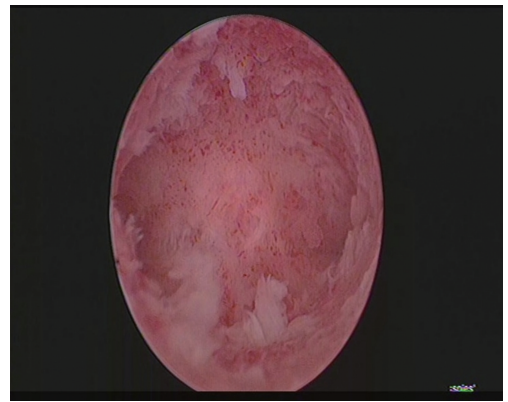


图 4 宫腔镜检查图像

2 讨论

IUD 在我国是一种被育龄期妇女广泛接受的避孕方式,子宫穿孔和 IUD 腹腔异位是主要严重并发症,可发生在术中或术后的任何时间,与 IUD 类型无关^[2]。大多数 IUD 异位患者可无症状,部分患者表现为不同程度的盆腔疼痛、感染、下腹包块、阴道不规则流血或异位至腹部器官所致的肠梗阻、坏死、血尿、排尿困难等相关症状^[3-6],甚至影响器官功能。根据既往 IUD 安放史、症状、体征和影像学检查,不难证实 IUD 异位的存在。IUD 异位发生的原因很多,目前主要有以下几种:(1)医源性子宫穿孔。一项大规模的研究^[7]发现,医生的熟练程度与子宫穿孔发生率相

关。放置 IUD 一般不需要超声引导,但当子宫位置异常(极度前倾或后屈)、子宫畸形或放置过程中阻力较大时,建议行超声引导,有助于降低医源性子宫穿孔的发生。(2)放置 IUD 的过程是有创性的,可能会对子宫造成损伤,导致 IUD 埋入子宫肌层,进而向肌层外侵蚀。(3)产后早期(分娩后 12 周内)、人工流产后放置 IUD 是公认的穿孔危险因素。由于雌激素水平下降而引起的子宫复旧和子宫壁变薄可能增加穿孔的风险^[8]。(4)IUD 的放置时间。绝经后子宫萎缩变小,若 IUD 未及时取出,容易导致嵌顿、穿孔及异位;另外,IUD 诱发子宫内膜炎及相关酶的表达,可加快子宫穿孔的发生^[9]。(5)自发子宫收缩、不自主膀胱收缩、肠蠕动等其他原因引起^[10]。

IUD 异位根据发生部位不同,主要分为 3 种^[11]:(1)宫腔内异位,IUD 位置发生变化,但仍在宫腔内,主要包埋于子宫内膜下或浅肌层;(2)部分异位,IUD 部分嵌顿于子宫深肌层,但未穿透浆膜层;(3)完全异位,IUD 完全穿透子宫肌层或异位至腹腔内。MARKOVITCH 等^[12]研究发现,52.7%的 IUD 异位在宫腔内,5.5%在子宫肌层内,41.8%在宫腔外。IUD 完全异位进入盆腔,首先容易被大网膜包裹,形成粘连,而在胃肠道的异位主要发生在乙状结肠(40.4%),其次是小肠(21.3%)和直肠(21.3%)。此外,还可异位至其他部位或器官,如:子宫直肠凹、膀胱、阑尾、附件,甚至胃、输尿管等^[13]。导致胃肠道穿孔、肠梗阻、瘘管、腹腔脓肿、腹膜炎、肾衰竭等严重并发症^[10,14-16]。本例中 IUD 异位部位为子宫外异位较常见部位,但 2 枚 IUD 同时异位至膀胱、乙状结肠及小肠 3 个部位,实属罕见,查阅国内外文献,均无相似报道。

通过本例报道,再次明确影像学检查在诊断 IUD 异位中的重要性,患者自主症状不明显,主要依靠超声和 X 线检查进行初步诊断。超声检查可以明确 IUD 是否在宫腔内,是一种快速、无创、安全有效的评估子宫状况和诊断 IUD 异位的方法,适合进行初步评估及 IUD 放置后随访,三维超声优于二维超声,尤其在判断 IUD 嵌顿深浅、是否穿孔及定位横臂方面,更有优势^[17]。若超声检查未发现宫腔内 IUD,则需行盆腔及腹部 X 线检查,进一步明确体内有无 IUD 及确定初步位置。超声、X 线联合诊断在特异度、诊断指数及成本-效果比等方面更具优势^[18]。CT 检查是鉴别腹腔内节育器并发症最有效的方法。虽然不能明确是否发生粘连,但可以发现粘连所致的肠梗阻、IUD 穿孔的邻近结构及严重程度、腹腔内脓肿等,有助于进一步判断病情,指导治疗^[11]。本例患者术前行三维超声及盆腹腔 X 线检查,基本明确 IUD 腹腔内异位,因本院当时无 CT 检查,考虑 CT 并非绝对需

要,故未进一步完善及留下影像学资料,最终手术明确诊断并进行治疗。

世界卫生组织(WHO)建议,无论异位 IUD 的类型和位置如何,确诊后应尽快取出,尤其对于完全异位穿出子宫的 IUD,早期诊断和治疗可以降低腹腔粘连对手术的影响。根据本例经验,笔者认为腹腔镜手术是首选探查方式,建议必要时联合宫腔镜检查,明确异位位置,具体总结如下:(1)对于宫腔内异位 IUD,因嵌顿位置不深,可于静脉麻醉状态下经阴道用取环钩取出,有条件的建议在超声引导下取出;对于经阴道取出失败或阻力大者,应及时改行宫腔镜取出。(2)对于部分异位 IUD,因已嵌顿于肌层内,建议直接行宫腔镜检查及直视下取出,本科室发明了一种专门用于宫腔镜直视下的取环钩,取得了良好的效果(专利号 ZL201220196637.9)。(3)对于完全异位 IUD,因 IUD 已部分或完全穿出子宫外,位置不明确,建议在腹腔镜+宫腔镜联合诊治下取出,首先行腹腔镜检查,若 IUD 穿出子宫部分少,或仅有一臂,可于腹腔镜监视下经宫腔镜取出,若 IUD 大部分位于子宫外,则直接腹腔镜下取出;若 IUD 完全异位于子宫外,因腹腔镜具有放大效果,视野清晰,探查方便,寻找异位 IUD 更具有优势。本例患者起初只见到 1 枚异位 IUD,经宫腔镜辅助及术中超声确认后,分离子宫底部致密粘连,才暴露出另外 1 枚异位至肠管的 IUD。如 IUD 异位进入膀胱、直肠或胃等部位,可辅助应用膀胱镜、直肠镜或胃镜等多种内窥镜联合诊治,达到微创治疗的目标^[10,19-20]。

另外,笔者认为腹腔镜手术能否顺利实施,还与术者的操作技巧及手术经验有关,MOSLEY 等^[21]针对腹腔内异位 IUD 的取出途径进行了对照研究,93.0%的病例首选腹腔镜手术,其中 22.5%的病例因为 IUD 粘连严重或累及周围脏器而中转开腹,总开腹手术率为 27.9%,而开腹病例中腹盆腔脏器穿孔占 57%。

总之,IUD 腹腔异位一经发现,应及时手术处理,首选腹腔镜或宫腔镜等内窥镜联合诊治,根据探查情况适时中转开腹;若术前即存在肠穿孔、坏死、腹盆腔脓肿等严重并发症时,则建议直接选择开腹手术。计划生育科医师应加强放置 IUD 手术规范培训,善于利用超声引导操作,尽量减少医源性子宫穿孔的发生。对放置 IUD 患者要加强随访宣传教育,以便及时发现异常情况,及时处理。

参考文献

- [1] 殷丽丽,杨清,王玉.宫内节育器类型及置器年限与女性生殖道感染关系研究[J].中国实用妇科

- 与产科杂志,2015,31(6):559-562.
- [2] CETINKAYA K,KUMTEPE Y. Minimally invasive approach to cases of lost intra-uterine device: a 7-year experience [J]. *Eur J Obstet Gynecol Reprod Biol*,2011,159(1):119-121.
- [3] TAKAHASHI H,PUTTLER K M,HONG C. Sigmoid colon penetration by an intrauterine device:a case report and literature review [J]. *Mil Med*,2014,179(1):e127-129.
- [4] ZHOU X X,YU M S,GU M L, et al. Sigmoid colon translocation of an intrauterine device misdiagnosed as a colonic polyp: a case report [J]. *Medicine (Baltimore)*,2018,97:e9840.
- [5] KALEEM A,ZAMAN BS,HASSAN A. Transmigration of an intrauterine device into sigmoid colon-surgical management:a case report [J]. *J Pak Med Assoc*,2018,68:1716-1718.
- [6] ZHANG P,WANG T. Extensive intravesical benign hyperplasia induced by an extravesical migrated intrauterine device: a case report [J]. *Medicine (Baltimore)* 2019,98:e15671.
- [7] HARRISON-WOOLRYCH M, ASHTON J, CO ULTER D. Uterine perforation on intrauterine device insertion:is the incidence higher than previously reported? [J]. *Contraception*, 2003,67:53-56.
- [8] BOYON C,GIRAUDET G,GUÉRIN DUMA SGENÊT B, et al. Diagnosis and management of uterine perforations after intrauterine device insertion;a report of 11 cases [J]. *Gynecol Obstet Fertil*,2013,41:314-321.
- [9] TUNCAY Y A,TUNCAY E,GUZIN K, et al. Transuterine migration as a complication of intrauterine contraceptive devices; six case reports [J]. *Eur J Contracept Reprod Health Care*,2004,9:194-200.
- [10] 韩肖燕,林青. 宫内节育器胃异位一例及文献复习 [J]. *中华妇产科杂志*,2016,51(9):698-700.
- [11] BOORTZ H E,MARGOLIS D J,RAGAVENDRA N, et al. Migration of intrauterine devices; radiologic findings and implications for patient care [J]. *Radiographics*, 2012, 32: 335-352.
- [12] MARKOVITCH O, KLEIN Z, GIDONI Y, et al. Extruterine mislocated IUD: is surgical removal mandatory? [J]. *Contraception*, 2002, 66:105-108.
- [13] WEERASEKERA A,WIJESINGHE P,NUGA DUWA N. Sigmoid colocolic fistula caused by intrauterine device migration;a case report [J]. *J Med Case Rep*,2014,8:81.
- [14] 徐正水,程华,应家祺,等. 宫内节育器致绞窄性肠梗阻 1 例报道 [J]. *重庆医科大学学报*,2016,41(3):323-324.
- [15] HUANG X,ZHONG R,ZENG L, et al. Chronic nodules of sigmoid perforation caused by incarcerated intrauterine contraception device [J]. *Medicine (Baltimore)* 2019,98:e14117.
- [16] LI X,LI H,LI C, et al. Migration of an intrauterine device causing severe hydronephrosis progressing to renal failure: a case report [J]. *Medicine (Baltimore)* 2019,98:e13872.
- [17] GOLDSTUCK ND,WILDEMEERSCH D. Role of uterine forces in intrauterine device embedment, perforation, and expulsion [J]. *Int J Womens Health*,2014,6:735-744.
- [18] ZHONG L P,HUANG L L,ZOU Y, et al. Comparison of ultrasound plus radiography versus computed tomography in the diagnosis of ectopic intrauterine devices [J]. *Zhonghua Yi Xue Za Zhi*,2012,92:5-8.
- [19] ALSAHAF M A,BSEISO B F,MOMEN S A. Endoscopic removal of an incidentally discovered intrauterine contraceptive device eroding into the rectum [J]. *BMJ Case Rep*, 2019, 12(9):e231410.
- [20] VAHDAT M,GORGINZADEH M,MOUSAVI A S, et al. Cystoscopic removal of a migrated intrauterine device to the bladder: a case report [J]. *Contracept Reprod Med*,2019,4:7.
- [21] MOSLEY F R,SHAHI N,KURER M A. Elective surgical removal of migrated intrauterine contraceptive devices from within the peritoneal cavity: a comparison between open and laparoscopic removal [J]. *JSLs*, 2012, 16(2): 236-241.