

论著·临床研究

doi:10.3969/j.issn.1671-8348.2022.03.025

网络首发 [https://kns.cnki.net/kcms/detail/50.1097.R.20211209.1855.008.html\(2021-12-12\)](https://kns.cnki.net/kcms/detail/50.1097.R.20211209.1855.008.html(2021-12-12))

87 例早孕期绒毛膜隆起的超声特征和妊娠结局分析

林建树,邓远琼[△]

(上海市嘉定区妇幼保健院影像科 201899)

[摘要] **目的** 探讨早孕期绒毛膜隆起对妊娠结局的影响。**方法** 回顾性分析在该院进行早孕期超声检查的孕妇 43 136 例,其中绒毛膜隆起病例 87 例,纳入绒毛膜隆起组,其余早孕期孕妇,剔除多胎妊娠和辅助生殖妊娠,抽取 650 例纳入对照组。分析比较两组孕妇超声图像,对比两组孕妇早孕停育率与后续妊娠结局;将绒毛膜隆起组以病灶直径小于 10 mm 和大于或等于 10 mm 为标准分组,比较两组病例的妊娠结局。**结果** 绒毛膜隆起发生率为 0.20%。87 例绒毛膜隆起病例,早孕期停育 17 例(19.50%),46 例绒毛膜隆起继续妊娠后自然流产 5 例,占 10.87%,与对照组比较差异均有统计学意义($P < 0.05$);绒毛膜隆起组的胎儿畸形发生率与对照组相比较,差异无统计学意义($P > 0.05$);绒毛膜隆起病灶的大小与早孕期停育和后续妊娠结局无相关性,差异均无统计学意义($P > 0.05$)。**结论** 绒毛膜隆起的发生率极低,可能是妊娠流产的危险因素,超声检查为绒毛膜隆起的诊断提供了重要的影像学依据。

[关键词] 早孕;超声检查;绒毛膜隆起;妊娠结局**[中图分类号]** R714.15**[文献标识码]** A**[文章编号]** 1671-8348(2022)03-0475-04

Analysis of the ultrasonic characteristics and pregnancy outcomes of 87 cases of chorionic bumps in early pregnancy

LIN Jianshu, DENG Yuanqiong[△]

(Department of Medical Imaging, Shanghai Jiading Maternal and Child Health Hospita, Shanghai 201899, China)

[Abstract] **Objective** To investigate the effect of chorionic bump in early pregnancy on pregnancy outcome. **Methods** A total of 43136 pregnant women who underwent ultrasound examination during early pregnancy in a hospital were included in the retrospective analysis, including 87 cases of chorionic bump divided into the chorionic bump group. A total of 650 pregnant women in the remaining early pregnancy cases were randomly selected and divided into the early pregnancy control group after excluding multiple pregnancy and assisted reproductive pregnancy. The ultrasonic images of the two groups were analyzed to compare the difference of the early pregnancy termination rate and subsequent pregnancy outcome between the two groups. According to the diameter of the focus, the chorionic bump group was divided into two groups: < 10 mm group and ≥ 10 mm group. The pregnancy outcomes of the two groups were compared. **Results** The incidence of chorionic bump in the early pregnant women was about 0.20%. There were 87 cases of chorionic bump, and 17 cases had early pregnancy termination (19.54%). There were 46 cases of chorionic bump continuing pregnancy, and five cases had subsequent spontaneous abortion (10.87%). Compared with those of the control group in early pregnancy, the above differences were statistically significant ($P < 0.05$). There was no significant difference in the incidence of fetal malformation between the chorionic bump group and the early pregnancy control group ($P > 0.05$). There were no correlation between the size of the chorionic bump focus and the termination of early pregnancy/subsequent pregnancy outcome. The differences were not statistically significant ($P > 0.05$). **Conclusion** The incidence of the chorionic bump is extremely low, which may be a risk factor for the pregnancy miscarriage. The ultrasonography provides important imaging evidence for the diagnosis of chorionic bump.

[Key words] early pregnancy; ultrasonography; chorionic bump; pregnancy outcome

绒毛膜是由滋养层和胚外中胚层组成,是构成胎盘的主要结构,胎儿可以通过绒毛膜与母体进行物质交换,以保证胎儿的正常发育。绒毛膜隆起是早孕期特殊且罕见的妊娠囊异常状态。其表现为“妊娠早期绒毛膜蜕膜面向妊娠囊内不规则的凸起”,HARRIS等^[1]首先描述了绒毛膜隆起的超声表现。本研究回顾性分析本院2016年6月至2019年7月发现的87例绒毛膜隆起病例,总结分析超声图像表现与临床结局。

1 资料与方法

1.1 一般资料

回顾性分析2016年6月至2019年7月在本院进行早孕期超声检查的孕妇43 136例。经系统检索,共发现绒毛膜隆起病例87例,孕妇年龄21~40岁,平均(30.5±5.3)岁,孕龄30~87 d,平均(40.0±11.6)d,均单胎,纳入绒毛膜隆起组;其余早孕期孕妇中随机抽取650例,排除多胎妊娠与辅助生殖妊娠,孕妇年龄18~41岁,平均(29.1±5.0)岁,孕龄37~93 d,平均(50.0±13.1)d,纳入对照组。

1.2 方法

采用GE E8、GE S8彩色多普勒超声诊断仪,采用经腹部超声(探头型号C1-5-D,探头头频率1~5 MHz)和(或)经阴道超声(探头型号IC5-9-D,探头频率4~9 MHz),以及采用ALOKA α6彩色多普勒超声诊断仪,采用经腹部超声(探头型号UST-9123,探头频率2~6 MHz)和(或)经阴道超声(探头型号UST-5413,探头频率2~10 MHz)。孕妇体位为膀胱截石位,观察孕子宫、双侧附件及盆腔。记录孕妊娠囊大小与形态,卵黄囊大小与形态,胚芽大小及有无心管搏动。孕妇有绒毛膜隆起病例,记录绒毛膜隆起的大小、形态、数目、回声强度、血供情况;并计算绒毛膜隆起孕妇的3条径线平均值,以隆起直径小于10 mm和大于或等于10 mm为标准分为2组。随访

各组孕妇妊娠过程中超声检查情况与临床结局。

1.3 统计学处理

采用SPSS17.0统计学软件包对数据进行统计分析,计数资料以例或率表示,组间比较运用 χ^2 检验,以 $P<0.05$ 为差异有统计学意义。

2 结果

2.1 87例绒毛膜隆起病例的超声图像特点

43 136例早孕期超声检查孕妇共检查出绒毛膜隆起病例87例,检出率为0.20%(87/43 136),均为单胎妊娠,最早发现于停经30 d,最晚发现于停经87 d。86例患者为1处绒毛膜隆起,1例患者为2处绒毛膜隆起(图1)。绒毛膜隆起在超声表现上是底蜕膜面绒毛膜向妊娠囊内不规则的凸起。内部回声呈多样性,可呈无回声、低回声、等回声、高回声和外高内低回声(图2)。彩色多普勒超声检查不能显示绒毛膜隆起的内部血流信号。87例绒毛膜隆起,按回声强度分组,高回声45例,占51.72%(45/87),外高内低回声28例,占32.18%(28/87),低回声9例,占10.34%(9/87),无回声5例,占5.75%(5/87)。87例绒毛膜隆起按病灶的直径大小分组,直径小于10 mm有26例,占29.89%(26/87),直径大于或等于10 mm有61例,占70.10%(61/87)。

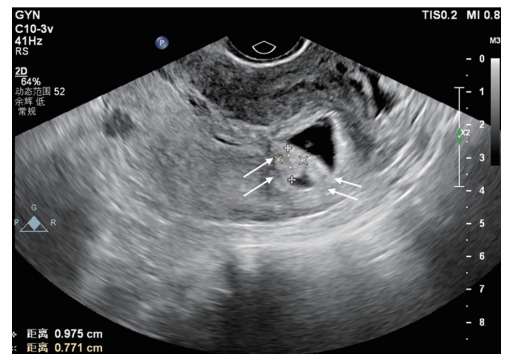
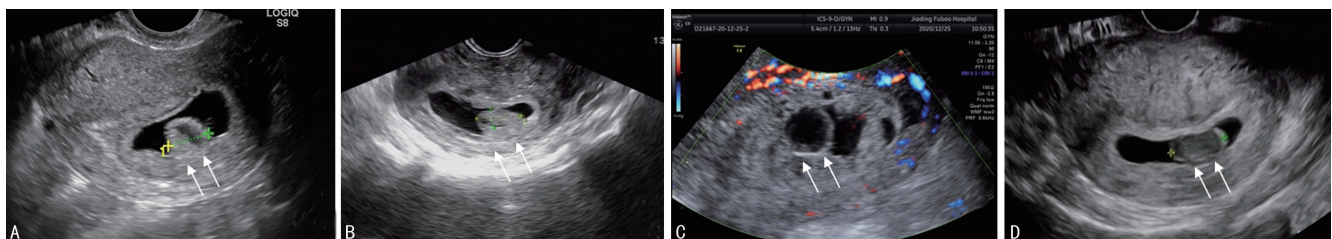


图1 孕囊内两处绒毛膜隆起(呈类圆形、高回声,箭头所指)



A:隆起呈外高内低回声;B:隆起呈高回声;C:隆起呈无回声,不显示血流信号;D:隆起呈低回声。

图2 典型绒毛膜隆起超声图像(箭头所指)

2.2 两组孕妇妊娠结局比较

87例绒毛膜隆起孕妇中,早期胎停育17例(19.54%),70例胚胎存活孕妇有24例选择早期人工流产,46例继续妊娠孕妇(胚芽有心管搏动,孕囊及卵黄囊大小正常)后续自然流产5例,占10.87%(5/46),继续妊娠病例未发现明显胎儿结构畸形,活产41

例,占89.13%(41/46)。对照组650例孕妇中早期胎停育33例(5.08%),617例胚胎存活孕妇有257例选择早期人工流产;360例继续妊娠孕妇后续自然流产11例(3.06%),继续妊娠孕妇发现胎儿畸形5例(1.39%),其中4例引产终止妊娠,活产345例(95.8%)。绒毛膜隆起组与对照组的早孕胚胎停育

发生率比较,差异有统计学意义($\chi^2 = 20.113, P < 0.05$);绒毛膜隆起组胚胎存活继续妊娠与对照组后续自然流产发生率比较,差异有统计学意义($\chi^2 = 5.777, P < 0.05$);绒毛膜隆起组胚胎存活继续妊娠与对照组胎儿畸形发生率比较,差异无统计学意义($\chi^2 = 0.638, P > 0.05$)。

2.3 绒毛膜隆起病灶直径大小与妊娠结局的关系

绒毛膜隆起病灶直径小于10 mm组共26例,其中早孕期胚胎停育5例,占19.23%(5/26),计划生育人工流产2例,19例后续妊娠自然流产2例,占10.53%(2/19),活产17例。直径大于或等于10 mm组共61例,其中早孕期胚胎停育12例,占19.67%(12/61),人工流产22例,27例后续妊娠中自然流产3例,占11.11%(3/27),活产24例。经统计分析,两组绒毛膜隆起孕妇早孕期胚胎停育率及继续妊娠后续自然流产率比较,差异均无统计学意义($\chi^2 = 0.032, 0.003, P > 0.05$)。

3 讨论

3.1 绒毛膜隆起是早孕期少见的妊娠囊异常状态

国内文献报道的发生率为0.10%~0.18%^[1-3],本研究中绒毛膜隆起的发生率为0.20%,与其相符。绒毛膜隆起的确切病因和发病机制尚未明确,HARRIS等^[1]推测,绒毛膜隆起是起源于动脉的血肿,其认为早期的胎盘可能有出血趋势,血肿可能来源于发育中的绒毛膜板或绒毛膜间隙,血肿向妊娠囊内凸起而形成绒毛膜隆起。SANA等^[4]认为,绒毛膜隆起是由于早孕期胎盘胎界面的出血不能渗透出滋养层外,出血在有限的空间内向阻力较小的地方扩展,随着出血的增多而向妊娠囊凸起形成绒毛膜隆起。绒毛膜隆起的典型超声表现是底蜕膜面绒毛膜向妊娠囊的不规则凸起,单发多见,回声强度呈多样性,无特征性表现,可为高回声、外高内低回声、等回声、低回声和无回声。国内外文献报道外高内低回声的发生率最高^[2-4],而本研究显示高回声病灶的发生率最高,占51.72%(45/87),可能因为不同超声医师对病灶的认识和描述存在偏差所致。典型的绒毛膜隆起病灶的形态多呈圆形或椭圆形,形态规则,边界清晰,彩色多普勒超声不显示血流信号^[5-7]。

3.2 绒毛膜隆起的特异性强,诊断并不复杂

主要与以下几种病灶相鉴别。(1)绒毛下血肿:主要鉴别要点是血肿的出血部位和二者形态的差异。绒毛膜下血肿多位于子宫壁与绒毛之间,是绒毛膜板与底蜕膜分离之后出血形成血肿。绒毛膜下血肿的形态多呈新月形和三角形,血肿几乎平行于妊娠囊,没有向孕囊凸起的趋势,妊娠囊结构没有明显的变形,而绒毛膜隆起多向孕囊内凸起。(2)早孕期胚胎停止发育胚芽:停止发育的胚芽超声表现为低回声,形态不规则,可表现为漂浮在妊娠囊中,位置可有改变^[8]。停止发育的胚芽与绒毛膜没有相关性,而绒毛

膜隆起与绒毛膜相连,是底蜕膜绒毛膜凸向妊娠囊,位置固定。(3)卵黄囊:卵黄囊呈球形,中央为无回声,透声好,卵黄囊位于妊娠囊内,二者有较明显的分界,而绒毛膜隆起与绒毛膜相连^[9]。

3.3 绒毛膜隆起与妊娠结局的关系尚不明确

ARLEO等^[10]研究显示,绒毛膜隆起病例总活产率为65.0%,而在胚芽有心管搏动,孕囊与卵黄囊大小正常的病例中活产率为83.0%,提示绒毛膜隆起与妊娠结局不一定有关系。SANA等^[4]研究显示,合并绒毛膜隆起的胚胎的活产率约62.0%,流产率是正常妊娠组的两倍,提示绒毛膜隆起病例的流产风险增加。本研究中,87例合并绒毛膜隆起的胚胎早期停育17例,占19.54%(17/87),46例继续妊娠病例(胚芽有心管搏动,孕囊及卵黄囊大小正常)后续自然流产5例,活产41例,活产率89.13%(41/46),继续妊娠病例未发现明显胎儿结构畸形。本研究中,绒毛膜隆起组病例早孕期胚胎停育发生率与后续妊娠病例的自然流产率均高于早孕对照组,差异有统计学意义($P < 0.05$)。提示绒毛膜隆起可能是妊娠流产的危险因素。

国内学者对绒毛膜隆起病灶大小的研究显示,绒毛膜隆起的大小与胚胎发育、妊娠结局无直接关系^[11-13]。本研究中,对87例病灶的平均直径进行统计分析,结果显示,绒毛膜隆起病灶的直径大小与妊娠结局无相关性($P > 0.05$)。目前尚少有文献证实绒毛膜隆起与胎儿畸形有相关性,本研究中绒毛膜隆起组病例未发现明显的胎儿畸形,与对照组胎儿畸形发生率比较差异无统计学意义($P > 0.05$)。文献^[14-15]通过对2例分别合并葡萄胎和18-三体的绒毛膜隆起病例的分析,认为绒毛膜隆起显著增加了染色体异常的可能性,从而推测绒毛膜隆起与非整倍体或有关。

综上所述,绒毛膜隆起的发生率极低,可能是妊娠流产的危险因素。超声检查为绒毛膜隆起的诊断提供重要影像学信息,并可为临床咨询提供重要的影像学依据。

参考文献

- [1] HARRIS R D, COUTO C, KARPOVSKY C, et al. The chorionic bump: a first-trimester pregnancy sonographic finding associated with a guarded prognosis[J]. J Ultrasound Med, 2006, 25(6):757-763.
- [2] 姚霞飞, 赵夏. 早孕伴绒毛膜隆起征的超声表现及妊娠结局观察[J]. 中国实用医药, 2017, 12(26):77-78.
- [3] 陈秀娟, 曾学焱, 梁小勤, 等. 早孕期绒毛膜隆起的超声表现及临床意义[J]. 临床超声医学杂志,

- 2019,21(8):623-625.
- [4] SANA Y, APPIAH A, DAVISON A, et al. Clinical significance of first-trimester chorionic bumps: a matched case-control study [J]. *Ultrasound Obstet Gynecol*, 2013, 42(5):585-589.
- [5] 张静. 妊娠早期合并绒毛膜隆起的超声特点及妊娠结局分析[J]. *中国妇幼保健*, 2021, 36(2):285-287.
- [6] TAN S, IPEK A, SIVASLIOGLU A A, et al. The chorionic bump: Radiologic and pathologic correlation[J]. *J Clin Ultrasound*, 2011, 39(1):35-37.
- [7] YOUNESI L, SHAHNAZARI R. Chorionic bump in first-trimester sonography[J]. *J Med Ultrasound*, 2017, 25(4):221-226.
- [8] 陈飞. 经阴道超声诊断宫内胚胎停止发育的声像图特点及应用价值[J]. *现代中西医结合杂志*, 2008, 17(28):4465-4466.
- [9] 全蕊, 卢丽娟, 雷俊华. 早孕期经阴道超声检查观察卵黄囊大小及形态变化的临床价值[J]. *成都医学院学报*, 2015, 10(2):236-238.
- [10] ARLEO E K, TROIANO R N. Chorionic bump on first-trimester sonography [J]. *J Ultrasound Med*, 2015, 34(1):137-142.
- [11] 胡燕, 陈群馨, 钟昆清. 探讨绒毛膜隆起征在早孕超声诊断中的价值[J]. *现代医用影像学*, 2018, 27(1):56-58.
- [12] 乔敏霞, 王君, 关三丽, 等. 早期妊娠绒毛膜隆起的妊娠结局及临床转归[J]. *中国妇幼健康研究*, 2021, 32(1):102-106.
- [13] 王宇, 张美恋, 刘敏, 等. 早孕期绒毛膜隆起的超声特征及临床意义[J]. *医学理论与实践*, 2020, 33(24):4179-4180.
- [14] WAX J R, BLASZYK H, JONES M, et al. The chorionic bump: Etiologic insights from two pathologic pregnancies[J]. *J Clin Ultrasound*, 2016, 44(7):452-454.
- [15] WAX J R, CARTIN A, LITTON C, et al. First-trimester chorionic bump: association with fetal aneuploidy in a high-risk population[J]. *J Clin Ultrasound*, 2017, 45(1):3-7.

(收稿日期:2021-06-18 修回日期:2021-09-08)

(上接第 474 页)

- [J]. *中国医药导报*, 2008, 5(35):123.
- [8] 姚晓玲. 交锁双胎并膀胱破裂 1 例[J]. *中国误诊学杂志*, 2008, 8(28):6825.
- [9] 陈红梅, 唐晓蔚. 足月双胎分娩时胎头交锁 1 例[J]. *基层医学论坛*, 2009, 12(4):152, 155.
- [10] BORAH T, DAS A. Locked twins: a rarity[J]. *Ann Med Health Sci Res*, 2012, 2(2):204-205.
- [11] KERBAGE Y, COULON C, SUBTIL D, et al. Locked twins: successful vaginal delivery of both twins after Zavanelli manoeuvre of Twin B[J]. *Eur J Obstet Gynecol Reprod Biol*, 2016, 207:236-237.
- [12] REZAIE-KEIKHAIE K. Successful vaginal delivery in locked twins: a case report[J]. *Iran J Nurs Midwifery Res*, 2019, 24(2):156-157.
- [13] FESSEHAYE A, ABUBEKER F A, DABA M. Locked twins-remote from term: a case report [J]. *J Med Case Rep*, 2021, 15(1):115.
- [14] 刘兴会, 贺晶, 漆洪波. 助产[M]. 北京:人民卫生出版社, 2018:163-164.
- [15] 李淑玉, 黄道恒. 双胎胎头交锁 3 例分析[J]. *中国实用妇科与产科杂志*, 1993, 9(2):96.
- [16] 中华医学会围产医学分会胎儿医学学组, 中华医学会妇产科学分会产科学组. 双胎妊娠临床处理指南(2020 年更新). *中国产前诊断杂志*, 2021, 13(1):51-63.
- [17] 齐嫣婷, 周琼洁, 沈婕, 等. 双胎妊娠孕期规范化诊疗和管理对围产儿预后影响研究[J]. *中国实用妇科与产科杂志*, 2017, 33(6):590-594.
- [18] 祁素婷, 马卫民. 双胎分娩并发胎头交锁 1 例[J]. *菏泽医学专科学校学报*, 1995, 7(4):58.
- [19] 罗艺洪, 刘慧妹. 双胎妊娠阴道分娩的管理[J/CD]. *中华产科急救电子杂志*, 2018, 7(3):162-165.

(收稿日期:2021-05-16 修回日期:2021-10-11)