

## 论著·临床研究

doi:10.3969/j.issn.1671-8348.2022.04.021

网络首发 [https://kns.cnki.net/kcms/detail/50.1097.R.20211229.2150.014.html\(2021-12-30\)](https://kns.cnki.net/kcms/detail/50.1097.R.20211229.2150.014.html(2021-12-30))

## 股骨粗隆间骨折 PFNA 术中改良克氏针固定的应用分析\*

郭金伟, 杨川<sup>△</sup>, 杨博文, 申洪全, 孙贝, 张孝华

(重庆市江津区中心医院骨二科 402260)

**[摘要]** **目的** 回顾性分析改良克氏针固定在侧卧位下行股骨近端防旋髓内钉(PFNA)治疗 Evans-Jensen IV型股骨粗隆间骨折的临床疗效。**方法** 选取该院2018年12月至2019年12月收治的68例 Evans-Jensen IV型股骨粗隆间骨折患者,均采用PFNA治疗。根据采用的不同手术方法进行分组,常规组34例不使用克氏针固定,试验组34例使用改良克氏针固定。比较分析两组患者手术时间、术中出血量、术中透视次数、术后并发症、骨折愈合时间、术后12个月髋关节功能评分。**结果** 两组术后并发症发生率、骨折愈合时间及髋关节功能 Harris 评分比较,差异均无统计学意义( $P>0.05$ )。与常规组比较,试验组手术时间[(73.26±7.78) min vs. (77.88±6.35) min]缩短,术中出血量[(52.63±8.68) mL vs. (72.61±12.63) mL]、术中透视次数[(9.74±1.58)次 vs. (11.94±2.59)次]减少,差异均有统计学意义( $P<0.05$ )。**结论** 股骨粗隆间骨折 PFNA 术中,采用手法复位后克氏针固定骨折断端的方法可有效缩短手术时间,减少术中出血,减少术中透视。

**[关键词]** 股骨粗隆间骨折;克氏针;股骨近端防旋髓内钉;侧卧位**[中图分类号]** R687.3**[文献标识码]** A**[文章编号]** 1671-8348(2022)04-0650-04

## Application of modified Kirschner wire fixation in PFNA for intertrochanteric femoral fractures\*

GUO Jinwei, YANG Chuan<sup>△</sup>, YANG Bowen, SHEN Hongquan, SUN Bei, ZHANG Xiaohua

(The Second Department of Orthopedics, Central Hospital of Jiangjin

District, Chongqing 402260, China)

**[Abstract]** **Objective** To retrospectively analyze the clinical efficacy of modified Kirschner wire fixation in the lateral position with proximal femoral anti-rotation intramedullary nailing (PFNA) in the treatment of Evans-Jensen type IV femoral intertrochanteric fractures. **Methods** A total of 68 patients with Evans-Jensen type IV femoral intertrochanteric fractures admitted to this hospital from December 2018 to December 2019 were selected and treated with PFNA. The patients were grouped according to the different surgical methods used, 34 cases in the conventional group were fixed without the use of Kirschner wire, and 34 cases in the experimental group were fixed with modified Kirschner wire. The operative time, intraoperative blood loss, number of intraoperative fluoroscopies, postoperative complications, fracture healing time and evaluation of the hip function at 12 months after surgery were compared and analyzed between the two groups. **Results** There was no statistically significant difference in the incidence of postoperative complications, fracture healing time and Harris score of hip function between the two groups ( $P>0.05$ ). Compared with the conventional group, the experimental group had shorter operative time [(73.26±7.78) min vs. (77.88±6.35) min], less intraoperative blood loss [(52.63±8.68) mL vs. (72.61±12.63) mL] and fewer intraoperative fluoroscopies [(9.74±1.58) times vs. (11.94±2.59) times], and there were statistically significant differences ( $P<0.05$ ). **Conclusion** In PFNA of femoral intertrochanteric fracture, the method of fixing the broken end of the fracture with Kirschner wire after manual repositioning can effectively shorten the operative time, reduce the intraoperative bleeding and intraoperative fluoroscopy.

**[Key words]** intertrochanteric fracture of femur; Kirschner wire; proximal femoral nail anti-rotation; lateral position

\* 基金项目:重庆市科卫联合医学科研项目(2022MSXM127)。

作者简介:郭金伟(1985-),副主任医师,在读博士研究生,主要从事创伤

骨科及脊柱微创研究。<sup>△</sup> 通信作者, E-mail:23679899@qq.com。

随着老龄化社会的到来,骨质疏松人群增多,股骨粗隆间骨折发病率逐年上升。有研究报道,股骨粗隆间骨折发生率约占全身骨折的4%,约占髋部骨折的36%<sup>[1]</sup>。保守治疗并发症较多,在排除绝对手术禁忌下多建议手术治疗,股骨近端防旋髓内钉(proximal femoral nail antirotation, PFNA)因手术时间短、术后并发症少、骨折愈合率高等优点,被广泛应用于此类骨折<sup>[2]</sup>。如果术中骨折未得到良好复位,可能影响手术效果,Evans-Jensen IV型骨折因不稳定,往往需行辅助措施甚至行骨折断端切开,尤其在无牵引床的情况下,手术损伤大,对高龄且合并内科疾病的患者造成极大的围手术期风险。为了评价改良克氏针临时固定在侧卧位下行PFNA治疗Evans-Jensen IV型股骨粗隆间骨折的临床效果,本研究选择本院2018年12月至2019年12月收治的68例Evans-Jensen IV型股骨粗隆间骨折患者开展对照研究,现将研究结果报道如下。

1 资料与方法

1.1 一般资料

纳入标准:(1)影像学符合诊断Evans-Jensen IV型股骨粗隆间骨折;(2)需行PFNA内固定术治疗;(3)年龄≥65岁的患者。排除标准:(1)有严重基础内科疾病无法接受手术治疗者;(2)原发性及转移性骨肿瘤引起的病理性骨折者;(3)交流障碍、依从性差或患有精神疾病者;(4)正在参加其他临床研究。本研究为回顾性研究,通过本院伦理委员会审批,所有患者及家属被告知手术方法的优缺点及风险性后,签署知情同意书。最终纳入68例患者,根据采用的不同手术方法进行分组。常规组不使用克氏针固定,共34例,女19例,男15例;年龄66~89岁,平均(76.2±6.2)岁;受伤原因:意外摔倒30例,交通事故4例。试验组采取改良克氏针固定,共34例,女23例,男11例;年龄65~84岁,平均(75.2±6.0)岁;受伤原因:意外摔倒32例,交通事故2例。两组患者的性别、年龄、受伤因素等基本资料比较,差异均无统计学意义( $P>0.05$ ),具有可比性,见表1。

表1 两组患者术前一般资料比较

一般资料	性别比 (男/女, n/n)	年龄 ( $\bar{x} \pm s$ , 岁)	受伤原因(n)	
			摔倒	交通事故
常规组	15/19	76.2±6.2	30	4
试验组	11/23	75.2±6.0	32	2
$t/\chi^2$	0.091	0.711	0.183	
P	0.325	0.479	0.397	

1.2 方法

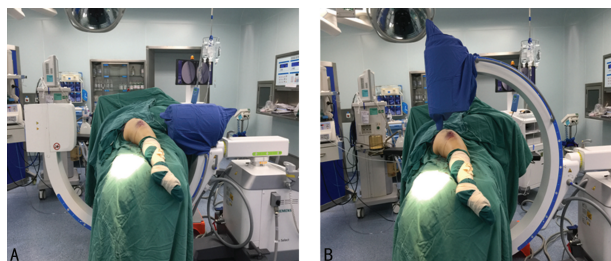
1.2.1 手术方法

两组患者入院后均及时完善血常规、C反应蛋白、红细胞沉降率、肝肾功能、电解质、术前五项、血凝分析、心肌标志物及B型钠尿肽(BNP)检测,心脏彩超和双下

肢血管彩超检查,以及胸部正侧位片、心电图、骨盆及患肢包髌正侧位片、髌部CT+三维重建检查。

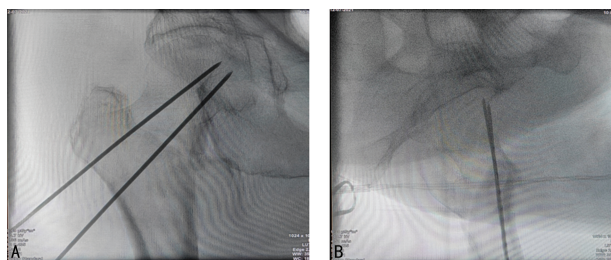
常规组患者采用神经阻滞+非插管喉罩全身麻醉或腰硬联合麻醉,麻醉成功后,患者取健侧卧位,健肢屈髋、屈膝60°,患肢下方垫软垫,用侧卧位固定架固定体位(图1),消毒至患肢踝关节上方,铺无菌巾,使用无菌单包扎患肢小腿,通过手法牵引行外展外旋再逐渐内收内旋,C型臂透视调整骨折端至复位满意,在大粗隆近端约5cm处行长约4cm的切口,逐层切开组织,使用指尖触摸大转子顶点后,C型臂定位下在大转子顶点偏内侧前中1/3处置入导针,C型臂X射线机透视见位置合适,顺导针方向开口,用电钻充分扩髓,插入主钉。C型臂X射线机透视确认主钉深度满意后,用导针顺侧方瞄准器钻入股骨髓,确认位置及深度合适后,沿导针置入合适的螺旋刀片,并锁紧刀片,最后置入远端螺钉,并拧入主钉帽,冲洗术口,缝合各层至皮肤。

试验组患者在手法复位后使用克氏针临时固定,改良克氏针固定位置,于股骨大粗隆下外侧贴股骨前方皮质经股骨髓方向置入。神经阻滞+非插管喉罩全身麻醉或腰硬联合麻醉,麻醉成功后,患者取健侧卧位,健肢屈髋、屈膝60°,患肢下方垫软垫,用侧卧位固定架固定体位,消毒至患肢踝关节上方,铺无菌巾,使用无菌单包扎患肢小腿,通过手法牵引行外展外旋再逐渐内收内旋,C型臂透视调整骨折端至复位满意,于股骨大粗隆下外侧贴股骨前方皮质经股骨髓方向置入2枚2.0mm克氏针临时固定骨折断端,正位透视两枚克氏针均通过骨折线经股骨髓置入股骨头中(图2A),侧位透视两枚克氏针均通过骨折线经股骨髓置入股骨头前方(图2B),在大粗隆近端约5cm处行长约4cm的切口,逐层切开组织,使用指尖触摸大转子顶点后,C型臂定位下在大转子顶点偏内侧前中1/3处置入导针,C型臂X射线机透视见位置合适,顺导针方向开口,用电钻充分扩髓,插入主钉。如在置入主钉时有阻挡,可拔出阻挡克氏针,C型臂X射线机透视确认主钉深度满意后(图3A、B),用导针顺侧方瞄准器钻入股骨髓,确认位置及深度合适后,沿导针置入合适的螺旋刀片,并锁紧刀片,拔除所有的临时固定克氏针,最后置入远端螺钉,并拧入主钉帽,冲洗术口,缝合各层至皮肤。术后回病房后行床旁X线片检查(图4A、B)。



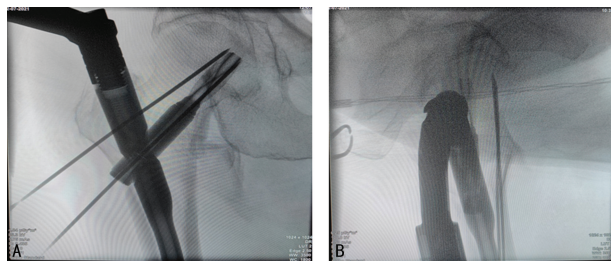
A:侧卧位正位透视,B:侧卧位侧位透视。

图1 侧卧位下正侧位透视图



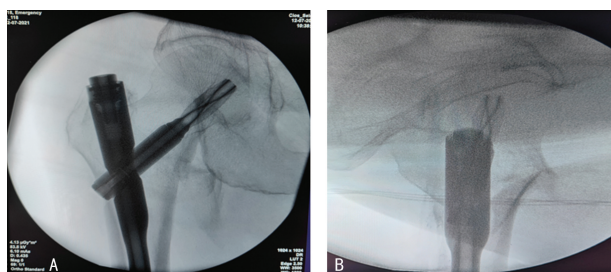
A:克氏针临时固定正位透视;B:克氏针临时固定侧位透视。

图2 手法复位后改良克氏针临时固定术中透视片



A:克氏针临时固定下PFNA置入正位透视,B:克氏针临时固定下PFNA置入侧位透视。

图3 改良克氏针临时固定下PFNA置入术中透视片



A:术后床旁X线片正位,B:术后床旁X线片侧位。

图4 PFNA内固定术后床旁X线片

### 1.2.2 观察指标及疗效评价标准

记录患者手术时间、术中出血量、术中透视次数、术后并发症、骨折愈合时间、髋关节功能评价。门诊复查及电话、微信随访12个月,术后12个月使用Harris髋关节功能评分标准评价髋关节功能<sup>[3]</sup>。Harris评分标准满分100分,90分以上为优,80~89分为良,70~79分为可,<70分为差。骨折愈合标准:影像学复查显示骨折断端骨折线模糊,可见连续性骨小梁经过骨折线。

### 1.3 统计学处理

采用SPSS25.0统计软件进行统计分析,计数资料以例数或百分比表示,组间比较采用 $\chi^2$ 检验;计量资料以 $\bar{x} \pm s$ 表示,组间比较采用两独立样本 $t$ 检验。以 $P < 0.05$ 为差异有统计学意义。

## 2 结果

### 2.1 两组患者手术时间、术中出血量、术中透视次数及术后并发症发生率比较

常规组手术时间65~91 min,术中出血量50~95 mL,术中透视次数8~16次,术后并发症发生率为14.7%,其中1例患者术后出现腓静脉血栓形成,1例患者出现胫后静脉血栓形成,2例高龄患者发生坠积

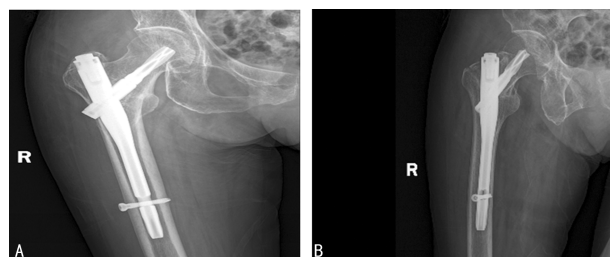
性肺炎,1例患者出现切口感染。试验组手术时间52~83 min,术中出血量30~60 mL,术中透视次数7~12次,术后并发症发生率8.8%,其中1例患者术后出现胫后静脉血栓形成,1例高龄患者发生坠积性肺炎,1例患者出现切口愈合不良。试验组手术时间、术中出血量、术中透视次数均明显小于常规组( $P < 0.05$ );两组并发症发生率比较,差异无统计学意义( $P > 0.05$ ),见表2。

表2 两组患者手术时间、术中出血量、术中透视次数及术后并发症比较( $n=34$ )

组别	手术时间 ( $\bar{x} \pm s$ , min)	术中出血量 ( $\bar{x} \pm s$ , mL)	术中透视次数 ( $\bar{x} \pm s$ , 次)	术后并发症 [ $n$ (%)]
常规组	77.88±6.35	72.61±12.63	11.94±2.59	5(14.7)
试验组	73.26±7.78	52.53±8.68	9.74±1.58	3(8.8)
$t/\chi^2$	3.680	7.65	4.234	2.026
$P$	0.009	<0.001	<0.001	0.290

### 2.2 两组患者骨折愈合时间及Harris髋关节功能评分比较

对所有患者进行门诊复查及电话、微信随访(术后2周及术后1、3、6、12个月)。常规组28例患者经摄片检查提示骨折愈合,愈合时间12~46周,平均(21.21±7.95)周;试验组30例患者经摄片检查提示骨折愈合,愈合时间11~48周,平均(17.91±7.94)周,典型患者见图5A、B;两组患者平均骨折愈合时间比较,差异无统计学意义( $t=1.709, P=0.092$ )。常规组34例患者术后12个月Harris髋关节功能评分60~92分,平均(80.09±7.95)分;试验组34例患者术后12个月Harris髋关节功能评分63~95分,平均(81.21±8.06)分;两组患者髋关节功能Harris评分比较,差异无统计学意义( $t=0.576, P=0.567$ )。



A:右髋关节正位片,B:右髋关节侧位片。

图5 PFNA内固定术后9个月复查X线片

## 3 讨论

股骨粗隆间骨折是老年人最常见的骨折,简单稳定的骨折可采取保守治疗,但粉碎性骨折尤其是Evans-Jensen IV型,如无手术禁忌证应早期行内固定手术治疗。PFNA因具有髓内固定、近端抗旋、固定骨折稳定可靠等优点,成为治疗股骨粗隆间骨折的优选手术方式<sup>[4-5]</sup>。Evans-Jensen IV型股骨粗隆间骨折因不稳定、内侧缺乏支撑,容易出现术中复位困难、髓内钉系统置入不准确等问题<sup>[6]</sup>。

平卧位是 PFNA 手术常用的体位,若患者存在肥胖、膝关节畸形、腰部创伤等情况,则需采用侧卧位,此体位容易暴露大转子顶点,对于肥胖患者效果更明显<sup>[7]</sup>。研究报道,当患者肥胖可能影响手术视野或患者自身不能满足平卧位牵引,骨折类型复杂时,选择侧卧位手术更好<sup>[8]</sup>。有学者对两种体位进行对比研究发现,侧卧位比平卧位更能缩短操作时间、减少手术创伤及术中出血量<sup>[9-10]</sup>。但侧卧位手术操作需要多位助手协助,如操作不熟练或不当,容易出现复位欠佳,甚至髓内翻情况,尤其是对于 Evans-Jensen IV 型骨折的患者<sup>[11-12]</sup>。

针对 Evans-Jensen IV 型骨折,在存在复位后维持困难,或复位维持后插入主钉骨折断端移位的情况下,克氏针临时固定技术可维持复位,且其操作简单、无须其他切口。本研究结果显示,与闭合情况下反复复位(常规组)相比,试验组手术时间明显缩短,术中出血量、术中透视次数明显减少( $P < 0.05$ )。已有研究报道克氏针临时固定的方法<sup>[13]</sup>,在仰卧位下,于股骨粗隆下外侧贴股骨前侧皮质及后侧皮质分别置入 1 枚 2.5 mm 克氏针,从两枚克氏针之间插入主钉。但作者在操作过程中发现容易出现主钉插入受阻,甚至出现克氏针折弯、断裂等情况。本研究采用健侧卧位,健肢屈髋、屈膝 60°,术中透视正侧位简单省时,改良克氏针的粗细及临时固定的位置,经股骨大粗隆下外侧贴股骨前方皮质经股骨颈方向置入两枚 2.0 mm 克氏针,一枚克氏针置入股骨近端张力骨小梁处,另一枚置入股骨近端压力骨小梁处,这样可以减少克氏针对主钉的干扰,避免插入主钉时造成阻挡,从而减少调整克氏针位置的时间,另外可以稳定骨折断端,避免插入主钉时产生的力量导致骨折移位。改良克氏针临时固定技术的手术注意事项如下:(1)需两枚克氏针经股骨前侧及后侧临时固定骨折断端,维持良好复位;(2)置入主钉过程中需继续克氏针固定,待主钉及头钉置入后再拔除所有克氏针;(3)如克氏针有阻挡,证明克氏针未完全靠股骨前侧或后侧,需重新调整克氏针位置;(4)在拔除克氏针时,如与主钉有摩擦,为防止克氏针断裂,应使用老虎钳或其他工具拔除,严禁电钻高速旋出。

有学者研究发现,在所用内植物相同情况下,克氏针辅助复位临时固定导致术后负重时间不同,术后髋关节功能恢复不尽相同,联合克氏针组有更好的功能恢复<sup>[14]</sup>。本研究在随访过程中未发现两组在术后骨折愈合时间及髋关节功能恢复方面有明显差异。

综上所述,股骨粗隆间骨折治疗的目的是恢复骨折断端的稳定性和连续性,减少手术并发症,改善患者的生活质量<sup>[15]</sup>。侧卧位 PFNA 可能是治疗老年患者股骨粗隆间骨折的更好选择<sup>[16]</sup>。对于 Evans-Jensen IV 型骨折,在侧卧位复位后,使用改良克氏针临时固定骨折断端,可维持复位,避免了反复复位及切开

复位带来的出血多、手术时间长、术中透视次数多等情况,但应注意的是在使用此技术时,要熟练掌握克氏针的固定位置、方向及角度,尽量靠股骨前皮质进入,避免干扰主钉,引起内固定置入困难或克氏针断裂。

## 参考文献

- [1] LIPORACE F A, EGOL K A, KOVAL K J. Operative treatment of intertrochanteric hip fractures: an overview of modern advances and techniques [J]. Oper Tech Orthop, 2002, 12 (2): 83-91.
- [2] 孙群周, 阮成群, 李光明, 等. 重建股骨距与股骨近端防旋髓内钉治疗老年不稳定股骨粗隆间骨折的疗效比较 [J]. 中国骨伤, 2016, 29 (8): 684-688.
- [3] HARRIS W H. Traumatic arthritis of the hip after dislocation and acetabular fractures: treatment by mold arthroplasty. An end-result study using a new method of result evaluation [J]. J Bone Joint Surg Am, 1969, 51 (4): 737-755.
- [4] 唐长友, 陈松, 贺健军, 等. PFNA 内固定与人工股骨头置换治疗高龄不稳定股骨粗隆间骨折的临床对比研究 [J]. 中国骨与关节损伤杂志, 2017, 32 (2): 196-197.
- [5] TURGUT A, KALENDERER Ö, KARAPIN AR L, et al. Which factor is most important for occurrence of cutout complications in patients treated with proximal femoral nail antirotation? Retrospective analysis of 298 patients [J]. Arch Orthop Trauma Surg, 2016, 136 (5): 623-630.
- [6] 董方, 李广义, 刘德强, 等. 股骨粗隆间骨折 PFNA 内固定术中应用骨科牵引床的利弊分析 [J]. 中国骨与关节损伤杂志, 2017, 32 (2): 141-143.
- [7] 吴健, 金绍林, 路友群, 等. 闭合复位 III 型标准伽玛( $\gamma$ )型髓内钉内固定治疗股骨转子间骨折 [J]. 中国伤残医学, 2013, 21 (10): 1-3.
- [8] 傅智平, 王峰, 李景光, 等. 侧卧位下手法闭合复位 PFNA 内固定治疗股骨转子间骨折中的疗效分析 [J]. 创伤外科杂志, 2018, 20 (4): 303-305.
- [9] 林少胜, 谢扬, 黄铿. 侧卧位和仰卧位 PFNA 治疗肥胖患者股骨转子间骨折的临床疗效对比研究 [J]. 创伤外科杂志, 2017, 19 (2): 102-105.
- [10] SONMEZ M M, CAMUR S, ERTURER E, et al. Strategies for proximal femoral nailing of unstable intertrochanteric fractures: lateral decubitus position or traction table (下转第 657 页)

- phoma (FL) at higher cohort dose[J]. *Clin Adv Hematol Oncol*, 2014, 12(8 Suppl 16):S18-19.
- [7] DINARDO C D, POLLYEA D, PRATZ K, et al. A phase 1b study of venetoclax (ABT-199/GDC-0199) in combination with decitabine or azacitidine in treatment-naive patients with acute myelogenous leukemia who are  $\geq$  to 65 years and not eligible for standard induction therapy [J]. *Blood*, 2015, 126(23):327.
- [8] DAS M. Venetoclax with decitabine or azacitidine for AML[J]. *Lancet Oncol*, 2018, 19:e672.
- [9] DINARDO C D, PRATZ K, PULLARKAT V, et al. Venetoclax combined with decitabine or azacitidine in treatment-naive, elderly patients with acute myeloid leukemia [J]. *Blood*, 2019, 133(1):7-17.
- [10] DINARDO C D, PRATZ K W, LETAI A, et al. Safety and preliminary efficacy of venetoclax with decitabine or azacitidine in elderly patients with previously untreated acute myeloid leukaemia: a non-randomised, open-label, phase 1b study [J]. *Lancet Oncol*, 2018, 19(2):216-228.
- [11] AGARWAL S K, DINARDO C D, POTLURI J, et al. Management of Venetoclax posaconazole interaction in acute myeloid leukemia patients: evaluation of dose adjustments [J]. *Clin Ther*, 2017, 39(2):359-367.
- [12] DINARDO C D, RAUSCH C R, BENTON C, et al. Clinical experience with the BCL2-inhibitor venetoclax in combination therapy for relapsed and refractory acute myeloid leukemia and related myeloid malignancies [J]. *Am J Hematol*, 2018, 93(3):401-407.
- [13] GOLDBERG A D, HORVAT T Z, HSU M, et al. Venetoclax combined with either a hypomethylating agent or low-dose cytarabine shows activity in relapsed and refractory myeloid malignancies [J]. *Blood*, 2017, 130 (Suppl 1):S1353.
- [14] RAM R, AMIT O, ZUCKERMAN T, et al. Venetoclax in patients with acute myeloid leukemia refractory to hypomethylating agents—a multicenter historical prospective study [J]. *Ann Hematol*, 2019, 98(8):1927-1932.
- [15] ALDOSS I, YANG D, PILLAI R, et al. Association of leukemia genetics with response to venetoclax and hypomethylating agents in relapsed/refractory acute myeloid leukemia [J]. *Am J Hematol*, 2019, 94(10):E253-255.
- [16] BOGENBERGER J M, DELMAN D, HANSEN N, et al. Ex vivo activity of BCL-2 family inhibitors ABT-199 and ABT-737 combined with 5-azacytidine in myeloid malignancies [J]. *Leuk Lymphoma*, 2015, 56(1):226-229.
- [17] NGUYEN L X T, TROADEC E, KALVALA A, et al. The Bcl-2 inhibitor venetoclax inhibits Nrf2 antioxidant pathway activation induced by hypomethylating agents in AML [J]. *J Cell Physiol*, 2019, 234(8):14040-14049.

(收稿日期:2021-07-128 修回日期:2021-11-10)

(上接第 653 页)

- [J]. *J Am Acad Orthop Surg*, 2017, 25(3):e37-e44.
- [11] 朱勋兵, 仇大鹏, 张井泉. 股骨近端抗旋髓内钉与锁定钢板治疗股骨粗隆间骨折的疗效比较 [J]. *安徽医药*, 2015(2):334-336.
- [12] 杨学桥, 王铭, 刘会欣, 等. 徒手牵引复位 PFNA-II 内固定治疗股骨粗隆间骨折 [J]. *实用骨科杂志*, 2015, 21(6):555-557.
- [13] 张鹏, 郑青山, 廖明辉, 等. 手法复位联合克氏针临时固定下 PFNA 内固定治疗股骨粗隆间骨折 [J]. *中国骨与关节损伤杂志*, 2019, 34(6):604-606.
- [14] 张立峰, 冯卫, 林创鑫, 等. 克氏针撬拨辅助复位技术治疗不稳定股骨转子间骨折 [J]. *中国矫形外科杂志*, 2016, 24(14):1249-1252.
- [15] MAKRIDIS K G, KARACHALIOS T, KONT OGEORGAKOS V A, et al. The effect of osteoporotic treatment on the functional outcome, re-fracture rate, quality of Life and mortality in patients with hip fractures: a prospective functional and clinical outcome study on 520 patients [J]. *Injury*, 2015, 46(2):378-383.
- [16] XUE L, ZHA L, CHEN Q, et al. Randomized controlled trials of proximal femoral nail antirotation in lateral decubitus and supine position on treatment of intertrochanteric fractures [J]. *Scientific World J*, 2013, 2013:276015.

(收稿日期:2021-07-23 修回日期:2021-11-23)