

论著·临床研究

doi:10.3969/j.issn.1671-8348.2022.09.021

网络首发 [https://kns.cnki.net/kcms/detail/50.1097.R.20220314.1719.016.html\(2022-03-15\)](https://kns.cnki.net/kcms/detail/50.1097.R.20220314.1719.016.html(2022-03-15))

改良内镜下鼻空肠管置管术在儿科疾病中的应用*

陈峻, 杨建, 王明英, 刘四香, 杨智宽, 杨丽红[△], 段金涛

(云南省昆明市儿童医院消化科 650229)

【摘要】目的 观察改良内镜下鼻空肠管置管术在儿科疾病中的应用效果,并与传统内镜下鼻空肠管置管术进行比较。**方法** 将2017年12月至2020年12月昆明市儿童医院收治的需放置鼻空肠管的患儿104例,采用随机数字表法分为对照组($n=52$)和观察组($n=52$),对照组行传统内镜下鼻空肠管置管术,观察组行改良内镜下鼻空肠管置管术,比较两组置管花费时间、置管维持时间及一次性置管成功率、并发症发生率,比较置管前和置管1周、3周、5周后的清蛋白、总蛋白、前清蛋白、免疫球蛋白(Ig)A、IgG、IgM水平。**结果** 观察组置管花费时间显著低于对照组($P<0.05$);观察组置管维持时间、并发症发生率与对照组比较差异无统计学意义($P>0.05$);观察组一次性置管成功率(96.15%)显著高于对照组(80.77%),二者比较差异有统计学意义($P<0.05$)。置管前,两组清蛋白、总蛋白、前清蛋白、IgA、IgG、IgM水平差异无统计学意义($P>0.05$);置管1周、3周、5周后,两组清蛋白、总蛋白、前清蛋白、IgA、IgG、IgM水平较置管前显著升高($P<0.05$),观察组清蛋白、总蛋白、前清蛋白、IgA、IgG、IgM水平与对照组比较差异无统计学意义($P>0.05$)。**结论** 改良内镜下鼻空肠管置管术在儿科疾病中的应用效果较好,能将置管花费时间缩短,提高一次性置管成功率,减少并发症发生率,且在营养水平及免疫指标改善方面有所获益。

【关键词】 内镜下鼻空肠管置管术;肠内营养;儿科疾病;应用效果**【中图分类号】** R726.5**【文献标识码】** A**【文章编号】** 1671-8348(2022)09-1540-05

Application of modified endoscopic nasojejunal catheterization in pediatric diseases*

CHEN Jun, YANG Jian, WANG Mingying, LIU Sixiang, YANG Zhikuan, YANG Lihong[△], DUAN Jintao

(Department of Gastroenterology, Kunming Municipal Children's

Hospital, Kunming, Yunnan 650229, China)

【Abstract】 Objective To observe the application effect of modified endoscopic rhinojejunal catheterization in pediatric diseases, and to compare it with traditional endoscopic nasojejunal catheterization. **Methods** A total of 104 children patients needing to put nasojejunal catheter in this hospital from December 2017 to December 2020 were prospectively divided into the control group ($n=52$) and observation group ($n=52$) according to the random number table method. The control group underwent the traditional endoscopic nasojejunal catheterization. The observation group underwent the modified endoscopic nasojejunal catheterization. Then the catheterization time, catheterization maintenance time, once success rate and complication occurrence rate were compared between the two groups. The levels of albumin, total protein, prealbumin, immunoglobulin A, IgG and IgM before catheterization and in 1, 3, 5 weeks after catheterization were compared between the two groups. **Results** The catheterization time in the observation group was significantly lower than that in the control group ($P<0.05$); the catheterization maintenance time and complication occurrence rate had no statistically significant difference between the two groups ($P>0.05$); the once success rate of the observation group was significantly higher than that of the control group (96.15% vs. 80.77%, $P<0.05$). Before the catheterization, there was no statistically significant difference in the levels of albumin, total protein, prealbumin, IgA, IgG and IgM between the two groups ($P>0.05$); in 1, 3, 5 weeks after catheterization, the levels of

* 基金项目:云南省卫生科技计划项目(2018NS0171);中华消化内镜创新发展项目(Z-2019-45-2001);云南省昆明市科技计划项目(2019-1-S-2531800001092)。作者简介:陈峻(1974-),副主任医师,本科,主要从事儿科消化及消化内镜方面的研究。△ 通信作者, E-mail: 3457453983@qq.com。

albumin, total protein, prealbumin, IgA, IgG and IgM in the two groups were significantly higher than those before the catheterization ($P < 0.05$). there were no statistically significant differences in the levels of albumin, total protein, prealbumin, IgA, IgG and IgM between the observation group and the control group ($P > 0.05$). **Conclusion** The application of improved endoscopic nasojejunal catheterization in pediatric diseases has good effect, can shorten the catheterization time, increase the once catheterization success rate, reduce the incidence rate of complications and has good benefits in improving nutrition level and immune indexes.

[Key words] endoscopic nasojejunal catheterization ; enteral nutrition; pediatric diseases; application effect

肠内营养凭借公认的安全有效、操作简便、价廉、易于推广等优点,广泛应用于临床^[1-2]。鼻空肠营养是肠内营养支持途径之一,适用于肠道功能处于基本正常状态而胃功能受到损害、吸入风险增加的患者,该支持手段有吸收营养有效、并发症发生比例低等优点^[3-4]。随着国内外肠内营养干预手段的更新和进步,需要反复进行推送的传统内镜下鼻空肠管置管术得以改进,并在老年重症患者中取得了较好效果^[5],但其在儿科疾病中的应用研究甚少。本研究观察改良内镜下鼻空肠管置管术在儿科疾病中的应用效果,并与传统内镜下鼻空肠管置管术进行比较,为改良内镜下鼻空肠管置管术的临床应用提供参考。

1 资料与方法

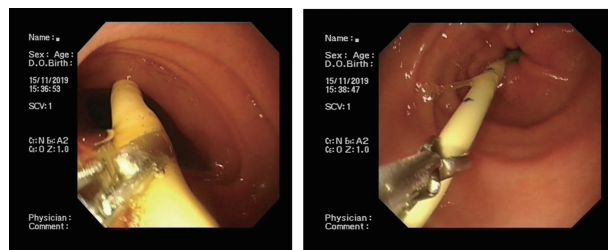
1.1 一般资料

经昆明市儿童医院医学伦理委员会批准(批准编号:20190128002),选择2017年12月至2020年12月本院收治的需放置鼻空肠管的患儿104例,采用随机数字表法分为对照组($n=52$)和观察组($n=52$)。对照组:男25例,女27例,年龄6个月至12岁,平均(3.11 ± 1.23)岁;食道瘘/溃疡12例、胃肠道梗阻10例、重症胰腺炎8例、炎症性肠病8例、其他纠正或预防手术前后营养不良14例。观察组:男26例,女26例;年龄6个月至10岁,平均(3.46 ± 1.37)岁;食道瘘/溃疡11例、胃肠道梗阻11例、重症胰腺炎10例、炎症性肠病7例、其他纠正或预防手术前后营养不良13例。两组性别、年龄及疾病种类比较差异无统计学意义($P > 0.05$),组间可比性较好。纳入标准:(1)无法或不能经口正常进食,但下消化道功能正常;(2)能够耐受内镜操作,无肠内营养禁忌证;(3)病历资料完整;(4)监护人签署知情同意书。排除标准:(1)中途停止营养支持;(2)合并胸腹主动脉瘤;(3)合并肠道梗阻、急性上消化道出血及消化道穿孔。

1.2 置管方法

对照组行传统内镜下鼻空肠管置管术,即在放置鼻空肠管时,自患者的鼻孔进入胃内后将内镜置入,内镜下观察到患者没有并发梗阻病变之后将鼻空肠管以异物钳夹持和内镜一起送至患者十二指肠处,用

鼻肠管夹将鼻肠管固定,再将内镜退至患者胃腔,松开异物钳退至胃腔内,用异物钳夹住鼻肠管,再将鼻肠管和内镜一起送至患者十二指肠位置,如此反复操作,最终选择合适的位置置入鼻空肠管。观察组行改良内镜下鼻空肠管置管术,将鼻空肠管经一侧鼻腔放入胃内,随后插入内镜达胃内,用活检钳夹住鼻空肠管上线头,在胃镜直视下将活检钳和鼻空肠管送入幽门或者吻合口,并将活检钳及鼻空肠管向十二指肠端或者输入袢推送至少5 cm,在此过程中,胃镜不进入幽门或者吻合口。插入异物钳夹住管身推进至空肠近端或吻合口远端,而不需要反复地退镜、送镜,将鼻空肠管置入合适的位置,见图1、图2。



左图:活检钳夹持鼻肠管推送进十二指肠端,右图:异物钳夹持鼻肠管身推进至空肠近端。

图1 改良内镜下鼻空肠管置管术

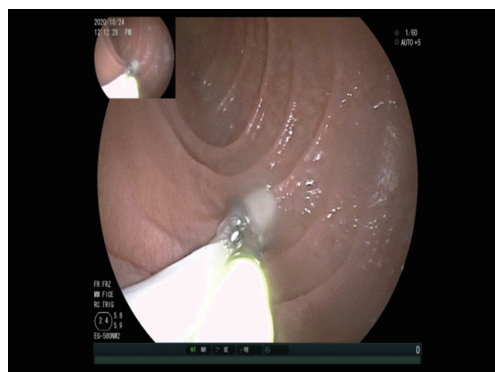


图2 传统内镜下鼻空肠管置管术

1.3 观察指标

1.3.1 一般指标

记录两组置管花费时间、置管维持时间及一次性置管成功率。

1.3.2 清蛋白、总蛋白、前清蛋白水平

置管前和置管1周、3周、5周后,采集患者静脉血标本5 mL,用离心机离心,取离心后的上清液,采用酶联免疫吸附试验法(ELISA),使用LONZA ELx808酶标仪(北京泽平科技有限责任公司)及相应试剂盒(上海江莱生物科技有限公司)检测血清清蛋白、总蛋白、前清蛋白水平。

1.3.3 免疫球蛋白(Ig)A、IgG、IgM水平

置管前和置管1周、3周、5周后,采用免疫比浊法,使用IMMGE800全自动免疫球蛋白分析仪(美国贝克曼库尔特公司)及相应试剂盒(上海瓦兰生物科技有限公司)检测血清IgA、IgG、IgM水平。

1.3.4 并发症

统计两组并发症发生情况,并发症包括感染、腹泻、肠梗阻、消化道出血(黑便或呕血,患者胃液或便潜血试验结果呈阳性)。

1.4 统计学处理

采用SPSS 22.0统计软件分析处理数据,计量资料以 $\bar{x} \pm s$ 表示,采用 t 检验,计数资料以百分率表示,采用 χ^2 检验。 $P < 0.05$ 为差异有统计学意义。

2 结果

2.1 两组置管花费时间、置管维持时间及一次性置管成功率比较

观察组置管花费时间显著低于对照组,差异有统计学意义($P < 0.05$);观察组置管维持时间与对照组比较差异无统计学意义($P > 0.05$);观察组一次性置

管成功率(96.15%)显著高于对照组(80.77%),差异有统计学意义($P < 0.05$),见表1。

2.2 两组置管前后的清蛋白、总蛋白、前清蛋白水平比较

置管前,两组清蛋白、总蛋白、前清蛋白水平差异无统计学意义($P > 0.05$);置管1周、3周、5周后,两组清蛋白、总蛋白、前清蛋白水平较置管前显著升高($P < 0.05$),观察组清蛋白、总蛋白、前清蛋白水平与对照组比较差异无统计学意义($P > 0.05$),见表2、图3。

表1 两组置管花费时间、置管维持时间及一次性置管成功率比较

组别	n	置管花费时间 ($\bar{x} \pm s, \text{min}$)	置管维持时间 ($\bar{x} \pm s, \text{d}$)	一次性置管成功率 [$n(\%)$]
对照组	52	21.28 \pm 3.66	26.34 \pm 10.33	42(80.77)
观察组	52	13.19 \pm 1.70	27.41 \pm 9.87	50(96.15)
t/χ^2	—	14.456	0.540	6.029
P	—	<0.001	0.590	0.014

2.3 两组置管前后的IgA、IgG、IgM水平比较

置管前,两组IgA、IgG、IgM水平差异无统计学意义($P > 0.05$);置管1周、3周、5周后,两组IgA、IgG、IgM水平较置管前显著升高($P < 0.05$),观察组IgA、IgG、IgM水平与对照组比较差异无统计学意义($P > 0.05$),见表3、图3。

表2 两组置管前后的清蛋白、总蛋白、前清蛋白水平比较($\bar{x} \pm s, \text{g/L}$)

组别	n	时间	清蛋白	总蛋白	前清蛋白
对照组	52	置管前	30.18 \pm 2.13	57.74 \pm 3.02	0.15 \pm 0.08
		置管1周后	33.26 \pm 4.52 ^a	60.13 \pm 5.27 ^a	0.23 \pm 0.14 ^a
		置管3周后	36.52 \pm 6.69 ^{ab}	64.50 \pm 7.11 ^{ab}	0.30 \pm 0.20 ^{ab}
		置管5周后	39.12 \pm 8.87 ^{abc}	67.77 \pm 9.63 ^{abc}	0.39 \pm 0.28 ^{abc}
观察组	52	置管前	29.22 \pm 2.07	56.62 \pm 3.46	0.15 \pm 0.07
		置管1周后	32.94 \pm 4.49 ^a	59.11 \pm 5.30 ^a	0.22 \pm 0.13 ^a
		置管3周后	35.87 \pm 6.78 ^{ab}	63.36 \pm 7.24 ^{ab}	0.29 \pm 0.21 ^{ab}
		置管5周后	38.88 \pm 8.75 ^{abc}	67.01 \pm 9.47 ^{abc}	0.38 \pm 0.27 ^{abc}

^a: $P < 0.05$,与置管前比较; ^b: $P < 0.05$,与置管1周后比较; ^c: $P < 0.05$,与置管3周后比较。

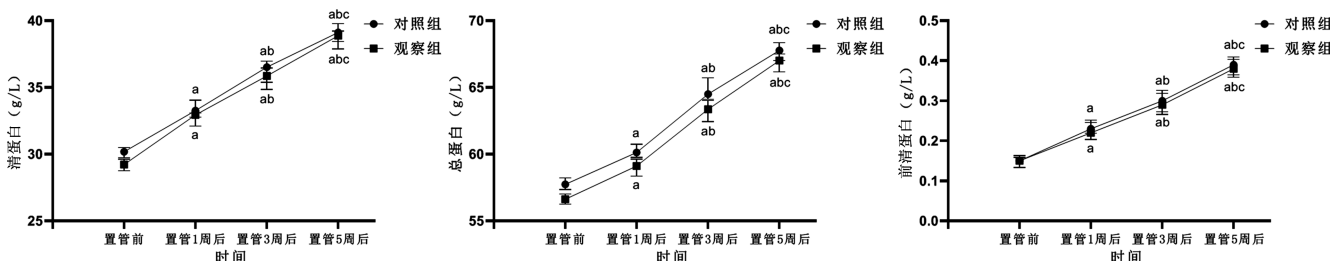


图3 两组清蛋白、总蛋白、前清蛋白水平变化趋势

表 3 两组置管前后的 IgA、IgG、IgM 水平比较($\bar{x} \pm s, g/L$)

组别	时间	IgA	IgG	IgM
对照组 (n=52)	置管前	1.75±0.38	10.41±1.48	1.38±0.29
	置管 1 周后	2.02±0.50 ^a	13.23±2.63 ^a	1.75±0.51 ^a
	置管 3 周后	2.38±0.72 ^{ab}	16.42±3.79 ^{ab}	2.08±0.73 ^{ab}
	置管 5 周后	2.71±0.93 ^{abc}	20.12±4.95 ^{abc}	2.40±0.89 ^{abc}
观察组 (n=52)	置管前	1.74±0.39	10.24±1.46	1.37±0.31
	置管 1 周后	2.00±0.49 ^a	13.16±2.59 ^a	1.74±0.50 ^a
	置管 3 周后	2.37±0.71 ^{ab}	16.27±3.83 ^{ab}	2.10±0.76 ^{ab}
	置管 5 周后	2.70±0.91 ^{abc}	20.04±4.92 ^{abc}	2.38±0.91 ^{abc}

^a: P<0.05, 与置管前比较; ^b: P<0.05, 与置管 1 周后比较; ^c: P<0.05, 与置管 3 周后比较。

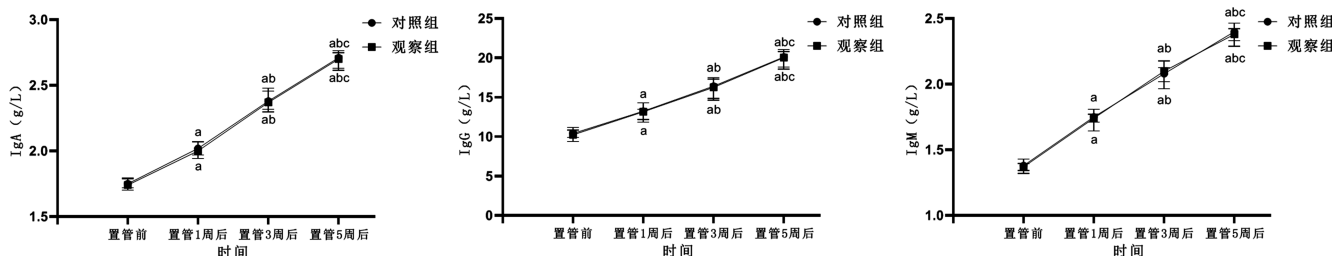


图 4 两组 IgA、IgG、IgM 水平变化趋势

2.4 两组并发症发生率比较

对照组并发症发生率为 21.15%(11/52), 观察组并发症发生率为 13.16%(6/52), 差异无统计学意义 ($\chi^2=1.758, P=0.185$), 见表 4。

表 4 两组并发症发生情况比较

组别	n	感染	腹泻	肠梗阻	消化道出血	合计
对照组	52	4	3	2	2	11(21.15)
观察组	52	2	2	1	1	6(13.46)

3 讨论

儿科重症疾病病情凶险, 并发症多, 病死率高, 患儿机体通常处于一个高分解代谢状态, 机体营养储备容易被大量消耗, 发生营养不良的风险较高^[6-7]。患儿接受相应的营养支持治疗, 可改善患儿机体营养状况, 提高患儿机体防御能力, 减少并发症发生率, 提升疾病治疗效果^[8-10]。肠外营养能够改善患儿脏器功能, 但长时间予以肠外营养可引发医源性肠饥饿综合征, 临床表现为患儿肠蠕动变慢, 肠黏膜萎缩, 肠腔内分泌型 IgA 水平显著降低, 进而引起肠黏膜屏障功能异常, 并且继发细菌易位^[11-13]。因此, 肠内营养显得尤为重要。

临床中肠内营养实施难度大于肠外营养, 但肠内营养支持具有更低的营养风险^[14]。现阶段, 早期肠内营养支持对患儿病情恢复有着重要意义。内镜下鼻空肠管置管术是一种常见的肠内营养支持途径, 在老年重症疾病中显示出较好的营养支持效果, 其适应证

包括经口摄入量不足(如吞咽功能障碍、头部创伤、肿瘤等)、危重病或术后营养不良、消化道病变引起的营养消化或者吸收不良等^[15-17]。本研究对比传统和改良内镜下鼻空肠管置管术在儿科疾病中的效果, 发现观察组置管花费时间显著低于对照组, 一次性置管成功率显著高于对照组, 观察组置管维持时间与对照组比较差异无统计学意义, 这与既往报道^[18]相似。可能是因为, 传统内镜下鼻空肠管置管术是直接通过异物钳将鼻空肠营养管放置在合适的位置, 该过程中需要反复地推送, 操作时间较长, 患者承受的痛苦较大, 且异物钳在该过程中极易将营养管损坏、折损, 从而使置管花费时间增加、一次性置管成功率降低。血清清蛋白、总蛋白、前清蛋白是临床中反映机体营养不良的重要指标, 具有较高的特异性和敏感性^[19]。IgA、IgG、IgM 为机体重要的免疫指标, 其水平降低可提示机体免疫机能减弱^[20]。本研究发现, 置管 1、3、5 周后, 两组清蛋白、总蛋白、前清蛋白、IgA、IgG、IgM 水平较置管前显著升高, 观察组清蛋白、总蛋白、前清蛋白、IgA、IgG、IgM 水平与对照组比较差异无统计学意义, 提示传统和改良内镜下鼻空肠管置管术在患儿营养水平及免疫指标改善方面均有良好获益。可能是因为, 小肠是机体营养物质消化和吸收的关键场所, 故传统置管术能起到与改良置管术同等的效果。此外, 本研究结果提示传统和改良内镜下鼻空肠管置管术给予肠内营养的并发症发生率均较低, 虽然传统手术的并发症略高于改良手术, 但二者差异无统计学意

义,安全性较好。

综上所述,改良内镜下鼻空肠管置管术在儿科疾病中的应用效果较好,能将置管花费时间缩短,提高一次性置管成功率,一定程度减少并发症发生率,且在营养水平及免疫指标改善方面有所获益。但本研究纳入的疾病种类不够全面,有待进一步完善后再次观察。

参考文献

- [1] 孙文彦,李夕雯,李佳倩,等. 护理人员肠内营养管路安全管理认知及行为现状的调查[J]. 中华临床营养杂志,2020,28(2):106-111.
- [2] 吴芳,叶再元,陈振光,等. 胃癌患者术后早期肠内营养支持的临床研究[J]. 浙江医学,2020,42(2):67-69.
- [3] 王健俊,吴凯,何继贤,等. 经鼻空肠营养管联合裁剪式肠吻合治疗新生儿高位空肠闭锁临床疗效分析[J]. 医学临床研究,2019,36(4):651-653.
- [4] 路长贵,耿其明,陈焕,等. 系膜成形联合经鼻置空肠营养管治疗新生儿高位空肠Ⅲb型闭锁[J]. 中华小儿外科杂志,2020,41(12):1084-1089.
- [5] 穆晨,张晗,李薏,等. 两种内镜辅助下鼻空肠营养管置入方式研究[J]. 现代消化及介入诊疗,2020,11(8):881-882.
- [6] 杨玉霞,顾莺,胡静,等. 儿科重症监护病房患儿肠内营养中断的研究进展[J]. 解放军护理杂志,2021,38(2):69-71.
- [7] 杜金磊,周蕾,陈志美,等. 危重症患儿肠内营养支持管饲依赖管理研究进展[J]. 护理与康复,2021,20(2):30-33.
- [8] 耿岚岚,谢静. 儿童肠内营养应用的研究进展[J]. 中华实用儿科临床杂志,2019,34(7):481-484.
- [9] 谭子锋,马可泽,江自璇,等. 胃肠超声在持续镇痛镇静患儿肠内营养支持中的应用[J]. 国际儿科学杂志,2020,47(5):366-368.
- [10] 郑思敏,顾莺. PICU危重患儿肠内营养及喂养实践现状的多中心调查[J]. 护理学杂志,2019,34(8):37-40.
- [11] PYBUS R, PUNTIS J W. Parenteral nutrition [J]. *Archiv Dis Childhood*, 2020, 2(9): 852-854.
- [12] LLOP-TALAVERON J M, LEIVA-BADOSA E, NOVAK A, et al. Phytosterolemia associated with parenteral nutrition administration in adult patients[J]. *British J Nutrit*, 2020, 8(7): 1-26.
- [13] IMMELI L, MÄKELÄP M, LESKINEN M, et al. A triple hamber parenteral nutrition solution was associated with improved protein intake in very low birthweight infants[J]. *Acta Paediatrica*, 2020, 8(12): 1010-1011.
- [14] LUO Y, QIAN Y. Effect of combined parenteral and enteral nutrition for patients with a critical illness: a meta-analysis of randomized controlled trials[J]. *Medicine*, 2020, 99(3): 18778-18779.
- [15] 温泉,张皓,张发明. 幽门梗阻患者双导丝辅助内镜下植入鼻空肠管1例[J]. 胃肠病学,2019,24(3):69-70.
- [16] 任路,耿岚岚. 内镜引导下肠内营养通道的建立和管理[J]. 中国小儿急救医学,2019,26(4): 245-248.
- [17] 徐千惠,周冬梅,周岩岩,等. 经内镜下置入鼻空肠管患者术中误吸预防的措施与效果[J]. 东南国防医药,2020,24(5):85-87.
- [18] 胡丽君,李向芝,严凌燕,等. 鼻空肠管改良置入术在神经外科重症病人中的应用效果分析[J]. 循证护理,2019,5(3):286-288.
- [19] 洪智攀,闫文强,长龄,等. 近端胃切除双通道吻合与全胃切除 Roux-en-Y 吻合治疗食管胃结合部腺癌的临床比较[J]. 中国医师杂志,2020,22(9):1327-1331.
- [20] GONG Y, TANG Y, XUE Y, et al. Impact of intraoperative allogenic and autologous transfusion on immune function and prognosis in patients with hepatocellular carcinoma[J]. *Medicine*, 2020, 99(8): 520-522.

(收稿日期:2021-11-10 修回日期:2022-03-06)