

论著·临床研究

doi:10.3969/j.issn.1671-8348.2022.15.010

网络首发 [https://kns.cnki.net/kcms/detail/50.1097.R.20220424.2000.012.html\(2022-04-25\)](https://kns.cnki.net/kcms/detail/50.1097.R.20220424.2000.012.html(2022-04-25))AnnexinA7、ERCC1、HLA-F 在鼻咽癌
演进过程中的表达水平研究*陶维平,彭亚,李湘胜[△]

(湖南省长沙市第四医院耳鼻喉科 410006)

[摘要] **目的** 探讨膜联蛋白 A7(AnnexinA7)、核苷酸切除修复交叉互补基因 1(ERCC1)、人类白细胞抗原 F(HLA-F)在鼻咽癌演进过程中的表达水平。**方法** 选取 2020 年 4 月至 2021 年 3 月在该院进行手术治疗的 78 例鼻咽癌患者癌组织、癌旁组织标本进行免疫组织化学染色,检测各组标本组织中 AnnexinA7、ERCC1、HLA-F 表达情况,分析 AnnexinA7、ERCC1、HLA-F 在鼻咽癌演进过程中的表达水平。**结果** 癌组织中 AnnexinA7、ERCC1、HLA-F 表达水平明显高于癌旁组织($P < 0.05$)。AnnexinA7、ERCC1、HLA-F 在不同性别、年龄的鼻咽癌中表达水平无统计学差异($P > 0.05$);在不同组织学类型、T 分期、N 分期差异具有统计学意义($P < 0.05$)。与 II 期鼻咽癌患者比较,III、IV 期管鼻咽癌患者 AnnexinA7、ERCC1、HLA-F 表达水平明显升高($P < 0.05$);与 III 期鼻咽癌患者比较,IV 期管鼻咽癌患者 AnnexinA7、ERCC1、HLA-F 表达水平明显升高($P < 0.05$)。与 AnnexinA7、ERCC1、HLA-F 单一指标检测比较,AnnexinA7、ERCC1、HLA-F 联合检测对鼻咽癌的预测价值明显增高($P < 0.001$)。对鼻咽癌组织中 AnnexinA7、ERCC1、HLA-F 表达相关性进行分析,鼻咽癌组织中 AnnexinA7 与 ERCC1、HLA-F 表达水平呈正相关($r = 0.537, 0.652, P = 0.001$);ERCC1 与 HLA-F 表达水平呈正相关($r = 0.479, P = 0.001$)。**结论** AnnexinA7、ERCC1、HLA-F 在鼻咽癌患者中表达水平明显升高,且与肿瘤的分期、淋巴结转移有关,三者可能共同参与了鼻咽癌的发生、发展过程。

[关键词] 鼻咽癌;癌组织;膜联蛋白 A7;核苷酸切除修复交叉互补基因 1;人类白细胞抗原 F**[中图法分类号]** R739.63 **[文献标识码]** A **[文章编号]** 1671-8348(2022)15-2570-05Study on expression levels of AnnexinA7, ERCC1 and HLA-F
in nasopharyngeal carcinoma evolution process*TAO Weiping, PENG Ya, LI Xiangsheng[△]

(Department of ENT, Changsha Municipal Fourth Hospital, Changsha, Hunan 410006, China)

[Abstract] **Objective** To study the expression levels of Annexin A7, nucleotide excision repair by the cross-complementation gene 1 (ERCC1) and human leukocyte antigen F (HLA-F) in the evolution process of nasopharyngeal carcinoma (NPC). **Methods** A total of 78 NPC patients treated in this hospital from April 2020 to March 2021 were selected for conducting the immunohistochemical staining on cancer tissue and paracancerous tissue samples, and the expressions of AnnexinA7, ERCC1 and hla-f in the samples were detected. The expression levels of AnnexinA7, ERCC1 and HLA-F in the evolution process of NPC were analyzed. **Results** The expressions of AnnexinA7, ERCC1 and HLA-F in cancer tissues were higher than those in paracancerous tissues ($P < 0.05$). The expression levels of AnnexinA7, ERCC1 and HLA-F in NPC samples of different genders and ages were not statistically different ($P > 0.05$); statistically significant differences ($P < 0.05$) were observed among different histological types, T stage and N stage. Compared with stage II NPC patients, the expression levels of AnnexinA7, ERCC1 and HLA-F were significantly increased in stage III or IV tube NPC patients ($P < 0.05$); compared with stage III NPC patients, the expression levels of AnnexinA7, ERCC1 and HLA-F were significantly higher in stage IV tube NPC patients ($P < 0.05$). Compared with the single indicator detection of AnnexinA7, ERCC1 and HLA-F, their combined detection had higher predictive value for NPC ($P < 0.001$). The correlation of AnnexinA7, ERCC1 and HLA-F expressions in NPC tissues was analyzed. AnnexinA7 in NPC tissues was positively correlated with ERCC1 and HLA-F expression levels ($r = 0.537, 0.652, P = 0.001$). ERCC1 was positively correlated with the HLA-F expression level ($r = 0.479, P =$

* 基金项目:湖南省卫生健康委员会科研计划项目(20200004)。 作者简介:陶维平(1978-),主治医师,学士,主要从事耳鼻喉头颈外科疾病的诊治研究。 [△] 通信作者, E-mail:ntcba88@163.com。

0.001)。Conclusion The expression levels of AnnexinA7, ERCC1 and HLA-F in the patients with NPC are significantly increased, moreover which are related with the tumor stage and lymph node metastasis. The three could co-involved in the occurrence and development process of NPC.

[Key words] nasopharyngeal carcinoma; cancerous tissue; Annexin A7; excision repair cross complementing gene 1; human leukocyte antigen F

鼻咽癌是指发生在鼻咽部的恶性肿瘤,现在的人们生活和工作压力、环境污染均比较大,导致鼻咽癌的发病率较高^[1-2]。症状在早期多不典型,随着肿瘤的生长,逐步出现一系列的症状,如鼻出血、头疼,鼻咽癌也可以出现耳闷、鼻塞、鼻涕中带血的情况,比较严重的情况就会出现淋巴结肿大、视力障碍、呼吸困难等,对身体的影响较大,使患者备受折磨。鼻咽癌和颅内相通,易导致颅内的损伤和感染,若不及早进行治疗会危及生命^[3-4]。目前对于鼻咽癌首选的治疗方法为放射治疗,根治性的治疗多适用于全身状况良好的患者。据报道,膜联蛋白 A7(AnnexinA7)、核苷酸切除修复交叉互补基因 1(ERCC1)、人类白细胞抗原 F(HLA-F)在体内参与多种生理病理过程,促进细胞增殖、抑制凋亡,调控血管生成等,与肿瘤的发生、发展密切相关。AnnexinA7、ERCC1、HLA-F 在部分肿瘤如肺癌、直肠癌、乳腺癌等组织中高表达,并在肿瘤的转移和侵袭中发挥重要作用。但是,AnnexinA7、ERCC1、HLA-F 在鼻咽癌组织中表达情况及对鼻咽癌细胞生长的影响尚未明确^[5-6]。本文旨在通过分析 AnnexinA7、ERCC1、HLA-F 在鼻咽癌组织中的表达水平,以为 AnnexinA7、ERCC1、HLA-F 在鼻咽癌的研究提供依据和方向。

1 资料与方法

1.1 一般资料

选取 2020 年 4 月至 2021 年 3 月于本院进行手术治疗的鼻咽癌患者 78 例,其中男 41 例,女 37 例,年龄 28~85 岁,平均(56.5±22.8)岁。纳入标准:(1)经 X 射线、CT 检查黏膜下的组织有早期病变;(2)鼻咽部有肿物,肿物活检证实为癌变;(3)临床病历资料齐全;(4)无全身感染及严重贫血;(5)无肿瘤复发及转移。排除标准:(1)近期接受放化疗;(2)患有严重高血压、心脏病者;(3)肝、肾功能障碍者;(4)合并器官肿瘤者;(5)精神异常,不能积极配合沟通治疗者。取患者术中切除的癌组织及癌旁组织(距离癌组织边缘 2 cm 之内的非癌组织)行免疫组织化学(IHC)染色,根据国际抗癌联盟(UICC)第 7 版分期标准,组织学类型中非角化型癌 30 例,角化型癌 48 例;T 分期中 T1 期 24 例, T2~4 期 54 例;N 分期中 N0 期 21 例, N1~3 期 57 例;临床综合分期中 II 期 7 例, III 期 31 例, IV 期 40 例。本研究患者及家属均知情同意,并获本院伦理委员会批准[2020 伦审第(65)号]。

1.2 方法

1.2.1 标本采集及 IHC 染色

所有癌组织、癌旁组织 5 μm 厚度切片,行常规脱

蜡水化,柠檬酸盐缓冲液(pH 6.0, 0.01 mol/L)95 °C 加热 30 min,取出冷却,磷酸缓冲盐溶液(PBS)清洗。滴加 0.3% 过氧化氢阻断剂,4% 脱脂奶粉,恒温孵育 30 min 后 PBS 清洗 3 次,滴加山羊血清,26 °C 环境中培养 0.5 h,添加一抗(1:1 000),4 °C 孵育过夜,取出后 PBS 清洗,滴加二抗兔抗羊 IgG(1:1 000),再次孵育 30 min,再与抗生物素蛋白-生物素-过氧化物酶复合物孵育 30 min,使用 PBS 清洗,3,3'-二氨基联苯胺(DAB)溶液显色处理 8 min,苏木精染色,反蓝、脱水处理后封片,显微镜观察(200 倍),使用 ImageJ 软件分析 AnnexinA7、ERCC1、HLA-F 表达的积分光密度值。

1.2.2 IHC 染色检测 AnnexinA7、ERCC1、HLA-F 的表达水平

将鼻咽癌组织切片放置 60 °C 烤箱,烤片 2 h,使用二甲苯反复脱蜡 3 次,每次 10 min,梯度乙醇水化,用蒸馏水冲洗 5 min。将切片放置塑料染色架上,放入含 0.01 mol/L pH 6.0 柠檬酸组织抗原缓冲液容器中,加热 15~20 min,冷却。蒸馏水冲玻片洗 2 次, PBS 冲洗 3 次。过氧化物酶阻断剂 15 min, PBS 冲洗 3 次,每次 3 min。稀释滴加 1 滴一抗(1:1 000 稀释),放入 4 °C 冰箱保存;次日取出放置 30 min, PBS 冲洗 3 次,每次 3 min。除去 PBS,切片滴加 50 μL MaxVision™ 试剂,40 °C 孵育 15 min, PBS 冲洗 3 次,每次 3 min。除去 PBS,切片滴加 DAB 显色试剂显色。3~5 min 后冲洗终止显色。苏木精复染细胞核 1 min,冲洗反蓝。梯度乙醇脱水,二甲苯透明 10 min,风干,封片,显微镜观察(200 倍)。

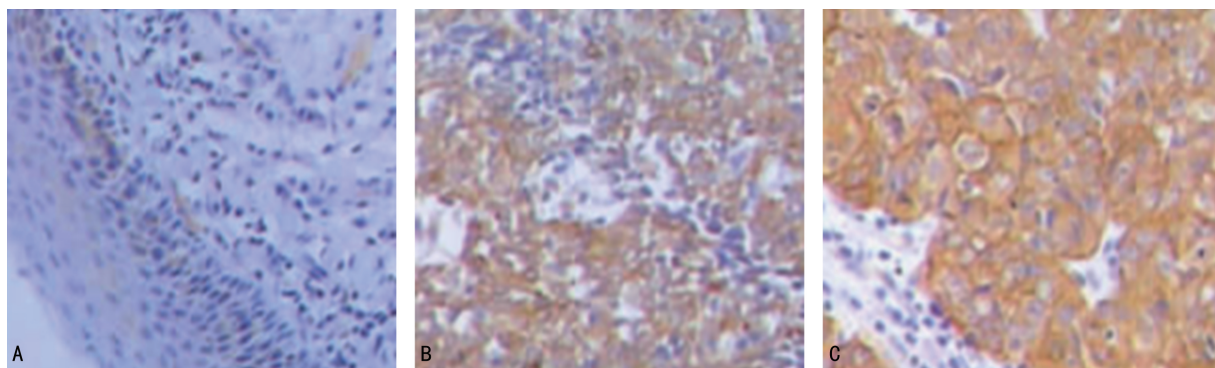
1.3 统计学处理

数据使用 SPSS19.0 统计软件进行分析,应用 Kolmogorov-Smirnov 检验数据是否符合正态分布,符合正态分布的计量资料以 $\bar{x} \pm s$ 表示,采用方差分析,两组间比较采用独立样本 *t* 检验;不符合正态分布的计量资料运用中位数和四分位数间距 [$M(P_{25}, P_{75})$] 表示,组间采用 Wilcoxon 秩和检验。AnnexinA7、ERCC1、HLA-F 之间相关性采用 Pearson 相关性分析,以 $P < 0.05$ 为差异有统计学意义。

2 结果

2.1 AnnexinA7、ERCC1、HLA-F 在两组标本组织中的表达水平比较

IHC 染色结果显示,鼻咽癌组织中阳性染色细胞阳性颗粒主要定位于细胞质,癌组织中 AnnexinA7、ERCC1、HLA-F 表达水平明显高于癌旁组织,差异均有统计学意义($P < 0.05$),见图 1、表 1。



A: AnnexinA7; B: ERCC1; C: HLA-F.

图 1 鼻咽癌组织中 AnnexinA7、ERCC1、HLA-F 表达 (IHC 染色, $\times 200$)表 1 AnnexinA7、ERCC1、HLA-F 在两组组织标本中的表达水平比较 ($\bar{x} \pm s, n = 78$)

标本组织	AnnexinA7	ERCC1	HLA-F
癌旁组织	0.39 \pm 0.03	0.82 \pm 0.11	1.63 \pm 0.53
癌组织	0.83 \pm 0.04	1.65 \pm 0.24	2.14 \pm 0.13
<i>t</i>	77.720	27.770	8.254
<i>P</i>	<0.001	<0.001	<0.001

2.2 AnnexinA7、ERCC1、HLA-F 与鼻咽癌临床病理因素的关系

AnnexinA7、ERCC1、HLA-F 在不同性别、年龄的鼻咽癌中表达水平无统计学差异 ($P > 0.05$); 在不同组织学类型及 T、N 分期差异具有统计学意义 ($P < 0.05$)。与 II 期鼻咽癌患者比较, III、IV 期管鼻咽癌患者 AnnexinA7、ERCC1、HLA-F 表达水平明显升高 ($P < 0.05$); 与 III 期鼻咽癌患者比较, IV 期管鼻咽癌患者 AnnexinA7、ERCC1、HLA-F 表达水平明显升高 ($P < 0.05$), 见表 2。

表 2 AnnexinA7、ERCC1、HLA-F 与鼻咽癌临床病毒因素的关系 ($\bar{x} \pm s$)

项目	<i>n</i>	AnnexinA7	ERCC1	HLA-F
性别				
男	41	0.74 \pm 0.29	1.64 \pm 0.07	1.68 \pm 0.32
女	37	0.76 \pm 0.30	1.62 \pm 0.09	1.82 \pm 0.45
<i>t</i>		0.299	0.018	0.008
<i>P</i>		0.766	0.274	0.115
年龄				
<55 岁	45	0.73 \pm 0.08	1.67 \pm 0.11	1.83 \pm 0.34
≥ 55 岁	33	0.75 \pm 0.04	1.62 \pm 0.12	1.77 \pm 0.36
<i>t</i>		1.204	3.152	0.751
<i>P</i>		0.191	0.060	0.455
组织类型				
角化型	30	0.84 \pm 0.32	1.42 \pm 0.06	0.85 \pm 0.16
非角化型	48	0.53 \pm 0.02	2.41 \pm 0.13	2.06 \pm 0.23
<i>t</i>		5.547	45.040	27.410
<i>P</i>		<0.001	<0.001	<0.001

续表 2 AnnexinA7、ERCC1、HLA-F 与鼻咽癌临床病毒因素的关系 ($\bar{x} \pm s$)

项目	<i>n</i>	AnnexinA7	ERCC1	HLA-F
T 分期				
T1 期	24	0.79 \pm 0.14	1.26 \pm 0.07	1.10 \pm 0.14
T2~4 期	54	1.32 \pm 0.15	2.43 \pm 0.14	2.36 \pm 0.23
<i>t</i>		13.980	27.270	4.536
<i>P</i>		<0.001	<0.001	<0.001
N 分期				
N0 期	21	0.95 \pm 0.16	0.92 \pm 0.04	0.85 \pm 0.14
N1~3 期	57	1.64 \pm 0.22	2.17 \pm 0.16	2.27 \pm 0.26
<i>t</i>		14.690	38.750	24.820
<i>P</i>		<0.001	<0.001	<0.001
TNM 分期				
II 期	7	0.68 \pm 0.03	0.82 \pm 0.09	1.01 \pm 0.14
III 期	31	0.78 \pm 0.04	1.68 \pm 0.12	1.52 \pm 0.18
IV 期	40	1.06 \pm 0.10	2.03 \pm 0.14	2.05 \pm 0.27
<i>F</i>		9.895	37.840	17.480
<i>P</i>		<0.001	<0.001	<0.001

2.3 AnnexinA7、ERCC1、HLA-F 单一及联合检测对鼻咽癌的预测价值

与 AnnexinA7、ERCC1、HLA-F 单一指标检测比较, AnnexinA7、ERCC1、HLA-F 联合检测对鼻咽癌的预测价值明显增高, 差异有统计学意义 ($P < 0.001$), 见表 3、图 2。

表 3 AnnexinA7、ERCC1、HLA-F 单一及联合检测对鼻咽癌的预测价值

指标	AUC	95%CI	<i>P</i>	灵敏度	特异度	约登指数
AnnexinA7	0.621	0.445~0.795	0.023	0.764	0.894	0.402
ERCC1	0.705	0.538~0.873	0.033	0.785	0.732	0.421
HLA-F	0.739	0.584~0.895	0.001	0.813	0.687	0.445
联合检测	0.824	0.670~0.949	0.001	0.895	0.612	0.643

2.4 鼻咽癌组织中 AnnexinA7、ERCC1、HLA-F 表达水平相关性分析

对鼻咽癌组织中 AnnexinA7、ERCC1、HLA-F 表达相关性进行分析。鼻咽癌组织中 AnnexinA7 与 ERCC1、HLA-F 表达水平呈正相关 ($r = 0.537, 0.652, P = 0.001$); ERCC1 与 HLA-F 表达水平呈正相关 ($r = 0.479, P = 0.001$), 见表 4。

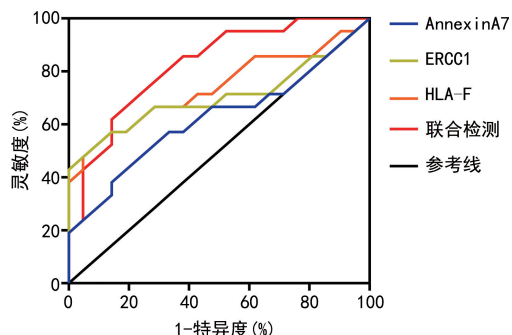


图 2 AnnexinA7、ERCC1、HLA-F 单一及联合检测预测鼻咽癌的 ROC 曲线图

表 4 鼻咽癌组织中 AnnexinA7、ERCC1、HLA-F 表达水平相关性分析

变量	AnnexinA7		ERCC1		HLA-F	
	<i>r</i>	<i>P</i>	<i>r</i>	<i>P</i>	<i>r</i>	<i>P</i>
AnnexinA7	—	—	0.537	0.001	0.652	0.001
ERCC1	0.537	0.001	—	—	0.479	0.001
HLA-F	0.652	0.001	0.479	0.001	—	—

—: 无数据。

3 讨论

鼻咽癌是临床上很常见的一种恶性肿瘤, 主要发生的部位是鼻咽, 多发生于南方地区。目前发病原因并不是很清楚, 通常跟 EB 病毒感染、遗传、环境等因素有一定的联系^[7-8]。鼻咽癌发生位置有些隐蔽, 早期不易发现, 只有通过定期检查才能发现。鼻咽癌对放疗最敏感, 早期的鼻咽癌甚至有治愈的可能, 但局部病灶复发、转移仍是导致死亡及预后欠佳的关键因素。因此, 寻找一种针对鼻咽癌患者的诊治及预后判断相关的标志蛋白是临床重要研究方向^[9-10]。

AnnexinA7 基因定位于人类染色体, 是一种可促进膜融合、黏着的钙依赖性磷脂结合蛋白, 受三磷酸鸟苷 (GTP) 酶的调控^[11]。有研究显示, AnnexinA7 在喉癌、肺癌、乳腺癌等多种肿瘤呈高表达, 在疾病的发展、转归中占据重要角色^[12-13]。叶卫华等^[14]研究发现, AnnexinA7 在胃癌中表达下调可明显抑制癌细胞增殖, 具有抑癌作用, 其蛋白表达水平与胃癌的预后不良具有密切联系。本研究结果显示, AnnexinA7 在鼻咽癌组织中呈高表达, 与 T、N 分期明显相关 ($P < 0.05$), 且高分期癌组织表达相对较高, 与其在胃癌组织中表达相似, 提示 AnnexinA7 可促进多种蛋白的表达, 可能激活了 Ras-Raf-MAPK 相关通路, 促进肿瘤细胞的增殖和分化, 抑制细胞凋亡, 且其表达水平与患者淋巴结转移、临床分期等病理特征具有一定相关性, 进而影响参与鼻咽癌发生演进。

ERCC1 是核酸切除修复家族中重要的基因, 具有识别 DNA 链切割、损伤的双重功能, 其表达水平可直接影响 DNA 修复的生理过程^[15]。有研究显示, ERCC1 表达异常可能影响鼻咽癌患者化疗药物疗效, 其通过蛋白表达作用于基因改变^[16-17]。鼻咽癌组织中 ERCC1 表达的相关研究在国内外报道较少, 研究结果具有偏倚, 与选取样本及地域不同、样本量较少有关。有研究表明, ERCC1 在鼻咽癌组织中的阳性表达低于癌旁组织, 并认为 ERCC1 表达异常及癌变可能与 DNA 修复酶基因作用在上皮细胞形成内积聚体有关^[18]。本研究显示, 鼻咽癌 ERCC1 呈现异常表达, 并发现与癌旁组织比较, 鼻咽癌组织中 ERCC1 表达水平明显增高 ($P < 0.001$); 在临床综合分期中, 其临床分期越晚, ERCC1 表达水平越高。

HLA-F 是 HLA I 类分子重要成员之一, 在 T 淋巴细胞、肿瘤、先天免疫细胞表面表达中的消耗起着重要作用。研究显示, HLA-F 的表达具有广泛性, 在除绒毛外滋养细胞外的所有有核细胞表面都有表达, 在不同肿瘤类型如肝癌、非小细胞肺癌、胃癌中也均有表达, 且其在不同肿瘤中表现出了不同的临床相关性, 在肿瘤的发生、发展中起到了不同程度的推动作用^[19-20]。有研究发现, HLA-F 在鼻咽癌中的表达是影响预后的独立因子, 且 HLA-F 表达与肿瘤浸润程度、血管及淋巴管侵犯、转移等相关^[2]。本研究显示, 淋巴结转移数量增多鼻咽癌组织中 HLA-F 表达相对较高, 说明 HLA-F 的表达与淋巴结转移存在一定相关性, 其可作为诊断鼻咽癌患者的生物标志物。

综上所述, 本文通过对 AnnexinA7、ERCC1、HLA-F 在鼻咽癌组织中表达及临床意义的研究发现, AnnexinA7、ERCC1、HLA-F 表达水平与鼻咽癌患者淋巴结转移情况、肿瘤分级相关, 且三者的异常表达, 可能共同参与鼻咽癌发展演进过程, 对鼻咽癌的诊断有一定的临床价值。但本研究由于选取病例数较少, 具有局限性, 故在下一步研究中, 可扩大研究范围、增加样本量, 进一步探究 AnnexinA7、ERCC1、HLA-F 的表达变化及临床意义。

参考文献

[1] XIAO Z, CHEN Z. Deciphering nasopharyngeal carcinoma pathogenesis via proteomics[J]. Expert Rev Proteomics, 2019, 16(6): 475-485.

[2] CHOW J C, NGAN R K, CHEUNG K M, et al. Immunotherapeutic approaches in nasopharyngeal carcinoma [J]. Expert Opin Biol Ther, 2019, 19(11): 1165-1172.

[3] BALOCHE V, FERRAND F R, MAKOWSKA A, et al. Emerging therapeutic targets for nasopharyngeal carcinoma: opportunities and challenges[J]. Expert Opin Ther Targets, 2020, 24

- (6):545-558.
- [4] 廖恺,郑荣辉,陶昊昀,等.多西他赛、顺铂及替吉奥方案诱导化疗序贯同期放化疗治疗局部晚期鼻咽癌的回溯性分析[J].广东医学,2021,42(1):76-79.
- [5] 魏雪玲,兰美,彭新皓,等.鼻咽癌患者免疫功能状态与EBV DNA的相关性及对预后的影响[J].肿瘤防治研究,2021,48(6):600-606.
- [6] 陈丽珊,周惠嫦,张盘德,等.流质食团对鼻咽癌放疗术后吞咽障碍患者吞咽功能的影响[J].中国康复医学杂志,2021,36(8):968-972.
- [7] 谢康,张鹏,黄雪梅,等.非高发地区初诊远处转移鼻咽癌患者生存及预后的单中心分析[J].中国肿瘤临床,2021,48(1):14-18.
- [8] 洪炎佳,孟铁豹,黎浩江,等.多模态多维信息融合的鼻咽癌MR图像肿瘤深度分割方法[J].浙江大学学报(工学版),2020,54(3):566-573.
- [9] PONTORIERO F, SILVERMAN A M, PAS-CASIO J M, et al. Nonkeratinizing nasopharyngeal carcinoma, undifferentiated type with trisomy 2: a case report and short review of cytogenetic and molecular literature [J]. *Pediatr Dev Pathol*, 2020, 23(6): 448-452.
- [10] HENNESSY M, MORRIS P G. Induction treatment prior to chemoradiotherapy in nasopharyngeal carcinoma: triplet or doublet chemotherapy? [J]. *Anticancer Drugs*, 2020, 31(2): 97-100.
- [11] 王丽,周淑亭,黄玉红,等.膜联蛋白A7对肿瘤细胞黏附分子表达及生物学行为的影响[J].肿瘤学杂志,2018,24(1):31-36.
- [12] 孙佳,肖海娟,闫克敏,等.下调Annexin A3基因对结肠癌HCT116/L-OHP细胞生物学特性影响[J].中华肿瘤防治杂志,2019,26(11):771-777.
- [13] 谢小龙,陆艳艳,虞哲科,等.胰腺癌患者血清膜联蛋白A2水平及与临床病理特征和预后的关系[J].中国现代医学杂志,2021,31(2):62-66.
- [14] 叶卫华,袁虎方.膜联蛋白A7水平在胃癌患者癌组织及外周血液中的变化及其临床意义[J].中国普通外科杂志,2019,28(10):1261-1268.
- [15] 杨春李,吴伟莉,金凤,等.ERCC1的表达水平与鼻咽癌临床病理特征关系的meta分析[J].肿瘤预防与治疗,2019,32(1):78-85.
- [16] KEPPEL C, BAROOAH P, BORTHAKUR P, et al. Genetic polymorphisms along with dietary and environmental factors enhance the susceptibility to nasopharyngeal carcinoma in nagaland of Northeast India [J]. *Biochem Genet*, 2020, 58(4): 533-550.
- [17] BOSSI P, CHAN A T, LICITRA L, et al. Nasopharyngeal carcinoma: ESMO-EURACAN Clinical Practice Guidelines for diagnosis, treatment and follow-up [J]. *Ann Oncol*, 2021, 32(4): 452-465.
- [18] 陈绍俊,杨慧,吴梦馨,等.ERCC1表达与Ⅱ~ⅢA期鼻咽癌顺铂同期放化疗疗效的关系[J].江苏医药,2019,45(1):9-13,封2.
- [19] 朱影,高岚岚,施燕飞,等.分子对接对人结直肠癌HLA-A*2402限制性抗原肽亲和力的预测作用[J].中国卫生检验杂志,2021,31(13):1537-1541.
- [20] 干军,颜卫华. HLA-G参与MDSCs增殖及M1/M2巨噬细胞平衡在肿瘤免疫中的作用研究[J].中华微生物学和免疫学杂志,2018,38(10):732-738.

(收稿日期:2021-09-29 修回日期:2022-04-24)

(上接第2569页)

- 石CT值肾结石患者行输尿管软镜碎石术的疗效比较[J].中华保健医学杂志,2019,21(5):449-451.
- [12] 刘海龙,解婷,黄培楷,等.术前CT平扫观察结石成分与经皮肾镜碎石术清石效果的关系[J].中国医学物理学杂志,2018,35(10):1155-1159.
- [13] 武昊天,张欢.经皮肾镜取石术患者术后中重度疼痛的危险因素[J].中华麻醉学杂志,2018,38(5):533-535.
- [14] 吕文选,王丽琴,胡云宇,等.非增强CT值在预测体外冲击波碎石术治疗肾结石的应用价值研究[J].中国CT和MRI杂志,2018,16(6):77-80.
- [15] 刘红雷,谷亚明,韩阳军,等.经皮肾镜取石术治疗上尿路结石术后发生全身炎症反应综合征的相关因素分析[J].国际外科学杂志,2019,46(1):36-39.
- [16] KLEIN I, GUTIERREZ-ACEVES J. Preoperative imaging in staghorn calculi, planning and decision making in management of staghorn calculi [J]. *Asian J Urol*. 2020, 7(2): 87-93.
- [17] 林国兵,吴忠标,陈振乾,等.结石成分及CT值对肾结石输尿管软镜碎石术疗效的影响[J].浙江医学,2017,39(18):1560-1563.
- [18] 赵国斌,凌海滨,刘鑫,等.输尿管软镜碎石术202例手术时间的影响因素[J].安徽医药,2020,24(7):1317-1320.

(收稿日期:2021-10-11 修回日期:2022-04-24)