

论著·临床研究

doi:10.3969/j.issn.1671-8348.2022.19.012

网络首发 [https://kns.cnki.net/kcms/detail/50.1097.R.20220913.1408.004.html\(2022-09-13\)](https://kns.cnki.net/kcms/detail/50.1097.R.20220913.1408.004.html(2022-09-13))

乳头状脑膜瘤 2 例并文献复习*

阿卜杜喀迪尔·牙森¹,巴图²,张诚¹,麦麦提依明·托合提¹,杨小鹏¹,吴永刚^{1△}

(新疆维吾尔自治区人民医院:1. 神经外科;2. 病理科,新疆乌鲁木齐 830001)

[摘要] **目的** 分析乳头状脑膜瘤(PM)的临床、影像、病理特点,以提高临床对 PM 的认识及其治疗效果。**方法** 收集该院收治的 2 例 PM 患者的临床资料、影像及病理检查结果,分析 PM 患者的临床诊断、鉴别诊断及治疗方法。**结果** 2 例患者基于术前影像和术后病理检查最终诊断为 PM,接受手术联合辅助放疗后获得较满意的疗效。**结论** PM 是脑膜瘤的罕见类型,恶性程度高、易出现复发和远处转移,诊断较困难,主要依靠病理学检查,通过手术全切联合辅助放疗可获得较满意的疗效。

[关键词] 乳头状脑膜瘤;影像特征;病理特征;预后**[中图法分类号]** R739.45 **[文献标识码]** A **[文章编号]** 1671-8348(2022)19-3301-04

Two cases of papillary meningioma and literature review*

ABUDUKADIER Yasen¹,BA Tu²,ZHANG Cheng¹,MAIMAITIYIMING Tuoheti¹,YANG Xiaopeng¹,WU Yonggang^{1△}

(1. Department of Neurosurgery;2. Department of Pathology, Xinjiang Uygur Autonomous Region People's Hospital, Urumqi, Xinjiang 830001, China)

[Abstract] **Objective** To analyze the clinical, imaging and pathological characteristics of papillary meningioma (PM) in order to improve the clinical understanding and treatment efficacy of PM. **Methods** The clinical data, imaging and pathological examination results of two patients with PM admitted and treated in this hospital were collected to analyze the clinical diagnosis, differential diagnosis and treatment methods of PM. **Results** Two patients were finally diagnosed as PM based on preoperative imaging and postoperative pathological examination, and obtained satisfactory curative effects after receiving surgery combined with adjuvant radiotherapy. **Conclusion** PM is a rare type of meningioma with a high degree of malignancy, and easily develops recurrence and distant metastasis, which is difficult to diagnose and mainly relies on pathological examination, and total surgical resection combined with adjuvant radiotherapy could obtain more satisfactory efficacy.

[Key words] papillary meningioma; image feature; pathological feature; prognosis

乳头状脑膜瘤(papillary meningioma, PM)是罕见的恶性脑膜瘤类型,常侵袭性生长、易复发、部分远处转移且预后差,治疗具有挑战性^[1-2]。PM 的临床症状无特异性,影像学检查具有一定诊断价值,但易与相应颅内恶性肿瘤混淆,确诊依靠病理染色检查。因该肿瘤在临床上极罕见,国内外尚无大规模病例研究,缺乏对其诊断和治疗的经验。本文通过对本院诊治的 2 例 PM 患者的临床资料进行回顾性分析并结合相关文献,探讨 PM 的临床、影像、病理特点,分析其治疗及预后,以期为临床提供参考。

1 临床资料

病例 1,41 岁女性,2010 年 1 月以“间断头疼半

年,加重伴下肢乏力 1 个月”为主诉入院。查体:双下肢肌张力正常,肌力 IV 级,其余无特殊。完善头颅磁共振成像(MRI)提示右顶叶镰旁可见不规则形等 T1 等 T2 囊实性异常信号,大小约 4.5 cm×4.5 cm,周边可见 T2/液体衰减反转恢复序列(FLAIR)大片指压状水肿带,扩散加权成像(DWI)信号稍高;增强扫描可见病灶的实性成分明显不规则强化,囊变区无强化,可见脑膜尾征。行右额开颅肿瘤切除术,术后病理检查:光镜下可见细胞质丰富,紧密排列在血管周围呈乳头状结构的肿瘤细胞;免疫组织化学显示上皮膜抗原(EMA)+、波形蛋白(Vimentin)+、广谱细胞角蛋白单抗(AE1/AE3)-、细胞角蛋白 20(CK20)-、细

* 基金项目:新疆维吾尔自治区自然科学基金(2016D01C108)。

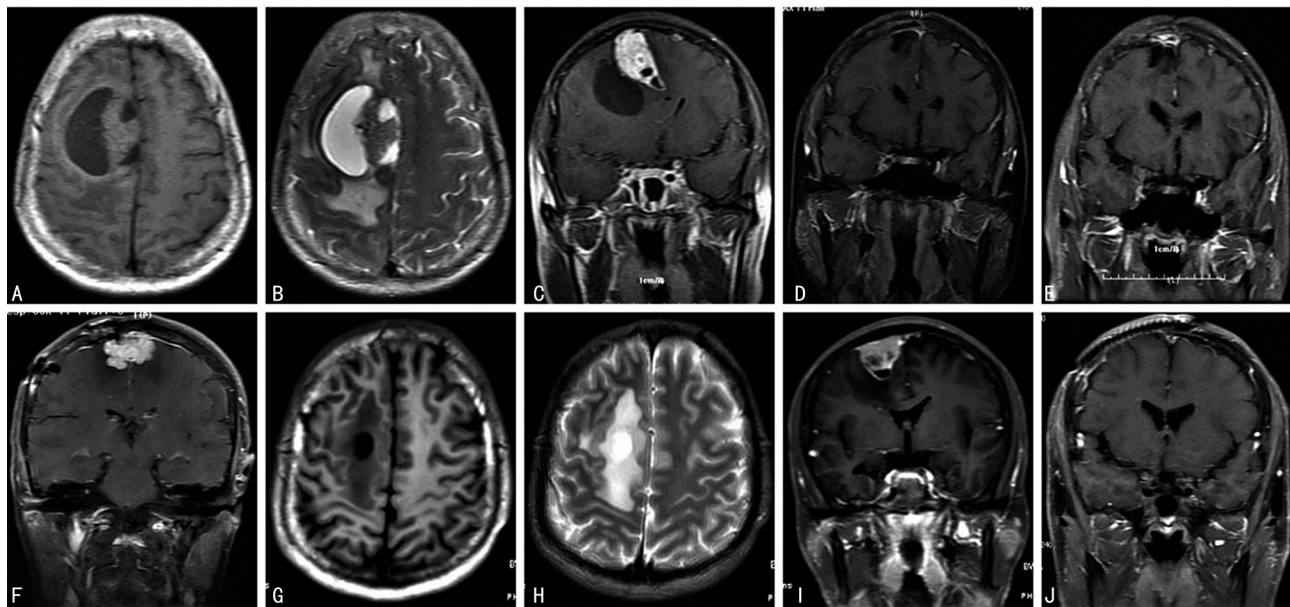
作者简介:阿卜杜喀迪尔·牙森(1991—),住院医师,硕士,主要从事神经

肿瘤基础与临床研究。△ 通信作者,E-mail:wyg931543@163.com。

胞角蛋白 7(CK7)-、胶质原纤维酸性蛋白(GFAP)-、人类黑色素相关抗原(HMB45)-、增值指数(Ki-67)+5%~10%、神经标志物(S-100)+、绒毛蛋白(Villin)-,诊断符合 PM。术后 1 个月开始放疗,总照射剂量为 60 Gy,共 30 次(第 1 阶段总照射剂量 50 Gy,共 25 次;第 2 阶段总照射剂量 10 Gy,共 5 次),照射部位为右侧额叶。放射治疗结束后患者头疼、双下肢乏力症状好转。此后定期随访 2 年半,未见明显复发或转移。失访 4 年,2016 年 10 月患者再次出现双下肢无力,入院后检查头颅 MRI 提示顶部颅板下可见不规则稍长 T1 稍长 T2 信号影、边缘分叶、骑跨中线、增强后不均匀强化,行双侧额顶窦旁肿瘤切除术,术后病理检查证实孤立性纤维性肿瘤,仍在随访中。

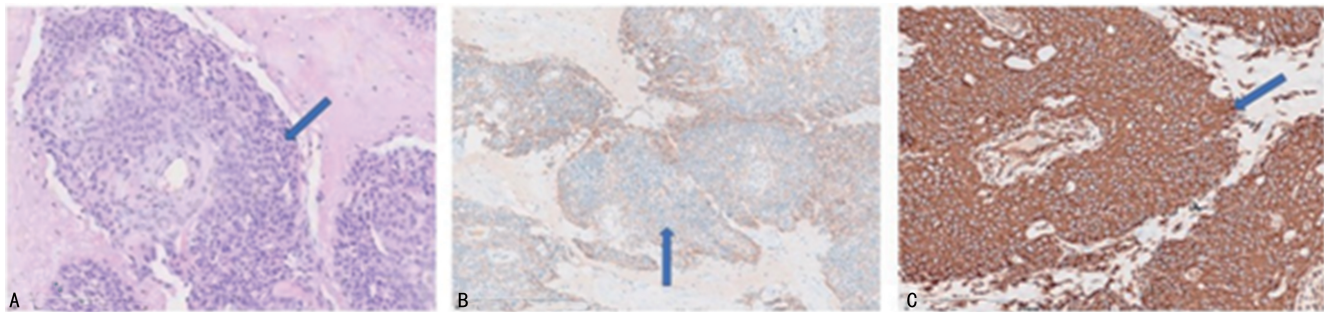
病例 2,27 岁男性,2020 年 10 月以“头疼 2 个月”为主诉入院,查体未见明显阳性体征,头颅 MRI 显示右额部颅板下见类圆形异常信号占位,以等 T1 高 T2 信号为主,压缩序列呈稍高信号,下缘见斑片状低信

号,周围可见大片状水肿,病变边界欠清;增强后病变明显不均匀强化,内囊变区无强化,病变基地宽、与颅骨内板相连,并可见脑膜尾征。在神经导航下行右额脑膜瘤全切除,术后病理检查:光镜下可见细胞质丰富,细胞浆染色明显,围绕血管紧密排列呈乳头状结构的肿瘤细胞;免疫组织化学显示 EMA+、Vimentin+、孕激素受体(PR)+5%、Ki-67+30%、抑癌基因(P53)+、生长抑素 II 型受体(SSTR2)+、单链 I 型糖蛋白(CD99)+、钙粘蛋白(CD34)-、雌激素受体(ER)-、GFAP-、S-100-、信号转导因子及转录激活因子 6(Stat6)-、少突胶质细胞转录因子(Olig-2)-,诊断符合 PM。术后病情好转出院,20 d 后出现切口感染来院,行“坏死组织切除清创术+去骨瓣减压术”,5 个月后完善头颅 MRI 未见肿瘤复发并行“颅骨修补术”。近 2 个月前完善头颅 MRI 未见肿瘤复发,予以右侧额叶术后瘤床区放疗:总照射剂量 60 Gy,共 30 次,每次 2 Gy,每周 5 次。以上两例患者术前及术后随访头颅 MRI 见图 1,病理检查见图 2。



A~C:病例 1 术前术前 MRI;D~F:病例 1 术后 1、2 及 6 年的复查 MRI;G~I:病例 2 术前 MRI;J:病例 2 术后 10 个月的复查 MRI。

图 1 术前及术后随访头颅 MRI 图像



A:PM 组织苏木素-伊红染色(200 \times),箭头所示为血管周围乳头状排列的肿瘤细胞;B~C:PM 组织免疫组织化学染色(EnVision 二步法染色,200 \times),箭头所示为阳性表达的 EMA 及 Vimentin。

图 2 病理图像

2 讨 论

PM 在 1938 年由库欣和艾森哈特首次提出,是一种罕见的恶性脑膜瘤,主要见于儿童和年轻人,在儿童脑膜瘤中的比例约 9.8%,而成人仅占 1.0%~2.5%。因其侵袭性生长、易复发、远处转移、预后差等恶性生物学性质被列入世界卫生组织(WHO)Ⅲ级脑膜瘤。PM 多见于大脑凸面、矢状窦旁及大脑镰旁等,后颅窝、椎管、脑室或颈静脉孔区少见^[1-3]。本文病例 1 为中年女性,属于该病罕见人群,两例患者肿瘤均位于幕上。临床症状无特异性,与其部位、大小、生长速度及瘤周水肿严重程度有关。

本文病例 1 MRI 显示等 T1 等 T2 囊实性异常信号,病例 2 为等 T1 高 T2 信号,二者均有实性和囊性部分,实性部分不均匀强化,瘤周水肿明显,边界不清。结合相关文献发现,PM 有 MRI 平扫 T1 低或等信号、T2 高或等信号、强化不均匀、呈分叶状、分界不清楚、瘤周水肿明显等影像学特点^[4]。该肿瘤因生长速度过快,呈不均衡、多中心膨胀性生长,浸润至脑实质,压迫静脉,瘤内出血、坏死,故 MRI 表现为分叶状、边界不清、强化不均匀、瘤周明显水肿及瘤内或瘤周囊变等^[2,5]。血管外皮细胞瘤、高级别星形细胞瘤、转移瘤和原始神经外胚层肿瘤等的影像特征与 PM 相似,难以鉴别,血管外皮细胞瘤生长部位及影像表现与 PM 极度相似,影像学表现为分叶状结构、不均匀强化、半数以上可见硬脑膜尾征,不同点是可见骨质侵袭、血管信号空洞;高级别星形细胞瘤硬脑膜尾征少见,可生长到脑实质;转移瘤可表现为环状强化影^[2]。

本文中患者术后病理检查可见组织片状坏死,肿瘤细胞的细胞质丰富,细胞质染色明显,血管周围紧密排列呈乳头状结构。免疫组织化学染色可见 EMA 及 Vimentin 阳性表达,GFAP 为阴性,S-100 1 例阳性、1 例阴性,Ki-67 阳性率均较高,PR 及 P53 阳性。根据本文两例患者病理检测结果并结合相关文献,总结 PM 的病理特点如下:肿瘤细胞呈柱状,细胞质丰富,形态较单一、核分裂多见,增生活跃,在血管周围紧密排列成乳头状结构^[5]。免疫组织化学染色 EMA 及 Vimentin 的阳性表达被认为是其可靠的免疫组织化学标记物,GFAP 通常阴性,S-100 呈现多样性^[5]。不典型脉络丛乳头状瘤、乳头状室管膜瘤、转移性乳头状腺癌、星形母细胞瘤等肿瘤组织学表现为乳头状结构,易与 PM 混淆,需注意鉴别。不典型脉络丛乳头状瘤 CK 和 Vimentin 通常阳性,EMA 阴性;乳头状室管膜瘤 GFAP 阳性;转移性乳头状腺癌多见于老年患者,CK 及 EMA 阳性,Vimentin 阴性;星形母细胞瘤 GFAP 阳性^[6-7]。

由于 PM 的发病率极低,缺乏大规模病例研究数据,关于其复发率、预后相关的研究数据有所不同,且

尚无明确的治疗指南。大多数研究报道 PM 复发率约 55%,75%的 PM 病灶局部浸润至脑实质,约 20%的 PM 可通过脑脊液远处转移,常转移至肺和肝脏,患者 5 年存活率约为 40%^[7-8]。手术切除范围是预后的独立影响因素,且术后放疗可降低复发率,因此,强调手术尽量全切,术后辅助放疗,以提高患者生存率^[7-10]。FONG 等^[10]对 29 例 PM 患者进行 meta 分析表明,全切复发率为 47.8%,明显低于次全切复发率(83%),且证实术后放疗可提高患者生存率。另一文献中报道,30 例 PM 患者中全切者复发率为 57.1%,次全切者复发率为 100.0%,建议无论切除范围如何,尽早进行放疗,以提高局部侵袭控制率和生存率^[11]。JIANG 等^[12]报道 1 例脑干内 PM 患者初次手术 9 个月后复发,二次术后放疗随访 2 年未复发。本文病例 1 术后放疗,定期随访 2 年半未复发,6 年后发现新的肿瘤类型,新出现的肿瘤考虑为放疗后继发肿瘤,未考虑 PM 复发。病例 2 肿瘤手术全切,术后 10 个月内未见明显复发,鉴于该肿瘤恶性程度及复发率高,患者积极进行了放疗。根据目前文献报道结合本文 2 例患者的治疗经验,建议手术尽量全切,术后尽早辅助放疗,其放疗方案及放射剂量有待进一步研究,以提高术后放疗的安全性。

根据相关文献报道可知,尽管化疗、免疫治疗等治疗方法已被用于恶性脑膜瘤的治疗,但疗效尚未明确。既往研究中伊马替尼、替莫唑胺、环磷酰胺和羟基脲等化疗药已被用于治疗恶性脑膜瘤,但没有获得确切的疗效^[8,13-14]。此外,用抗集落刺激因子 1 受体(colony-stimulating factor 1 receptor,CSF1R)对大鼠恶性脑膜瘤模型进行免疫治疗,结果显示恶性脑膜瘤的生长明显被抑制^[15],因此笔者认为抗 CSF1R 治疗可能有望成为对 PM 有效的免疫疗法,可进行进一步研究明确其有效性和安全性。

此外,也有不少关于治疗恶性脑膜瘤的探索性研究报道。一项体外实验结果显示,艾日布林(一种端粒酶抑制剂)可抑制恶性脑膜瘤细胞生长,有望成为治疗 PM 的靶向药物^[16]。另一项研究表明,大黄酚(一种抗肿瘤作用的蒽醌)通过调节骨诱导因子/哺乳动物雷帕霉素靶蛋白(OGN/mTOR)信号通路,抑制恶性脑膜瘤细胞的活力和增殖,有望成为对恶性脑膜瘤的治疗靶点^[17]。激光间质热疗(laser interstitial thermal therapy,LITT)是通过立体定向导管对病灶进行热消融,已有研究者将其用于 2 例恶性脑膜瘤、2 例孤立性纤维性肿瘤患者的治疗,患者肿瘤体积平均减少 52%,也是有前景的恶性脑膜瘤治疗方法^[18]。

综上所述,PM 是脑膜瘤的罕见类型,其恶性程度高,易浸润至脑实质、发生远处转移,手术难以全切,复发率高,预后差。尽管 PM 有一定的影像学和病理学特征,但临床中容易混淆,需谨慎鉴别。尽量手术

全切和术后辅助放疗是目前被提倡的治疗方法。化疗、免疫治疗、靶向治疗等多种治疗方法仍处于探索阶段,有效性和安全性有待进一步研究阐明。

参考文献

- [1] LIU F, TIAN Y, ZHOU L. Papillary meningioma of the central nervous system: a SEER database analysis[J]. *Neurosurg Rev*, 2021, 44(5): 2777-2784.
- [2] TATHE S P, PARATE S N. Papillary meningioma: diagnosis by intraoperative crush smear cytology[J]. *Diagn Cytopathol*, 2019, 47(9): 907-911.
- [3] DE SOUZA M R, FAGUNDES C F, RABELO N N, et al. Association between intracranial aneurysm and meningiomas: an integrative survival analysis with identification of prognostic factors [J]. *Clin Neurol Neurosurg*, 2020, 198: 106128.
- [4] 陈晨,程敬亮,汪卫建,等. 乳头状脑膜瘤误诊为听神经瘤 1 例[J]. *中国介入影像与治疗学*, 2017, 14(5): 323.
- [5] LI B, TAO B, BAI H, et al. Papillary meningioma: an aggressive variant meningioma with clinical features and treatment: a retrospective study of 10 cases[J]. *Int J Neurosci*, 2016, 126(10): 878-887.
- [6] PONIMAN J, CANGARA M H, KAELAN C, et al. Progesterone receptor expression and score differences in determining grade and subtype of meningioma [J]. *J Neurosci Rural Pract*, 2020, 11(4): 552-557.
- [7] ZHANG G S, ZHANG Y Y, HE F, et al. Primary intracranial papillary meningioma: Analysis of factors of prognosis and systematic review[J]. *J Clin Neurosci*, 2021, 91: 118-124.
- [8] CAZZATO G, INTERNÒ V, CIMMINO A, et al. Papillary meningioma: case presentation with emphasis on surgical and medical therapy of a rare variant of meningioma[J]. *Diseases*, 2021, 9(3): 63.
- [9] WILLIAMS E A, WAKIMOTO H, SHANKAR G M, et al. Frequent inactivating mutations of the PBAF complex gene PBRM1 in meningioma with papillary features[J]. *Acta Neuropathol*, 2020, 140(1): 89-93.
- [10] FONG C, NAGASAWA D T, CHUNG L K, et al. Systematic analysis of outcomes for surgical resection and radiotherapy in patients with papillary meningioma[J]. *J Neurol Surg B Skull Base*, 2015, 76(4): 252-256.
- [11] WANG X Q, CHEN H, ZHAO L, et al. Intracranial papillary meningioma: a clinicopathologic study of 30 cases at a single institution[J]. *Neurosurgery*, 2013, 73(5): 777-790.
- [12] JIANG X B, KE C, HAN Z A, et al. Intraparenchymal papillary meningioma of brainstem: case report and literature review[J]. *World J Surg Oncol*, 2012, 10: 10.
- [13] CORONA A M, DI L, SHAH A H, et al. Current experimental therapies for atypical and malignant meningiomas[J]. *J Neurooncol*, 2021, 153(2): 203-210.
- [14] SUMNER W A, AMINI A, HANKINSON T C, et al. Survival benefit of postoperative radiation in papillary meningioma: analysis of the National Cancer Data Base[J]. *Rep Pract Oncol Radiother*, 2017, 22(6): 495-501.
- [15] YEUNG J, YAGHOUBI V, MIYAGISHIMA D, et al. Targeting the CSF1/CSF1R axis is a potential treatment strategy for malignant meningiomas[J]. *Neuro Oncol*, 2021, 23(11): 1922-1935.
- [16] NAKANO T, FUJIMOTO K, TOMIYAMA A, et al. Eribulin prolongs survival in an orthotopic xenograft mouse model of malignant meningioma[J]. *Cancer Sci*, 2022, 113(2): 697-708.
- [17] WANG J, LV P. Chrysophanol inhibits the osteoglycin/mTOR and activates NF2 signaling pathways to reduce viability and proliferation of malignant meningioma cells [J]. *Bioengineered*, 2021, 12(1): 755-762.
- [18] IVAN M E, DIAZ R J, BERGER M H, et al. Magnetic resonance-guided laser ablation for the treatment of recurrent dural-based lesions: a series of five cases [J]. *World Neurosurg*, 2017, 98: 162-170.