

· 专家共识 · doi:10.3969/j.issn.1671-8348.2022.21.001

网络首发 [https://kns.cnki.net/kcms/detail/50.1097.R.20220601.1858.006.html\(2022-06-02\)](https://kns.cnki.net/kcms/detail/50.1097.R.20220601.1858.006.html(2022-06-02))

高危肺结节单孔胸腔镜手术诊治重庆地区专家共识*

江跃全¹, 吴永忠¹, 王志强¹, 滕飞¹, 陈丹², 洪斌³, 孔令文⁴,
马铮⁵, 李代蓉¹, 申林⁶, 陶永忠⁷, 汪天虎⁸, 余鑫⁹, 张奇¹

- (1. 重庆大学附属肿瘤医院 400030; 2. 重庆医科大学附属第一医院 400042; 3. 重庆医科大学附属永川医院 402160; 4. 重庆市急救医疗中心 400012; 5. 重庆市人民医院 400013;
6. 重庆医科大学附属第二医院 400010; 7. 重庆大学附属涪陵医院 408000; 8. 重庆医科大学附属第三医院 401120; 9. 重庆大学附属三峡医院 404000)

[摘要] 在我国所有癌症中,肺癌的发病率及病死率均为第一,绝大多数患者就诊时已属晚期,这与缺乏筛查及规范治疗有关。随着胸部薄层CT的普及,近年来肺结节检出率逐年增加,而手术切除是肺结节最有效的治疗手段。单孔胸腔镜手术是微创手术的重要方式之一,为进一步规范重庆地区临床诊疗行为,保障诊疗质量,促进该技术规范,重庆市医药生物技术协会肺癌专业委员会组织重庆地区肺癌领域专家学者编写该共识,供广大胸外科同仁参考。

[关键词] 肺结节;单孔胸腔镜手术;重庆;专家共识

[中图分类号] R655

[文献标识码] A

[文章编号] 1671-8348(2022)21-3601-06

Expert consensus on diagnosis and treatment of single-port thoracoscopic surgery for high-risk pulmonary nodules in Chongqing area

JIANG Yuequan¹, WU Yongzhong¹, WANG Zhiqiang¹, TENG Fei¹, CHEN Dan²,
HONG Bin³, KONG Lingwen⁴, MA Zheng⁵, LI Dairong¹, SHEN Lin⁶,
TAO Yongzhong⁷, WANG Tianhu⁸, YU Xin⁹, ZHANG Qi¹

- (1. *Affiliated Tumor Hospital of Chongqing University, Chongqing 400030, China*; 2. *First Affiliated Hospital of Chongqing Medical University, Chongqing 400042, China*; 3. *Affiliated Yongchuan Hospital, Chongqing Medical University, Chongqing 402160, China*; 4. *Chongqing Municipal Emergency Medical Center, Chongqing 400014, China*; 5. *Chongqing Municipal People's Hospital, Chongqing 400013, China*; 6. *Second Affiliated Hospital of Chongqing Medical University, Chongqing 400010, China*; 7. *Fuling Hospital Affiliated to, Chongqing University, Chongqing 408000, China*; 8. *Third Affiliated Hospital of Chongqing Medical University, Chongqing 401120, China*; 9. *Three Gorges Hospital Affiliated to, Chongqing University, Chongqing 404000, China*)

[Abstract] The incidence rate and mortality rate of lung cancer are the first among all cancers in our country. The majority of the patients already belong to its advanced stage when diagnosis, which is related to a lack of screening and standardized treatment. With the popularization of chest thin-section CT, the detection rate of pulmonary nodules has increased year by year in recent years. Surgical excision is the most effective means of the treatment of pulmonary nodules. The single-port thoracoscopic surgery is one of important modes in minimally invasive operation. In order to further standardize the clinical diagnosis and treatment behavior in Chongqing area, ensure the quality of diagnosis and treatment, and promote the technical specification, the Lung Cancer Professional Committee of Chongqing Pharmaceutical Biotechnology Association organized the experts and scholars in the field of lung cancer in Chongqing area to compile and write the consensus to provide reference for the colleagues in thoracic surgery.

[Key words] pulmonary nodules; uniportal video-assisted thoracic surgery; Chongqing; expert consensus

肺癌是我国发病率和病死率最高的恶性肿瘤,约 75% 的患者在诊断时已属晚期,5 年生存率不足 20%,严重危害人民健康^[1-2]。这既与缺乏筛查有关,又与缺乏科学辨识肺结节的方法有关。Ia 期肺癌患者通过手术治疗,5 年生存率可达百分之九十以上^[3]。因此,肺结节早期筛检及手术切除治疗对肺癌的预后至关重要^[4]。“早发现、早诊断、早治疗”可以有效帮助患者延长生存期,提高生活质量,减轻国家财政和家庭经济负担。

手术切除是高危肺结节的重要治疗方式,自 20 世纪 90 年代开始,胸外科逐步迈入微创时代,微创下肺叶、肺部分切除术之所以逐渐普及并替代传统开胸手术,与微创手术经验的长期积累和相关医疗设备的升级改进密切相关^[5]。与常规多孔胸腔镜手术相比,单孔胸腔镜手术切口更少、更微创,利于患者术后快速恢复;术中垂直视野更好,近似于传统手术的视角^[6],2010 年首次报道于肺癌切除治疗^[7]。由于肺结节属于良性或早期肺癌,相对于操作复杂的中晚期肺癌更利于开展单孔胸腔镜手术。伴随着手术技术的不断完善,目前开展单孔胸腔镜手术的单位逐年增多,但许多地区尤其是基层单位对于肺结节单孔胸腔镜手术尚处于探索阶段。

重庆位于中国西南部地区,地处长江上游,民风习俗、经济状况、医疗条件等与其他区域比较有明显差异。重庆市医药生物技术协会肺癌专业委员会组织该地区相关专家学者拟定肺结节单孔胸腔镜手术诊疗重庆地区专家共识。该共识结合了重庆本土区域特点并参照《肺结节诊治中国专家共识(2018 年版)》、2021-V1《NCCN 非小细胞肺癌临床诊治指南》《美国胸科医师学会肺癌指南(第三版)》《2019 肺癌筛查与管理中国专家共识》《肺结节评估亚洲临床实践指南》《Uniportal video-assisted thoracic surgery for the treatment of lung cancer: a consensus report from Chinese Society for Thoracic and Cardiovascular Surgery (CSTCVS) and Chinese Association of Thoracic Surgeons (CATS)》等多个相关共识或指南,旨在规范本地区肺小结节的筛查及单孔胸腔镜手术治疗,从而使肺小结节患者能够从单孔手术创伤小、恢复快的优势中获益。

1 肺结节的含义及处理原则

1.1 肺结节的含义

肺结节为影像学中直径 ≤ 3 cm 的局灶性、类圆形、密度增高的实性或亚实性肺部阴影。

1.2 肺结节的处理原则

1.2.1 对直径 $> 8 \sim 30$ mm 的孤立实性肺结节评估和处理原则^[8-9]

见图 1。

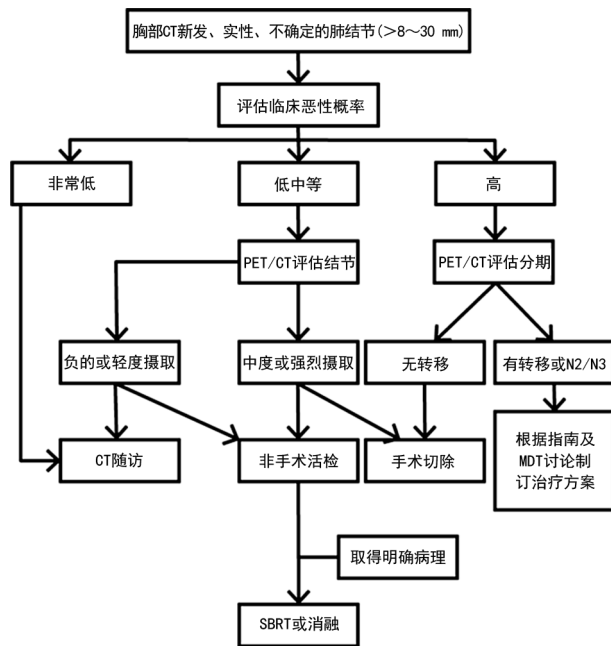


图 1 直径 $> 8 \sim 30$ mm 的孤立性实性肺结节的临床管理流程

1.2.2 对直径 ≤ 8 mm 的孤立实性肺结节评估和处理原则^[10-12]

见图 2。

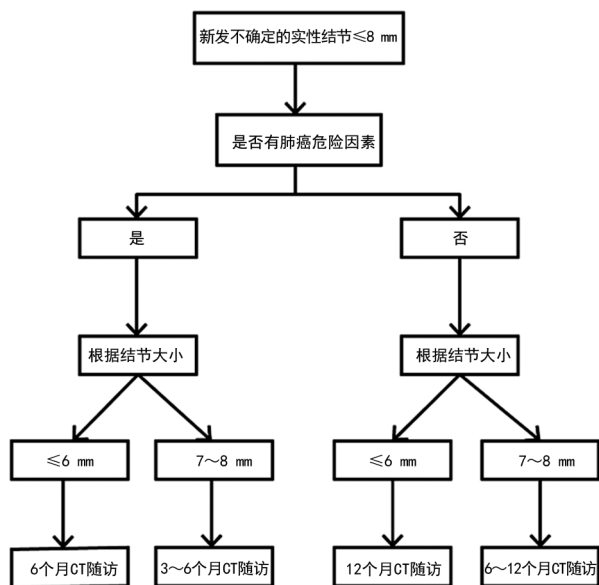


图 2 直径 ≤ 8 mm 的孤立性实性肺结节的临床管理流程

1.2.3 孤立性亚实性结节评估和处理原则^[10-14]

见图 3。

1.2.4 多发结节^[10-12]

重点关注主病灶并依照单发结节处理原则。对于主病灶 ≤ 6 mm 的建议 6 个月后胸部 CT 随访; $>$

6~8 mm 的建议 3~6 个月随访; >8~30 mm 的建议 3 个月随访或手术治疗。

2 单孔胸腔镜手术概念

手术切口 2~4 cm, 不借助肋骨撑开器, 利用腔镜呈现手术视野, 所有关键操作步骤均经过该切口完成。

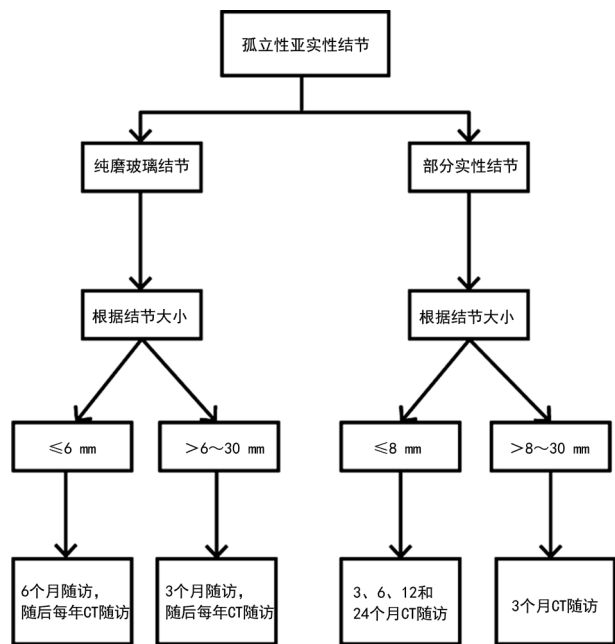


图 3 孤立性亚实性肺结节的临床管理流程

3 适应证与禁忌证

良性肺结节或分期为 III A 期及以下的恶性肺结节: (1) 新辅助放化疗并非单孔胸腔镜手术禁忌证; (2) 由于胸部手术史、既往胸膜炎等引起的胸膜粘连是相对禁忌证; (3) 肺门受侵或结节侵及膈神经、胸壁、心包等是相对禁忌证; (4) 若符合手术指征, 可采用单孔胸腔镜进行肺部分、肺叶甚至全肺切除。

既往相关研究表明新辅助化疗并不会延长手术时间, 不会增加淋巴结清扫难度, 也不会导致术中风险增加^[15-16]。而新辅助放疗虽循证医学证据不足, 但它并非单孔胸腔镜的手术禁忌证, 对此专家们已达成共识。与多孔胸腔镜比较, 单孔胸腔镜下肺段切除术是安全可靠的^[17], 且术中出血少、手术时间短、术后恢复快^[18-19], 但缺少高级别证据支持。针对全肺切除, 无论采用多孔胸腔镜手术还是传统开刀手术, 短期与长期结果并无差别^[20-21], 因此, 共识认为单孔胸腔镜手术也可适用于全肺切除, 但是仍需进一步研究加以证实^[22-23]。

4 麻醉与体位

主要采取健侧卧位, 双手抱头, 胸部垫高或者折刀体位, 以最大限度打开肋间隙, 暴露肺门结构, 术者与扶镜手站患者腹侧, 助手站对侧。一般采取双腔气

管插管, 然而对气道狭窄、畸形或气道比较窄的儿童和体态较小的成人, 可采用单腔气管插管配合封堵器。

5 手术切口设计

(1) 第四肋间: 右肺上叶及右肺上叶尖段、前段、后段; 左肺上叶尖段、前段、后段及固有段。(2) 第五肋间: 右肺中叶及各段; 右肺下叶及各段; 左肺上叶及舌段; 左肺下叶及各段。(3) 切口位于腋前线或腋前线至腋中线之间, 长度 2~4 cm。(4) 术后放置 1 根 24Fr 沟槽引流管并固定于该切口背侧。

6 淋巴结清扫

原位腺癌和微浸润腺癌一般不会发生淋巴结转移, 术后治愈率几乎达到百分之百。原位癌现已移出肺癌分类, 并归类为癌前病变。因此对于磨玻璃成分为主的肺结节可以不清扫淋巴结或仅行纵隔淋巴结采样^[24], 而对于浸润性肺癌, 纵隔淋巴结清扫是根治性手术中的重要环节。在包含 9 项研究的回顾性循证医学分析^[25]中, 7 项研究表明单孔胸腔镜下淋巴结清扫数量和多孔胸腔镜无明显区别, 2 项研究表明单孔胸腔镜下淋巴结清扫数量多于多孔胸腔镜。与开放手术比较, 目前对于胸腔镜在淋巴结清扫方面优势的证据等级不高, 不同研究得到的结果也有差异^[26-27]。根据相关研究, 单孔胸腔镜下淋巴结清扫数量平均为 (20.14±10.73) 个^[28], 但缺少与开放手术淋巴结清扫数量的对照研究。淋巴结破碎出血易导致术野模糊增加手术难度, 也存在导致肿瘤播散转移风险, 故建议整块清扫淋巴结, 包括站内淋巴结、淋巴管及周围脂肪结缔组织等全部组织。根治性淋巴结清扫应该切除至少 10 个淋巴结并不少于 6 组, 右侧包含 2R 组、4R 组、7 组、9~13 组淋巴结, 左侧包含 4L 组、5~7 组、9~13 组淋巴结。

7 单孔胸腔镜下肺段切除术

胸腔镜下肺段切除术作为肺结节切除的主要术式其技术发展已较为成熟^[29-30], 然而术中段间平面的确认对于术者仍然存在一定困难。“膨胀-萎陷法”是当前临床最常用的确定段间裂平面的方法, 此方法不需要特殊设备, 可操作性和显示效果均较好。但该方法术中耗时较长需要等待 15~20 min, 且有效率低, 另一个缺陷是, 其萎陷效果对于胸腔粘连和肺气肿患者并不理想且非萎陷的正常肺组织占用空间影响手术操作。

吲哚菁绿 (ICG) 荧光显像技术在外科手术中已得到多方面的应用, 如肿瘤成像、肝脏段间裂平面的显示、血管造影及乳腺癌前哨淋巴结的定位等。国外的

多项研究指出,在肺段切除术段间裂平面的精确识别中 ICG 荧光显像技术具有一定优势,且越来越受到胸外科医生的青睐与重视,但是该方法由于设备条件限制尚未普遍开展^[31-32],如条件允许可常规采用该方式替代“膨胀-萎陷法”行肺癌根治术。

江跃全教授团队在重庆地区率先开展荧光显像下肺段精准切除术,该术式为解剖性肺切除,切除主癌灶的同时可以彻底清扫单位组织内伴有微小癌灶的脉管、血管等;术中精准断离段间裂平面,有效改善术后肺组织漏气;外周静脉注射 ICG 后,只需 10~20 s 即可高效显示段间裂平面;段间裂平面识别不受肺气肿、胸腔粘连、肺萎陷等影响。因此,ICG 荧光显像技术较传统“膨胀-萎陷法”可以更加精准行解剖性肺切除、减少术中等待时间。技术操作流程:(1)术前完善胸部增强 CT,同时采用 Mimics 18.0 软件进行三维 CT 成像,精准定位结节与肺段之间关系。(2)荧光腔镜成像系统及药物:近红外荧光成像系统采用史塞克 pc900 医用荧光内窥镜摄像设备,可在多种模式间自由切换,如白光、近红外荧光、黑白对比模式;注射用 ICG 使用时采用 10 mg 静脉推注。(3)手术步骤:①术中探查胸腔,打开纵隔胸膜和(或)肺裂游离肺门周围组织;②在术前常规胸部 CT 及三维 CT 成像指导下解剖显露靶肺段动脉并断离;③由中心静脉或外周静脉快速注入 ICG 10 mL(2.5 mg/mL),并将腔镜由标准白光模式切换成近红外荧光模式同时记录荧光首次显现时间、荧光持续时间、段间裂平面确定时间,直至段间平面显示清晰稳定后,采用电钩烧灼术标记段间裂平面;④荧光腔镜系统调回白光模式,断离靶支气管及静脉;⑤根据段间裂平面标记,以直线型切割闭合器断离肺组织;⑥采取注水膨肺法检测肺漏气,气道压维持 25~30 cm H₂O,明显漏气处予以 4-0 可吸收线缝合,较少漏气则无须特别处理。

8 肺穿刺定位

肺磨玻璃结节,尤其是小结节因直径小、密度低,术中探查及较为困难,部分病灶即使术后行病理检查也难以识别,因此术中精确定位病灶成为手术的主要难点。国内外学者曾尝试过多种术前定位方法,如(1)CT 引导下经皮穿刺勾丝定位;(2)CT 引导下注射亚甲蓝染色定位;(3)注射医用胶等定位;(4)术前同位素定位;(5)术中超声定位。但这些方法都存在一定缺陷,第 1 种方法很可能引起患者明显疼痛且气胸、肺内出血等并发症,且表浅的病变易脱钩;第 2 种方法由于染色剂的扩散使定位不精准;第 3 种方法硬化剂易引起肺部刺激性症状,并且对病理诊断结果有一

定影响;第 4 种方法虽然定位相对精确,但费用偏高且操作烦琐、机动性小;第 5 种方法虽然没有电离辐射,但对操作者要求高,具有一定主观性,对一些纯磨玻璃病灶分辨率偏低且受肺组织通气的影响,定位成功率较低^[33]。经过大量临床探索,江跃全教授团队在西部地区率先开展术中滑轨 CT 引导下经皮肺穿刺定位术,穿刺在麻醉后完成,不会引起患者恐惧及疼痛,定位成功后无须等待及变更场所可立即开展手术,从时间控制上可以完全避免并发症的发生。定位针采用一次性使用肺结节定位针,为国内首创,专用于肺结节;定位线采用柔性材料,定位完成时推入胸腔,有效避免了线身对锚定定位针的牵拉力,从而减少了定位针的移位;针头为四钩固定,定位更加牢靠。技术操作流程:(1)麻醉成功后调整体位,CT 引导,穿刺到位;(2)推出释放锚定定位针;(3)后撤拔出推送装置;(4)后撤穿刺针至胸壁;(5)推送定位线至胸腔内;(6)进胸,术中提拉定位线,确定位置。

9 术中非计划事件

手术过程中发生术前无法提前预判的困难情况称之为术中非计划事件,包括胸腔重度粘连、术中出血、钙化淋巴结等。(1)手术之前对病情给予充分评估,仔细询问病史,是否有过肺结核、胸膜炎病史,胸腔手术史等,术前胸部 CT 有无提示胸膜增厚及粘连。术中进行探查并分离粘连,若存在广泛致密粘连可增加辅助孔,必要时中转开胸。(2)术中出血是腔镜手术最常见的严重并发症,大样本研究提示,胸腔镜与传统开胸手术相比,二者术中并发症发生率差异无统计学意义(1.57% vs. 1.44%, $P=1.0$)^[34]。胸腔镜下出血的成功处理与医生经验、出血部位、出血量等有重要关系。如术中出现钙化淋巴结或发生大出血,应及时中转开胸。若主刀医生具有丰富手术经验,可在单孔胸腔镜下尝试处理大出血和钙化淋巴结。(3)除以上情况外,肺萎陷差、肺裂发育不良、肿瘤外侵等都可以在单孔胸腔镜下操作。

10 总结与前景

在不影响临床效果的前提下,外科医生不断追求着创伤更小、恢复更快的手术理念并推动了手术技术的进步和革新,如从传统开胸手术,到多孔胸腔镜手术,再到目前单孔胸腔镜手术^[35]。在本共识专家调查中,全部专家已将单孔胸腔镜作为常规手术开展,并强烈推荐基层医院开展单孔胸腔镜手术替代多孔胸腔镜,尤其是在肺结节的手术治疗中,使更多的患者最大限度地从微创手术中获益,减少手术创伤、促进快速康复,推进重庆地区肺结节筛查与治疗的开展。

参考文献

- [1] SUNG H, FERLAY J, SIEGEL R L, et al. Global Cancer Statistics 2020: GLOBOCAN estimates of incidence and mortality worldwide for 36 cancers in 185 countries[J]. *CA Cancer J Clin*, 2021, 71(3):209-249.
- [2] YANG W, QIAN F, TENG J, et al. Written on behalf of the AME Thoracic Surgery Collaborative Group. Community-based lung cancer screening with low-dose CT in China: Results of the baseline screening [J]. *Lung Cancer*, 2018, 117:20-26.
- [3] 张晓菊, 白莉, 金发光, 等. 肺结节诊治中国专家共识(2018年版)[J]. *中华结核和呼吸杂志*, 2018, 41(10):763-771.
- [4] WOOD D E, KAZEROONI E A, BAUM S L, et al. Lung Cancer Screening, Version 3. 2018, NCCN Clinical Practice Guidelines in Oncology [J]. *J Natl Compr Canc Netw*, 2018, 16(4):412-441.
- [5] CAO C, ZHU Z H, YAN T D, et al. Video-assisted thoracic surgery versus open thoracotomy for non-small-cell lung cancer: a propensity score analysis based on a multi-institutional registry[J]. *Eur J Cardiothorac Surg*, 2013, 44(5):849-854.
- [6] BERTOLACCINI L, ROCCO G, PARDOLESI A, et al. The geometric and ergonomic appeal of uniportal video-assisted thoracic surgery [J]. *Thorac Surg Clin*, 2017, 27(4):331-338.
- [7] GONZALEZ D, PARADELA M, GARCIA J, et al. Single-port video-assisted thoracoscopic lobectomy[J]. *Interact Cardiovasc Thorac Surg*, 2011, 12(3):514-515.
- [8] MANOS D, SEELY J M, TAYLOR J, et al. The Lung Reporting and Data System (LURADS): a proposal for computed tomography screening[J]. *Can Assoc Radiol J*, 2014, 65(2):121-134.
- [9] KATES M, SWANSON S, WISNIVESKY J P. Survival following lobectomy and limited resection for the treatment of stage I non-small cell lung cancer ≤ 1 cm in size: a review of SEER data[J]. *Chest*, 2011, 139(3):491-496.
- [10] 中华医学会放射学分会心胸学组. 低剂量螺旋CT肺癌筛查专家共识[J]. *中华放射学杂志*, 2015, 49(5):328-335.
- [11] HENSCHKE C I. Early lung cancer action project: overall design and findings from baseline screening[J]. *Cancer*, 2000, 89(11 Suppl):2474-2482.
- [12] GROHEUX D, QUERE G, BLANC E, et al. FDG PET-CT for solitary pulmonary nodule and lung cancer: literature review[J]. *Diagn Interv Imaging*, 2016, 97(10):1003-1017.
- [13] 胡洁, 洪群英. 肺部结节诊治中国专家共识[J]. *中华结核和呼吸杂志*, 2015, 38(4):249-254.
- [14] BAI C, CHOI C M, CHU C M, et al. Evaluation of pulmonary nodules: clinical practice consensus guidelines for Asia [J]. *Chest*, 2016, 150(4):877-893.
- [15] ISMAIL M, NACHIRA D, SWIERZY M, et al. Uniportal video-assisted thoracoscopy major lung resections after neoadjuvant chemotherapy [J]. *J Thorac Dis*, 2018, 10(Suppl 31):S3655-3661.
- [16] YANG Z, ZHAI C. Uniportal video-assisted thoracoscopic surgery following neoadjuvant chemotherapy for locally-advanced lung cancer[J]. *J Cardiothorac Surg*, 2018, 13(1):33.
- [17] DUAN L, JIANG G, YANG Y. One hundred and fifty-six cases of anatomical pulmonary segmentectomy by uniportal video-assisted thoracic surgery: a 2-year learning experience [J]. *Eur J Cardiothorac Surg*, 2018, 54(4):677-682.
- [18] WANG B Y, LIU C Y, HSU P K, et al. Single-incision versus multiple-incision thoracoscopic lobectomy and segmentectomy: a propensity-matched analysis[J]. *Ann Surg*, 2015, 261(4):793-799.
- [19] HAN K N, KIM H K, LEE H J, et al. Single-port video-assisted thoracoscopic pulmonary segmentectomy: a report on 30 cases[J]. *Eur J Cardiothorac Surg*, 2016, 49 Suppl 1:i42-47.
- [20] NWOGU C E, YENDAMURI S, DEMMY T

- L. Does thoracoscopic pneumonectomy for lung cancer affect survival[J]. *Ann Thorac Surg*, 2010,89(6):S2102-2106.
- [21] NAGAI S, IMANISHI N, MATSUOKA T, et al. Video-assisted thoracoscopic pneumonectomy; retrospective outcome analysis of 47 consecutive patients[J]. *Ann Thorac Surg*, 2014, 97(6):1908-1913.
- [22] HALEZEROGLU S. Single incision video-assisted thoracic surgery pneumonectomy for centrally located lung cancer[J]. *Future Oncol*, 2018,14(6s):41-45.
- [23] VANNUCCI F, VIEIRA A, UGALDE P A. The technique of VATS right pneumonectomy [J]. *J Vis Surg*, 2018,4:11.
- [24] HARUKI T, AOKAGE K, MIYOSHI T, et al. Mediastinal nodal involvement in patients with clinical stage I non-small-cell lung cancer: possibility of rational lymph node dissection [J]. *J Thorac Oncol*, 2015,10(6):930-936.
- [25] SIHOE A D L. Uniportal lung cancer surgery: state of the evidence[J]. *Ann Thorac Surg*, 2019,107(3):962-972.
- [26] D'AMICO T A, NILAND J, MAMET R, et al. Efficacy of mediastinal lymph node dissection during lobectomy for lung cancer by thoracoscopy and thoracotomy[J]. *Ann Thorac Surg*, 2011,92(1):226-231.
- [27] BOFFA D J, KOSINSKI A S, PAUL S, et al. Lymph node evaluation by open or video-assisted approaches in 11 500 anatomic lung cancer resections[J]. *Ann Thorac Surg*, 2012,94(2):347-353.
- [28] ISMAIL M, NACHIRA D, SWIERZY M, et al. Lymph node upstaging for non-small cell lung cancer after uniportal video-assisted thoracoscopy[J]. *J Thorac Dis*, 2018, 10 (Suppl 31): S3648-3654.
- [29] LANDRENEAU R J, NORMOLLE D P, CHRISTIE N A, et al. Recurrence and survival outcomes after anatomic segmentectomy versus lobectomy for clinical stage I non-small-cell lung cancer: a propensity-matched analysis [J]. *J Clin Oncol*, 2014,32(23):2449-2455.
- [30] BEDETTI B, BERTOLACCINI L, ROCCO R, et al. Segmentectomy versus lobectomy for stage I non-small cell lung cancer: a systematic review and meta-analysis[J]. *J Thorac Dis*, 2017,9(6):1615-1623.
- [31] SONG C Y, SAKAI T, KIMURA D, et al. Comparison of perioperative and oncological outcomes between video-assisted segmentectomy and lobectomy for patients with clinical stage I A non-small cell lung cancer: a propensity score matching study[J]. *J Thorac Dis*, 2018,10(8):4891-4901.
- [32] HUANG S W, OU J J, WONG H P. The use of indocyanine green imaging technique in patient with hepatocellular carcinoma[J]. *Transl Gastroenterol Hepatol*, 2018,3:95.
- [33] 王冲, 刘洋, 杨磊, 等. CT 引导下术前经皮肺穿刺注射吲哚菁绿定位肺内小结节和磨玻璃结节有效性和安全性分析[J]. *中华医学杂志*, 2020, 100(7):538-540.
- [34] LIANG C, WEN H, GUO Y, et al. Severe intraoperative complications during VATS Lobectomy compared with thoracotomy lobectomy for early stage non-small cell lung cancer [J]. *J Thorac Dis*, 2013,5(4):513-517.
- [35] 董懂, 韩丁培, 曹羽钦, 等. 《单孔胸腔镜手术治疗肺癌中国专家共识》解读[J]. *中国胸心血管外科临床杂志*, 2021,28(2):137-145.