

论著·临床研究

doi:10.3969/j.issn.1671-8348.2022.21.019

网络首发 [https://kns.cnki.net/kcms/detail/50.1097.R.20220625.1129.006.html\(2022-06-27\)](https://kns.cnki.net/kcms/detail/50.1097.R.20220625.1129.006.html(2022-06-27))

脑胶质母细胞瘤少见 MRI 表现:附 11 例病例报道

张文韬¹,陈姣¹,赵杉¹,尹浩扬²,钟东²,徐胜生^{1△}

(重庆医科大学附属第一医院:1.放射科;2.神经外科 400016)

[摘要] **目的** 探讨脑胶质母细胞瘤(GBM)的少见磁共振成像(MRI)表现,以提高诊断准确性。**方法** 回顾性分析 11 例经手术病理证实为脑 GBM 的临床及 MRI 资料。**结果** 11 例脑 GBM 患者中,单发病灶 5 例,表现类似脑淋巴瘤、脑膜瘤及低级别胶质瘤;多发病灶 6 例(多灶型 5 例、多中心型 1 例),表现类似脑转移瘤。肿瘤实性部分及瘤周脑血容量(CBV)、脑血流量(CBF)较对侧不同程度增高。11 例病灶表现弥散系数(ADC)值为 $(0.76\sim 1.43)\times 10^{-3}\text{ mm}^2/\text{s}$,平均为 $1.01\times 10^{-3}\text{ mm}^2/\text{s}$ 。多体素质子磁共振波谱(MRS)示 10 例病灶 N-乙酰天门冬氨酸(NAA)峰及肌酸(Cr)峰减低、胆碱(Cho)峰升高,NAA/Cr、NAA/Cho 明显减低、Cho/Cr 明显升高。扩散张量成像(DTI)示 10 例肿瘤内白质纤维束中断、破坏,瘤周白质纤维束受压推移。**结论** 脑 GBM 少见 MRI 表现不典型,结合多模态成像有助于准确诊断。**[关键词]** 脑;胶质母细胞瘤;磁共振成像;多模态成像;诊断;鉴别**[中图分类号]** R739.41 **[文献标识码]** A **[文章编号]** 1671-8348(2022)21-3693-06

Rare MRI findings of brain glioblastoma: a report of 11 cases

ZHANG Wentao¹, CHEN Jiao¹, ZHAO Shan¹, YIN Haoyang², ZHONG Dong², XU Shengsheng^{1△}

(1. Department of Radiology; 2. Department of Neurosurgery, First Affiliated Hospital of Chongqing Medical University, Chongqing 400016, China)

[Abstract] **Objective** To investigate the rare MRI findings of brain glioblastoma (GBM) in order to increase its diagnostic accuracy. **Methods** The clinical and MRI data of 11 cases of brain GBM confirmed by surgery and pathology were analyzed retrospectively. **Results** Among 11 cases of brain GBM, there were 5 cases of single-focus GBM, the manifestations were similar to brain lymphoma, meningioma and low-grade glioma. There were 6 cases of multiple-focus GBM (5 cases of multifocus, 1 case of multicenter), the manifestations were similar to brain metastasis. The solid part of the tumor, cerebral blood volume (CBV) and cerebral blood flow (CBF) were increased compared with those in the opposite side. The values of the apparent diffusion coefficient in varying degrees when (ADC) of the lesions in 11 cases were $(0.76-1.43)\times 10^{-3}\text{ mm}^2/\text{s}$, with an average of $1.01\times 10^{-3}\text{ mm}^2/\text{s}$. MRS showed the NAA peak and Cr peak were decreased in 10 lesions, Cho peak was increase, NAA/Cr and NAA/Cho were significantly decreased, Cho/Cr was significantly increased. The diffusion tensor imaging (DTI) showed that white matter fiber tracts in the tumor were disrupted and destroyed. The white matter fiber tracts around the tumor were compressed and shifted. **Conclusion** Rare MRI findings of brain GBM are atypical, and combining with multimodal imaging is helpful for accurate diagnosis.**[Key words]** brain; glioblastoma; magnetic resonance imaging; multimodal imaging; diagnosis; differential

脑胶质母细胞瘤(glioblastoma, GBM)是起源于中枢神经系统上皮细胞的恶性肿瘤,其浸润性强、易复发且预后差,是成人最常见的恶性脑肿瘤,术前准

确诊断对患者的治疗及预后具有积极意义。脑 GBM 常见磁共振成像(MRI)表现为幕上深部白质的单发不规则肿块,伴坏死、出血及囊变,增强后多呈花环

状,瘤周水肿及占位效应显著等,多数病例 MRI 诊断不难。国内外文献报道少数脑 GBM 呈不典型 MRI 表现^[1-3],易误诊为其他病变。本文回顾性分析经手术病理证实的 11 例脑 GBM 少见 MRI 表现,并结合其多模态功能成像信息,旨在提高对该肿瘤的认识及诊断准确性。

1 资料与方法

1.1 一般资料

收集 2016 年 9 月至 2021 年 9 月于重庆医科大学附属第一医院就诊,并经手术及病理证实,且临床资料完整的脑 GBM 患者 11 例,其中男 7 例、女 4 例,年龄 33~66 岁,平均 49 岁。8 例患者的首发症状为无明显诱因头晕头痛,2 例肢体乏力、视物模糊,1 例意识丧失。

1.2 MRI 检查方法

11 例患者均行常规 MRI 平扫、增强及扩散加权成像(diffusion-weighted imaging, DWI)检查,10 例行多体素质子磁共振波谱(proton magnetic resonance spectroscopy, MRS)检查,7 例行 MRI 灌注加权成像(perfusion-weighted imaging, PWI)检查,10 例行扩散张量成像(diffusion tensor imaging, DTI)检查。用 GE Signa HDxt 3.0T MR 扫描仪,采用标准头颅线圈。扫描参数如下:(1)平扫:采用轴位快速自旋回波(FSE)序列, T1 加权成像(T1WI),重复时间(TR)2 080.0 ms,回波时间(TE) 9.7 ms、T2 加权成像(T2WI), TR 4 150.0 ms, TE 95.0 ms 和 T2-FLAIR TR 8 000.0 ms, TE 97.0 ms, TI 1 850.0 ms,层厚 5 mm,层间距 1.5 mm;DWI 用轴位自旋回波-平面回波成像(SE-EPI)序列 (TR 3 000.0 ms, TE 94.0 ms, b 值=1 000 s/mm²)。 (2)T1WI 增强扫描:采用轴位、矢状位及冠状位 FSE 序列,轴位参数(TR 1 913.0 ms、TE 21.2 ms、TI 860.0 ms)。对比剂采用钆喷替酸葡甲胺(Gd-DTPA, 4 mmol/L),用量 0.2 mmol/kg,使用专用高压注射器经肘静脉注射,注射速度 2~3 mL/s。 (3)DTI:采用 SE-EPI 序列, TR 3 500.0 ms, TE 最小值, b 值为 0 和 1 000 s/mm², 25 个扩散敏感梯度方向,层厚 5 mm,层间距 0 mm,扫描时间 4 min 16 s。 (4)MRS:采用点分辨选择波谱(PRESS)序列, TR 1 000 ms, TE 144 ms,成像矩阵采用(16 mm×16 mm)~(18 mm×18 mm)。 (1)PWI:采用梯度回波平面成像(GRE-EPI)序列, TR 1 600.0 ms, TE 30.0 ms,其扫描层厚和间距与常规扫描保持一致,其扫描时间为 91 s。

1.3 图像分析指标

2 位具备高级职称神经放射诊断医师在不知病理诊断结果情况下评价病灶 MRI 征象,包括:(1)病灶部位及数量;(2)病灶大小及形态,于 T1WI 增强扫描图像观察;(3)病灶边界,即与周围脑组织分界清晰/模糊,于 T1WI 增强扫描图像评价;(4)周围水肿程度,分为:轻度水肿(水肿最长径<瘤体最大径);明显水肿(水肿长径≥瘤体最大径);(5)肿瘤囊变程度,分为:无囊变,即纯实性;部分囊性,即囊变范围占比<50%;大部分囊性,即囊变范围占比 50%~90%;完全囊性,即囊变范围>90%;(6)病灶 T1WI、T2WI 及 FLAIR 信号特点,病灶弥散受限程度,以邻近正常脑皮层信号为对照;(7)测量病灶及对称健侧表观弥散系数(apparent diffusion coefficient, ADC)值,并计算其平均值;(8)病灶强化程度,分为:无强化;轻度强化(强化程度稍高于脑实质);明显强化(强化程度与脑膜相仿);(9)病灶、病灶周围及对称健侧脑实质局部脑血容量(cerebral blood volume, CBV)、脑血流量(cerebral blood flow, CBF),并计算相对脑血容量(relative cerebral blood volume, rCBV)、最大相对脑血流量(relative cerebral blood flow, rCBF),于 PWI 序列评价;(10)瘤内及瘤周白质纤维束改变,于 DTI 序列评价;(11)病灶实性部分 N-乙酰天门冬氨酸(N-acetylaspartate, NAA)峰、胆碱(Choline, Cho)峰及肌酸(Creatine, Cr)峰,并计算 NAA/Cho、NAA/Cr、Cho/Cr。以取得一致意见及 2 位诊断医师测量平均值为准。

2 结果

2.1 MRI 表现

2.1.1 病灶部位及数量

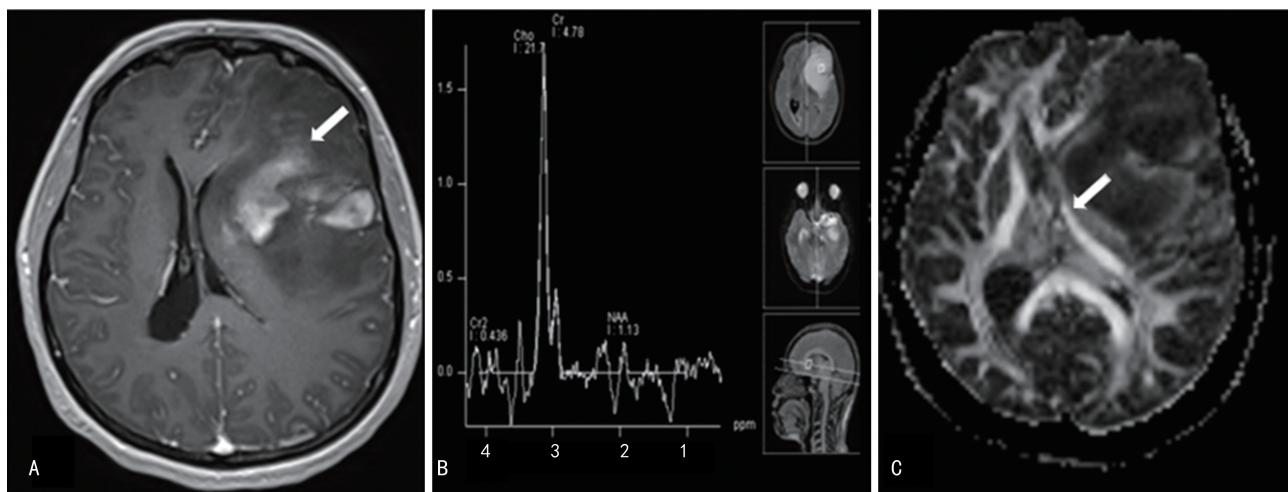
11 例患者的所有病灶皆位于幕上,病灶单发 5 例(额叶 3 例,顶叶 1 例,颞叶 1 例),多发 6 例(额叶 1 例,顶叶 1 例,额顶叶 1 例,顶颞叶 1 例,额颞叶 1 例,顶叶、丘脑及四叠体池者 1 例),共 29 个病灶。

2.1.2 病灶大小

本组肿瘤大小约(0.5 cm×0.5 cm)~(6.7 cm×5.0 cm),平均大小约 2.5 cm×3.0 cm。

2.1.3 病灶形态、信号、强化、瘤周水肿及多模态等

5 例单发病灶中,2 例呈不规则斑片状,边缘呈裂隙状,边界清楚,在 T1WI 上呈稍低信号,在 T2WI、T2-FLAIR 及 DWI 上呈稍高、高信号,实质 ADC 值分别约 $1.09 \times 10^{-3} \text{ mm}^2/\text{s}$ 、 $1.31 \times 10^{-3} \text{ mm}^2/\text{s}$;增强后显著均匀强化,根据常规表现,与脑原发淋巴瘤类似(图 1A)。此 2 例患者 MRS 检测结果为:病灶实性部分 NAA/Cho 为 0.08、0.05, NAA/Cr 为 0.12、0.24, Cho/Cr 为 1.46、4.54(图 1B)。



A:增强 T1WI 病灶显著均匀强化,“裂隙征”“握拳征”(箭头);B:MRS 示病灶实性部分 NAA 峰及 Cr 峰明显减低,Cho 峰明显升高;C:DTI 示病灶周围区域白质纤维束受压推移(箭头)。

图 1 左侧额颞叶脑 GBM

1 例病灶呈类圆形,位于左侧颞叶皮层近左侧中颅底,周围脑组织受压推移。在 T1WI 上呈稍低信号,其内见片状稍高信号;在 T2WI、T2-FLAIR 及 DWI 上呈稍高、高信号;增强后显著均匀强化,在冠状位见邻近表面脑膜强化;术前诊断为脑膜瘤,与文献[2]报道表现类似。

1 例病灶呈类圆形,位于左侧额颞叶。在 T1WI 上呈不均匀低信号;在 T2WI、T2-FLAIR 及 DWI 上呈不均匀高信号;增强后未见明显实性部分,周围壁强化,病灶呈薄环状囊性改变。NAA/Cho 为 0.17, NAA/Cr 为 0.23,Cho/Cr 为 2.04。病灶实性部分及瘤周 T2WI 高信号区的 PWI 结果:CBF 为 739.27、309.23 mL · 100 g⁻¹ · min⁻¹,CBV 为 132.73、131.99 mL/100 g,rCBF 为 2.48、1.04,rCBV 为 0.99、0.98。

1 例病灶呈不规则形,位于左侧额叶皮层。在 T1WI 上呈不均匀低信号;在 T2WI、T2-FLAIR 及 DWI 上呈不均匀高信号;增强后病灶内见小片状均匀强化影,边界模糊;类似低级别胶质瘤,病灶实性部分 NAA/Cho 为 0.13, NAA/Cr 为 0.43,Cho/Cr 为 3.22。病灶实性部分及瘤周 T2WI 高信号区的 PWI 结果为:CBF 为 835.58、920.53 mL · 100 g⁻¹ · min⁻¹,CBV 为 160.22、204.25 mL/100 g,rCBF 为 1.92、2.11,rCBV 为 1.99、2.57。

6 例多发病灶,5 例属多灶型(图 2A),1 例属多中心型(图 3)。其中 2 例有 2 个病灶,2 例 3 个病灶,1 例 5 个病灶,1 例 9 个病灶,共 24 个病灶。病灶以不规则或类圆形肿块为主,部分呈混杂小结节状、片状等。边界多清楚。病灶部位以额、颞、顶叶深部白质

内多见,少数病灶见于丘脑、四叠体。较大病灶(短径>2 cm)在 T1WI 上呈不均匀低信号;在 T2WI、T2-FLAIR 及 DWI 上呈不均匀高信号,占位效应较明显,其余较小病灶则在 T1WI 上呈均匀低信号,在 T2WI、T2-FLAIR 及 DWI 上呈均匀高信号,占位效应较轻。病灶周围水肿多明显,部分较小的孤立病灶周围轻度水肿。各病例较大病灶 MRS 检测结果为:病灶实性部分 NAA/Cho 1 例为 0.18,其余在 0.29~0.78,平均约为 0.53;NAA/Cr 1 例为 1.43,其余在 0.48~1.11,平均约为 0.60;Cho/Cr 2 例分别为 3.20、3.21,其余在 1.22~1.83,平均约为 1.59。病灶实性部分的 rCBV 1 例约为 1.19,其余在 1.59~2.12,平均约为 1.70;rCBF 1 例约为 3.17,其余在 1.53~1.89,平均约为 1.79;瘤周 T2WI 高信号区的 rCBV 1 例约为 3.01,其余在 1.03~1.98,平均约为 1.54;rCBF 1 例约为 2.55,其余在 1.02~1.16,平均约为 1.10。显示肿瘤实性部分、瘤周 T2WI 高信号区 CBV、CBF 较对称健侧不同程增高(图 2B)。

11 例病灶 ADC 值为 (0.76~1.43) × 10⁻³ mm²/s,平均为 1.01 × 10⁻³ mm²/s,较对称健侧减低约 13%。10 例病例 DTI 均示瘤周白质纤维束受压推移(图 1C),肿瘤内白质纤维束中断、破坏(图 2C)。

2.2 病理表现

11 例送检肿块肉眼多呈灰白色或灰褐色,多无包膜,呈鱼肉样。均行常规苏木素-伊红(HE)染色及免疫组织化学染色,病理结果皆为 GBM。免疫组织化学表现为:胶质纤维酸性蛋白(+);9 例(82%)为波形蛋白(+);2 例(18%)上皮膜抗原(+);Ki-67 阳性细胞数 35.0%~53.7%。

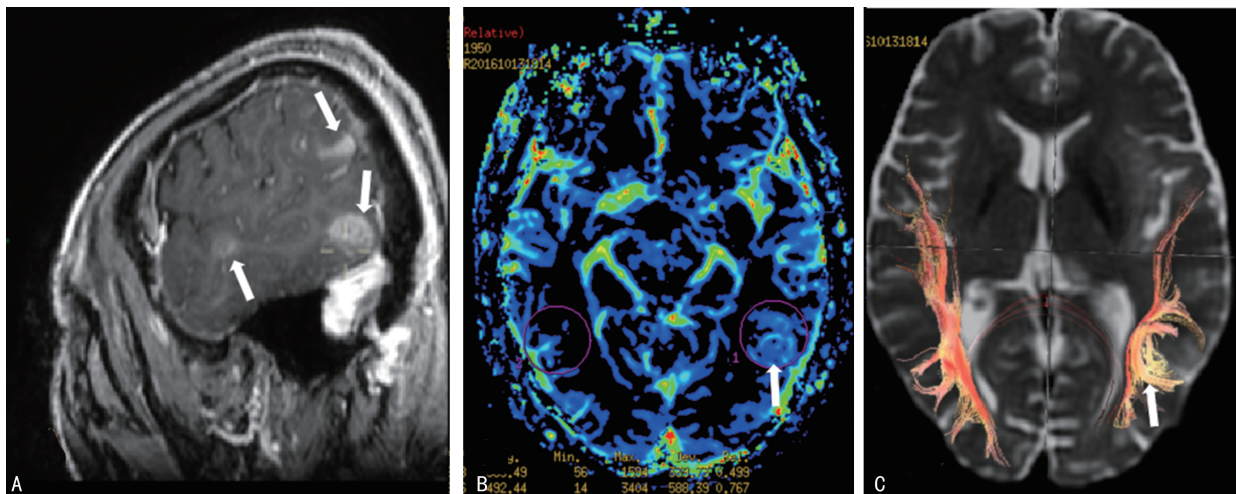


图 2 多灶性脑 GBM

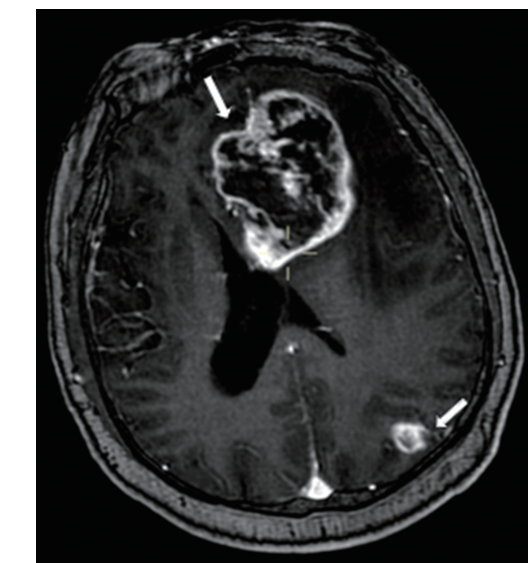


图 3 多中心型胶质母细胞瘤增强 T1WI 左额叶、左顶叶病灶(箭头)

3 讨论

3.1 临床及病理特点

根据 2021 年世界卫生组织中枢神经系统肿瘤分类,符合高级胶质瘤病理特征的异柠檬酸脱氢酶 (IDH) 野生型胶质瘤被称为脑 GBM,恶性程度为 IV 级^[4]。其约占颅内肿瘤的 12%~15%,平均发病年龄约 55 岁,额叶好发,单发病灶多见,偶为多发。本组病例均为 IDH 野生型,亦额叶多见;但发病年龄 50 岁以下少见。

病理上脑 GBM 主要由多核巨细胞构成,有明显的核异形性,肿瘤常伴有微血管增生和坏死,坏死部分多位于病变的中心位置。由于肿瘤恶性程度高、膨胀性生长,血供丰富,常有出血、坏死及囊变,且浸润性强,其在 MRI 上常呈团块状,信号混杂,实性部分显著强化,囊变坏死表现为未强化区域,边界欠清,瘤

周水肿明显。本组病理诊断皆符合脑 GBM。

3.2 单发性 GBM MRI 表现

本组 2 例病灶形态、信号强度、强化类型及弥散 ADC 值改变虽与脑淋巴瘤表现类似^[5],但其位于额、颞叶深部白质,瘤周水肿及占位效应较明显,MRS 示 NAA/Cho、NAA/Cr 及 Cho/Cr 比值异常,DTI 示白质纤维束中断、破坏,与脑 GBM 组织学高度恶性程度,破坏血脑屏障引起瘤周较重水肿,波谱代谢产物异常,侵袭破坏周围白质纤维束等恶性侵袭性生物学行为相符合。

本组 1 例病灶位于左侧颞叶皮层近中颅底,病灶位置表浅,侵犯表面脑膜,引起脑膜增厚并强化,类似“脑膜尾征”,邻近脑回受推移似呈“皮质推移征”,易误为脑外肿瘤,该例手术中见肿瘤位于左侧颞叶皮层。仔细分析本例缺乏宽基底,病灶与脑回之间缺乏脑脊液信号相隔,脑膜强化仅见于一层;且病灶信号不均匀,中央在 T1WI 上呈稍高信号代表出血,T2WI 呈不均匀高信号,增强后不均匀强化,与脑膜瘤信号及强化不同,与文献^[6]报道的大脑皮层 GBM 的 MRI 表现相符。

本组 1 例病灶呈大囊状改变,实性成分少,瘤腔内见分隔改变,增强壁呈薄环状,实性成分呈条絮状,周围水肿轻,与文献报道囊性脑 GBM 类似^[1-2]。脑 GBM 病灶内囊变形成与肿瘤组织的坏死、出血、液化、邻近脑脊液间隙受压和血脑屏障破坏有关;或由先前未被诊断原发囊性低级别胶质瘤发生恶性转变而成。囊性脑 GBM 边界清楚,内见分隔,伴或不伴实性成分,囊性区域内含大量蛋白在 T2-FLAIR 呈脑脊液样高信号,因无明显实性成分,故弥散不受限,DWI 呈低信号;瘤周水肿比囊实性脑 GBM 更轻,实性部分 NAA/Cho、NAA/Cr 减低,Cho/Cr 升高,rCBF、rCBV

升高。此型需与脑内其他囊性病变如脑脓肿、囊性转移瘤或寄生虫囊肿等相鉴别,鉴别困难时可结合 MRS 及 PWI 等。

1 例病灶位于左侧额叶浅层,且强化不显著,与低级别胶质瘤表现相似,但本例 NAA/Cho、NAA/Cr 较低级别胶质瘤明显减低,瘤周水肿范围更大,其 rCBV 值也较低级别胶质瘤更高;部分 GBM 无明显强化可能由于瘤内血管密度不高、血供不够丰富,或肿瘤未侵犯血脑屏障^[7]。结合 MRS 及 PWI 有利于鉴别。

3.3 多发性脑胶质母细胞瘤(multiple glioblastoma, MGBM)MRI 表现

MGBM 是胶质瘤的一个特别亚型,分为多灶型和多中心型。它约占所有脑 GBM 的 10%~20%,其临床预后差于单发脑 GBM 患者,但从病理组织学上两者无差别^[5-6]。

多灶型是指强化病灶间有宏观或/和微观的联系,播散沿着白质束、灰质、神经元、血管、脑膜、脑脊液和脑室系统。脑膜-蛛网膜下腔是最常见的播散途径,其次为室管膜下、脑室内;当 MGBM 接触脑室下区或累及皮质时,多被认为属于多灶性^[5,8]。本组中 5 例属多灶性,MRS 显示各主要病灶 NAA/Cho、NAA/Cr 明显降低,Cho/Cr 明显升高,与转移瘤表现不同。另外,瘤周 T2WI 高信号区 PWI 的 rCBV 明显升高,说明 GBM 恶性程度高,侵袭性强,易向瘤周浸润,故 rCBV 明显较脑转移瘤升高。文献强调了 T2-FLAIR 在鉴别诊断 MGBM 与脑转移瘤中的价值^[9],发现 MGBM 各病灶周围 T2-FLAIR 高信号区多相连,且这些高信号区累及皮层时无明显强化,这在脑转移瘤中很少见。本组 2 例多个病灶间 T2-FLAIR 上见高信号相连,对侧半球颞叶皮层见局灶高信号病灶;1 例增强示左颞顶皮层多发病灶间见强化纤维连接,脑沟呈线状强化。1 例左侧额叶病灶周围多发子灶形成,并相互有强化连接。1 例右侧脑室旁病灶通过血管周围间隙播散联系。另外,综合本组病例及文献^[10]发现,各子病灶随出现时间不同,病灶成分类型可发生变化,即由小实性结节转化为小囊性结节,亦可呈现相反的变化过程,病灶大小则常随着病程进展不断增大;且脑 GBM 肿瘤体积越小,占位效应及瘤周水肿范围也越小,不同于脑转移瘤小病灶大水肿的特点。由于脑 GBM 多呈浸润性生长,易破坏血脑屏障,周围水肿区常有肿瘤细胞浸润,故本组部分脑 GBM 瘤周 T2WI 高信号区 NAA/Cr、NAA/Cho 明显减低、Cho/Cr 明显升高、rCBF 及 rCBV 升高有助于诊断。DTI 示病灶区域白质纤维束断裂,可与脑转移瘤及良性病灶鉴别。

多中心型是指强化的分开病灶间无联系,病灶位于不同的脑叶、半球或幕上下,多数位于白质、室管膜下和脑室内。本组中 1 例 2 个病灶位于同侧半球的不同脑叶,强化表现类似。研究认为发病过程分两个阶段:在启动阶段,脑组织发生大范围的肿瘤样转化,对肿瘤生长反应明显更为敏感;在增殖阶段,肿瘤细胞在各种生化、激素、机械及病毒等因素的刺激下增生,形成多中心病灶^[11]。

最近有从基因组学与 MGBM 预后角度研究^[12-13],使用影像组学方法发现肿瘤形态学改变对 MGBM 的预后有一定影响,其中最大容积、强化环宽度的价值最大,结果表明肿瘤形态及边缘越不规则,预后也越差。MGBM 的表皮生长因子受体(EGFR)及基因突变率较单发性脑 GBM 更高,两者基因表达无明显差异,但 EGFR 突变与预后较差相关。对此,本组将在今后进一步研究。

3.4 鉴别诊断

脑转移瘤:位于皮髓质交界区,多为多发病灶,常见小病灶大水肿,结节状均匀强化或环形强化,内外壁较光滑,脑转移瘤瘤周水肿区的 Cho/Cr、Cho/NAA 更低,ADC 值较脑 GBM 更高^[14],而病灶区及周围水肿区 rCBV 值均低于脑 GBM,DTI 示白质纤维束以受压为主。另外结合原发肿瘤病史或 PET-CT 扫描更有利于鉴别。

原发性中枢神经系统淋巴瘤:多为单发病灶,呈均匀强化;肿瘤质地较柔软,常沿血管间隙呈浸润性生长,占位效应及瘤周水肿较轻,可以表现为“裂隙征”“缺口征”和“蝶翼征”等^[15];脑淋巴瘤灌注较 GBM 低,其中平均最大 rCBV 鉴别价值较大^[16],可与本组部分类似病例鉴别。

脑膜瘤:典型 MRI 表现为单发的圆形或类圆形占位,边界清晰,T1WI 呈均匀等或稍低信号,T2WI 呈均匀等或稍高信号,增强检查呈均匀明显强化,绝大多数可见“脑膜尾征”,邻近脑实质水肿轻或无水肿;部分非典型脑膜瘤可伴囊变,增强扫描表现为不均匀强化;另外,脑膜瘤在 MRS 可见特征性丙氨酸峰。

脑脓肿:一般发病比较急、较重,包膜期脑脓肿壁在 T1WI 上一般呈环形等或略高信号,T2WI 呈环形相对低信号,增强后脓肿壁呈环形强化,且壁较光滑,DWI 明显高信号是其特征性表现,因此容易诊断。但若病灶囊壁不光整,DWI 则无明显高信号,与脑 GBM 鉴别困难时,则可结合 DTI 序列,若白质纤维束仅为推移而无中断或受侵,则高度提示脑脓肿可能。

总之,当脑 GBM 在形态、数目、发病部位、信号特

点及强化方式等 MRI 表现不典型时,易误诊为脑淋巴瘤、脑膜瘤、低级别胶质瘤或脑转移瘤等。结合 MRS、PWI、DTI、DWI 等多模态 MRI 成像技术有助于提高诊断准确性。

参考文献

- [1] KHANDWALA K, MUBARAK F, MINHAS K. The many faces of glioblastoma: pictorial review of atypical imaging features[J]. *Neuroradiol J*, 2021, 34(1):33-41.
- [2] 孙梦恬,程敬亮,张勇,等. 不典型胶质母细胞瘤 MRI 表现[J]. *实用放射学杂志*, 2012, 28(4): 627-628.
- [3] 胡文钟,徐永强,郭钊,等. 无明显强化的胶质母细胞瘤的 MRI 特点分析[J]. *实用放射学杂志*, 2021, 37(11):1002-1671.
- [4] LOUIS D N, PERRY A, WESSELING P, et al. The 2021 WHO classification of tumors of the central nervous system: a summary[J]. *Neuro Oncol*, 2021, 23(8):1231-1251.
- [5] 孙军,付功,潘嘉炜,等. ADC 值可辅助鉴别原发性中枢神经系统淋巴瘤与高级别胶质瘤[J]. *中国医学计算机成像杂志*, 2021, 27(1):6-9.
- [6] 朝晖,韩雪,高培毅. 大脑皮层及皮层下胶质母细胞瘤 MRI 分析[J]. *放射学实践*, 2017, 32(4): 365-368.
- [7] 周良健,张明,刘艳,等. 胶质母细胞瘤磁共振强化不明显一例[J]. *中国肿瘤外科杂志*, 2018, 10(3):198-199.
- [8] LASOCKI A, GAILLARD F, TACEY M, et al. Multifocal and multicentric glioblastoma: Improved characterisation with FLAIR imaging and prognostic implications[J]. *J Clin Neurosci*, 2016, 31:92-98.
- [9] STUCKEY S L, WIJEDEERA R. Multicentric/multifocal cerebral lesions: Can fluid-attenuated inversion recovery aid the differentiation between glioma and metastases? [J]. *J Med Imaging Radiation*, 2008, 52(2):134-139.
- [10] LI Y, ZHANG Z X, HUANG G H, et al. A systematic review of multifocal and multicentric glioblastoma[J]. *J Clin Neurosci*, 2021, 83:71-76.
- [11] HASSANEEN W, LEVINE N B, SUKI D, et al. Multiple craniotomies in the management of multifocal and multicentric glioblastoma[J]. *J Neurosurg*, 2011, 114(3):576-584.
- [12] PÉREZ-BETETA J, MOLINA-GARCÍA D, VILLENNA M, et al. Morphologic features on mr imaging classify multifocal glioblastomas in different prognostic groups[J]. *Am J Neuroradiol*, 2019, 40(4):634-640.
- [13] DONO A, WANG E, LOPEZ-RIVERA V, et al. Molecular characteristics and clinical features of multifocal glioblastoma [J]. *J Neurooncol*, 2020, 148(2):389-397.
- [14] 符念霞,宋建勋,罗泽斌. 多模态 MR 功能成像技术评估高级别胶质瘤周浸润的价值[J]. *实用放射学杂志*, 2019, 35(12):1897-1900.
- [15] 徐胜生,赵菁. 原发性与继发性中枢神经系统淋巴瘤的 MRI 表现比较[J]. *重庆医学*, 2012, 41(35):3707-3709.
- [16] 欧阳治强,李倩,王聪,等. 颅内原发性淋巴瘤的 CT、MRI 表现并 MRS 分析[J]. *临床放射学杂志*, 2020, 39(12):2383-2387.

(收稿日期:2022-06-27 修回日期:2022-08-26)

(上接第 3692 页)

- [17] FU Z Z, LI K, PENG Y, et al. Efficacy and toxicity of different concurrent chemoradiotherapy regimens in the treatment of advanced cervical cancer: a network meta-analysis [J]. *Medicine (Baltimore)*, 2017, 96(2):e5853.
- [18] 谢瑞霖,王慧,全少冬,等. I B2~II B 期宫颈癌新辅助治疗联合手术对比根治性同步放化疗疗效及安全性的分析[J]. *中华放射肿瘤学杂志*, 2019, 28(6):428-431.
- [19] 葛俊丽,孙季冬,李佳,等. 局部晚期宫颈癌术前新辅助同步放化疗与术后辅助同步放化疗临床疗效研究[J]. *实用妇产科杂志*, 2018, 34(3): 198-203.

(收稿日期:2022-06-12 修回日期:2022-08-23)