

论著·临床研究 doi:10.3969/j.issn.1671-8348.2022.23.013

网络首发 http://kns.cnki.net/kcms/detail/50.1097.R.20220822.1535.002.html(2022-08-22)

## 糖尿病性黄斑水肿 T1、T2 mapping 功能磁共振定量评估\*

王叶红<sup>1</sup>, 邵举薇<sup>1</sup>, 李磊<sup>1</sup>, 李建波<sup>1</sup>, 张利伟<sup>2</sup>, 熊煜欣<sup>3</sup>, 杨莹<sup>3</sup>, 杨梦维<sup>1</sup>, 苏伟<sup>1△</sup>

(云南大学附属医院:1.放射科,2.眼科,3.内分泌科,昆明 650021)

**[摘要]** **目的** 探讨功能磁共振 T1、T2 mapping 技术定量分析糖尿病性黄斑水肿(DME)的可行性及其价值。**方法** 前瞻性选取 2020 年 10 月至 2021 年 12 月该院诊断为 DME 的患者 30 例(36 只眼)作为病例组,选取同期健康志愿者 20 例(39 只眼)作为对照组。对两组研究对象进行功能磁共振检查,包括轴位 T1、T2 mapping 扫描。在视网膜上 6 个区域:视盘区、黄斑区、外直肌眼环附着点(颞侧)、内直肌眼环附着点(鼻侧)、视盘区与颞侧的中点(颞中)、视盘区与鼻侧的中点(鼻中)及对应视网膜前区 6 个区域选取感兴趣区(ROI, 1 mm<sup>2</sup>)。将黄斑区 T2 值与黄斑中心凹厚度进行 Pearson 相关性分析。**结果** 两组研究对象在视网膜区(视盘区、黄斑区、颞侧、鼻侧、鼻中)、视网膜前区(黄斑区、鼻侧)T1 值比较,差异均有统计学意义( $P < 0.05$ );在视网膜区(视盘区、黄斑区、颞中、鼻中)、视网膜前区(黄斑区、颞侧、鼻侧、颞中)T2 值比较,差异均有统计学意义( $P < 0.05$ )。T2 mapping 技术测得黄斑区 T2 值与光相干断层扫描技术测得黄斑中心凹厚度呈正相关( $r = 0.8869, P < 0.05$ )。**结论** 磁共振 T1、T2 mapping 技术可敏感且定量地反映 DME 组织纤维化程度、水肿情况,在 DME 的诊断、疾病进展监测、疗效判断方面均具有重要临床价值。

**[关键词]** T1 mapping; T2 mapping; 糖尿病性黄斑水肿; 磁共振成像

**[中图分类号]** R445.2 **[文献标识码]** A **[文章编号]** 1671-8348(2022)23-4022-05

## Quantitative assessment of T1, T2 mapping functional MRI on diabetic macular edema\*

WANG Yehong<sup>1</sup>, SHAO Juwei<sup>1</sup>, LI Lei<sup>1</sup>, LI Jianbo<sup>1</sup>, ZHANG Liwei<sup>2</sup>,  
XIONG Yuxin<sup>3</sup>, YANG Ying<sup>3</sup>, YANG Mengwei<sup>1</sup>, SU Wei<sup>1△</sup>

(1. Department of Radiology; 2. Department of Ophthalmology; 3. Department of Endocrinology, Affiliated Hospital of Yunnan University, Kunming, Yunnan 650021, China)

**[Abstract]** **Objective** To investigate the value and feasibility of T1 and T2 mapping technique of functional MRI in quantitatively analyzing diabetic macular edema (DME). **Methods** Thirty patients (36 eyes) with diagnosed DME in this hospital from October 2020 to December 2021 were prospectively selected as the case group. Contemporaneous 20 healthy volunteers (39 eyes) were selected as the control group. The functional MRI examination was conducted on the study subjects in the two groups, including the axial view T1 and T2 mapping scanning. Six regions of interest (ROI, 1 mm<sup>2</sup>) were selected at the retinal regions of optic disc sector, macula sector, attachment point of lateral rectus muscle eye ring (temporal side), attachment point of medial rectus muscle eye ring (nasal side), midpoint of optic disc sector and temporal side (MOT), midpoint of optic disc sector and nasal side (MON). The Pearson correlation analysis was performed on T2 value of macula sector and central macular thickness (CMT). **Results** The T1 value of retina region (optic disc sector, macula sector, temporal side, nasal side, MON) and anterior retinal region (macula sector, nasal side) was statistically significant between two groups ( $P < 0.05$ ). The T2 value of retina region (optic disc sector, macula sector, MOT, MON) and anterior retinal region (macula sector, temporal side, nasal side, MOT) was statistically significant between two groups ( $P < 0.05$ ). The T2 value of macular region measured by T2 mapping technique was positively correlated with the thickness of macular fovea measured by optical coherence tomography ( $r = 0.8869, P < 0.001$ ). **Conclusion** The T1 and T2 mapping technique of MRI could sensitively and

\* 基金项目: 中华国际医学交流基金会课题(Z-2014-07-2003-12)。 作者简介: 王叶红(1992—), 住院医师, 硕士, 主要从事影像医学与核医学研究。 △ 通信作者, E-mail: 13619634911@163.com。

quantitatively reflect the tissue fibrosis degree and edema of DME, and has an important clinical value in the diagnosis, progression monitoring and therapeutic effect judgment of DME.

[Key words] T1 mapping; T2 mapping; diabetic macular edema; magnetic resonance imaging

糖尿病性黄斑水肿 (DME) 是指血糖、血脂等代谢异常导致血-视网膜屏障破坏, 液体在黄斑区视网膜内积聚, 造成视力下降的疾病, 严重时将会导致患者失明<sup>[1]</sup>, 是糖尿病性视网膜病变 (DR) 最常见的并发症之一。目前, DME 的临床检查方法有彩色眼底照相、超广角成像、裂隙灯显微镜、光相干断层扫描 (OCT)、荧光素眼底血管造影等, 前四者均属于结构性评估, 荧光素眼底血管造影虽属于功能性检查, 但属于有创操作且存在对比剂过敏风险, 目前尚缺乏有效且无创性功能定量评估手段。而 T1、T2 mapping 能非侵入性地可视化组织成分 (如水肿、纤维化), 反映组织生化成分和微结构改变, 已被广泛用于心脏、肝脏、软骨等多种部位疾病的临床研究<sup>[2-5]</sup>; 在眼部疾病中主要用于视神经、晶状体、眼外肌等多种部位疾病的临床研究<sup>[6-8]</sup>, 但尚未用于评估视网膜疾病。本研究探讨了功能磁共振 T1、T2 mapping 定量分析 DME 的可行性及其价值, 现报道如下。

## 1 资料与方法

### 1.1 一般资料

前瞻性选取 2020 年 10 月至 2021 年 12 月在本院就诊且诊断为 DME 的患者 30 例 (36 只眼) 作为病例组, 选取同期年龄、性别与病例组匹配的无糖尿病、高血压、眼底疾病的健康志愿者 20 例 (39 只眼) 作为对照组。排除标准: (1) 既往有玻璃体内药物注射、眼科手术史; (2) 患有眼部肿瘤、其他眼底疾病等。病例组患者中男 20 例 (25 只眼), 女 10 例 (11 只眼); 年龄 33~65 岁, 平均 (54.21±8.23) 岁。对照组研究对象中男 13 例 (25 只眼), 女 7 例 (14 只眼); 年龄 35~64 岁, 平均 (50.90±8.05) 岁。两组研究对象性别、年龄等一般资料比较, 差异均无统计学意义 ( $P>0.05$ )。所有研究对象检查前均签署知情同意书。本研究已通过本院伦理委员会审批 (编号: 2020147)。

### 1.2 方法

#### 1.2.1 检查方法

磁共振数据采集采用 PHILIPS Ingenua 3.0 T 磁共振扫描仪和 32 通道头线圈。常规磁共振检查包括轴位、冠状位 T2WI、矢状位 T1WI 及轴位 T1、T2 mapping 序列。轴位 T1 mapping 主要参数为回波时间 1.87 ms, 重复时间 3.9 ms, 层间距 0 mm, 层厚 2.0 mm, 视野 300 mm×248 mm, 矩阵 208×173, 激励次数 1, 翻转角 15°, 体素 1.45 mm×1.43 mm×2.0

mm, 扫描时间 11 s, 需打开心电图脉冲, 添加饱和带。轴位 T2 mapping 主要参数为回波时间 26 ms, 重复时间 2 700 ms, 层间距 0 mm, 层厚 2.0 mm, 视野 170 mm×170 mm, 矩阵 488×486, 激励次数 1, 翻转角 90°, 体素 0.35 mm×0.35 mm×2.0 mm, 扫描时间 5 min 27 s。

#### 1.2.2 图像分析

扫描完成后将数据传至 Philips Ingenua 3.0 T 后处理工作站, 由 2 名具有 5 年诊断经验的头颈部影像诊断医师独立测量, 取平均值。T1 值选取校正后的值, 舍弃不确定点较多的数据, 留下图像质量符合要求者, 其中病例组 30 只眼, 对照组 20 只眼; T2 mapping 序列留下图像质量符合要求者, 其中病例组 30 只眼, 对照组 39 只眼。本研究感兴趣区 (ROI, 1 mm<sup>2</sup>) 勾画标准: 在视网膜区勾画 6 个 ROI, 包括视盘区、黄斑区、外直肌眼环附着点 (颞侧)、内直肌眼环附着点 (鼻侧)、视盘区与颞侧中点 (颞中)、视盘区与鼻侧中点 (鼻中), 接着在紧邻视网膜区前方勾画 6 个 ROI, 最后将所有 ROI 复制到功能图测值。ROI 具体勾画见图 1。T1、T2 mapping 功能伪彩图见图 2。

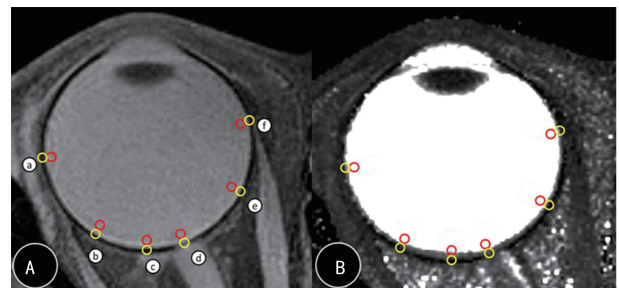


图 1 ROI 具体勾画  
A: T2 mapping 结构图; B: T2 mapping 功能图; 黄色圆圈: 视网膜区; 红色圆圈: 视网膜前区; a: 颞侧, b: 颞中, c: 黄斑区, d: 视盘区, e: 鼻中, f: 鼻侧。

图 1 ROI 具体勾画

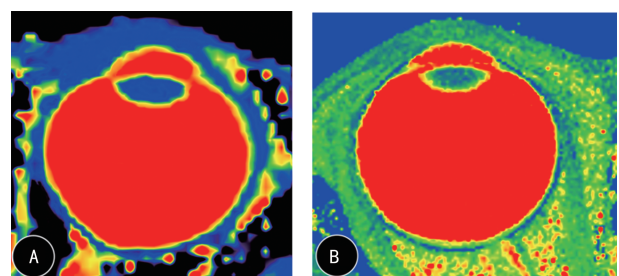


图 2 T1、T2 mapping 功能伪彩图  
A: T1 mapping 伪彩图; B: T2 mapping 伪彩图。

图 2 T1、T2 mapping 功能伪彩图

### 1.3 统计学处理

采用 IBM SPSS25.0 统计软件进行数据分析, 满

足正态分布计量资料采用  $\bar{x} \pm s$  表示, 不满足正态分布计量资料以中位数(四分位数间距)  $[M(P_{25}, P_{75})]$  表示, 组间比较采用独立样本  $t$  检验或非参数检验; 黄斑区 T2 mapping 值与黄斑中心凹厚度 CMT 进行 Pearson 相关性分析, 使用组内相关系数 (ICC) 分析评价诊断试验及观察者的一致性。检验水准:  $\alpha = 0.05$ 。以  $P < 0.05$  为差异有统计学意义。

## 2 结 果

### 2.1 T1 值

两组研究对象在视网膜区(视盘区、黄斑区、颞

侧、鼻侧、鼻中)、视网膜前区(黄斑区、鼻侧) T1 值比较, 差异均有统计学意义 ( $P < 0.05$ )。见表 1。观察者内及观察者间具有良好的 ICC ( $ICC = 0.972, 0.967$ )。

### 2.2 T2 值

两组研究对象在视网膜区(视盘区、黄斑区、颞中、鼻中)、视网膜前区(黄斑区、颞侧、鼻侧、颞中) T2 值比较, 差异均有统计学意义 ( $P < 0.05$ )。见表 2。观察者内及观察者间具有良好的 ICC 系数 ( $ICC = 0.970, 0.966$ )。

表 1 两组研究对象在视网膜区、视网膜前区 T1 值比较  $[M(P_{25}, P_{75}), \text{ms}]$

部位	病例组 ( $n=30$ )	对照组 ( $n=20$ )	Z/t	P
视网膜区				
视盘区	1 553.00(1 506.00, 1 577.50)	1 401.00(1 306.75, 1 478.75)	-8.233	0.001
黄斑区	1 733.96 $\pm$ 76.52	1 538.75 $\pm$ 79.82	15.045	0.001
颞侧	1 894.81 $\pm$ 73.85	1 729.38 $\pm$ 78.01	13.141	0.001
鼻侧	1 900.00(1 862.75, 1 956.42)	1 793.00(1 690.25, 1 906.00)	-5.434	0.001
颞中	1 652.67(1 619.00, 1 735.00)	1 658.00(1 580.75, 1 706.25)	-0.293	0.769
鼻中	1 761.17(1 683.33, 1 822.50)	1 548.00(1 490.50, 1 660.00)	-7.884	0.001
视网膜前区				
视盘区	2 810.17(2 688.25, 2 927.00)	2 741.00(2 645.00, 2 842.25)	-1.888	0.059
黄斑区	2 873.34(2 795.50, 2 987.00)	2 756.50(2 695.00, 2 859.00)	-5.595	0.001
颞侧	3 263.50(2 987.75, 3 435.08)	3 198.00(3 007.25, 3 486.25)	-0.547	0.585
鼻侧	3 010.67(2 835.75, 3 226.25)	2 784.00(2 561.25, 2 976.75)	-5.254	0.001
颞中	2 897.00(2 816.00, 3 015.42)	2 893.00(2 776.50, 2 966.50)	-0.886	0.375
鼻中	2 958.00(2 849.25, 3 141.00)	2 941.50(2 855.25, 3 010.75)	-0.988	0.323

表 2 两组研究对象在视网膜区、视网膜前区 T2 值比较  $[M(P_{25}, P_{75}), \text{ms}]$

部位	病例组 ( $n=30$ )	对照组 ( $n=39$ )	Z	P
视网膜区				
视盘区	347.50(272.00, 394.08)	288.00(176.50, 432.00)	-2.396	0.017
黄斑区	327.00(252.50, 454.25)	228.00(136.00, 311.50)	-7.105	0.001
颞侧	541.50(439.75, 608.75)	503.00(353.00, 609.00)	-1.066	0.286
鼻侧	456.00(353.00, 609.50)	551.00(384.00, 664.00)	-1.386	0.166
颞中	460.50(423.25, 590.50)	292.00(197.50, 376.00)	-10.449	0.001
鼻中	407.67(312.00, 517.75)	367.00(296.50, 422.50)	-3.010	0.003
视网膜前区				
视盘区	1 317.34(1 232.00, 1 418.92)	1 324.00(1 202.50, 1 471.00)	-0.351	0.726
黄斑区	1 412.00(1 261.75, 1 516.00)	1 315.00(1 166.50, 1 493.00)	-2.908	0.004
颞侧	1 464.00(1 311.75, 1 546.25)	1 379.00(1 232.00, 1 524.00)	-2.035	0.042
鼻侧	1 464.50(1 277.25, 1 544.25)	1 402.00(1 323.50, 1 493.00)	-2.042	0.041
颞中	1 439.17(1 366.00, 1 559.50)	1 358.00(1 222.50, 1 488.00)	-3.952	0.001
鼻中	1 384.17(1 252.75, 1 479.08)	1 404.00(1 275.50, 1 522.00)	-0.359	0.719

### 2.3 黄斑区 T2 值与 CMT 的相关性

病例组患者黄斑区 T2 值与 CMT 呈正相关( $r=0.8869, P<0.001$ )。见图 3。观察者内及观察者间具有良好的 ICC( $ICC=0.976, 0.962$ )。

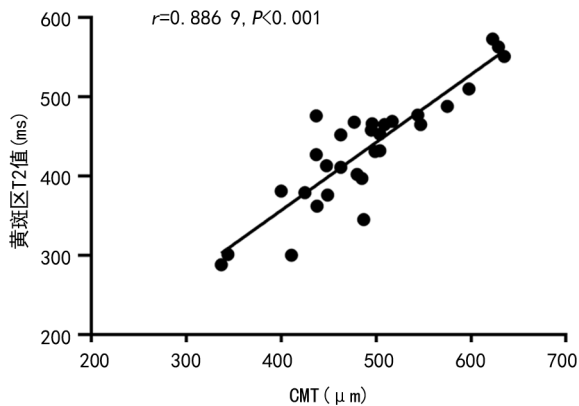


图3 黄斑区 T2 值与 CMT 的相关性

## 3 讨 论

### 3.1 DME 病理生理基础

DR 的发病机制包括视网膜血管内皮细胞受损,一方面导致血-视网膜屏障破坏,离子、大分子等物质进入视网膜导致视网膜组织水肿;另一方面引起视网膜、黄斑区缺血缺氧,导致血管内皮生长因子(VEGF)表达上调,诱发新生血管,从而加剧液体渗漏(主要为蛋白及血液)<sup>[1]</sup>。KITAHAIRA 等<sup>[9]</sup>对 DR 发病机制的研究发现,巢蛋白启动子驱动的 Cre 重组酶不敏感的周细胞会从血管壁脱离,随后在增殖膜中发生周细胞-成纤维细胞转化,最终转变为肌成纤维细胞,引起视网膜牵引/牵拉,最终导致视网膜脱离。DME 可发生在 DR 的任一时期,是 DR 的常见并发症。黄斑区水肿、视网膜脱离将引起视力下降,最终导致失明。

### 3.2 功能磁共振 T1 mapping 成像技术定量分析

T1 mapping 成像技术在肝脏、心脏疾病应用较多,相关研究表明,组织纤维化会导致 T1 值增加<sup>[3,10-12]</sup>。在 DME 发病机制中,DR 患者的视网膜改变也会伴发组织的纤维化并最终导致视网膜脱离,引起视力下降。而 DME 作为 DR 常见并发症,推测其或伴有不同程度纤维化,可用 T1 mapping 技术进行定量检测。此外,组织水肿也会影响 T1 值。本研究结果显示,DME 患者在视网膜区(视盘区、黄斑区、颞侧、鼻侧、鼻中)、视网膜前区(黄斑区、鼻侧)T1 值均高于健康志愿者,差异均有统计学意义( $P<0.05$ ),表明 DME 患者视网膜区、视网膜前区 T1 值均升高。汪苍等<sup>[3]</sup>通过制作大鼠肝纤维化模型进行研究且最后经病理检查证实,T1 值随肝纤维化程度加重而升高。NAKAMORI 等<sup>[13]</sup>通过对 36 例扩张性心肌病患者进行研究发现,T1 mapping 技术能可靠地评估扩张性心肌病中的弥漫性心肌纤维化。对 DME 发病机

制的研究可知,组织发生周细胞-成纤维细胞转化后将导致纤维化,引起视网膜脱离,最终导致失明<sup>[9]</sup>。本研究 DME 患者视网膜区、视网膜前区 T1 值明显高于健康志愿者可解释为 DME 患者组织发生纤维化及水肿导致 T1 值升高。因此,本研究进一步佐证了 T1 mapping 可定量评估 DME 不同程度纤维化及水肿。但两组研究对象在视网膜区(颞中)、视网膜前区(视盘区、颞侧、颞中、鼻中)T1 值比较,差异均无统计学意义( $P>0.05$ ),推测原因一方面 DME 患者视网膜纤维化及水肿程度不一定均匀分布或局部组织本身并未发生纤维化及水肿;另一方面可能与样本量较小有关。

### 3.3 功能磁共振 T2 mapping 成像技术定量分析

T2 mapping 成像技术在关节软骨损伤、椎间盘退变、心肌炎等疾病应用较多<sup>[4-5,14]</sup>,目前也逐渐用于甲状腺相关性眼病、白内障等眼部疾病<sup>[6-8]</sup>,证实 T2 mapping 成像技术可定量分析组织水肿程度。因此推测,T2 mapping 功能磁共振定量评价技术同样也能用于 DME。本研究结果显示,病例组患者在视网膜区(视盘区、黄斑区、颞中、鼻中)、视网膜前区(黄斑区、颞侧、鼻侧、颞中)T2 值均高于对照组,差异均有统计学意义( $P<0.05$ ),表明 DME 患者视网膜区、视网膜前区 T2 值升高。孙兆男等<sup>[4]</sup>通过对 60 例膝关节骨关节炎软骨损伤患者、30 例健康志愿者进行研究发现,膝关节骨关节炎软骨损伤患者各区域软骨 T2 值均明显高于健康志愿者,认为 T2 mapping 技术可通过定量测量软骨含水量的变化反映膝关节骨关节炎软骨损伤程度。同时,陈文等<sup>[8]</sup>和姜虹等<sup>[15]</sup>通过对甲状腺相关性眼病进行研究表明,T2 mapping 技术可通过定量测量组织含水量对疾病进行诊断、分期或疗效监测。而有研究在 DME 发病机制中提到,当血-视网膜屏障被破坏时,离子、大分子等物质进入视网膜会导致视网膜组织水肿<sup>[1]</sup>。本研究结果也提示,DME 患者在视网膜区(视盘区、黄斑区、颞中、鼻中)、视网膜前区(黄斑区、颞侧、鼻侧、颞中)发生水肿,且 T2 mapping 技术可对水肿区域进行定量测量。然而两组研究对象在视网膜区(颞侧、鼻侧)、视网膜前区(视盘区、鼻中)T2 值比较,差异均无统计学意义( $P>0.05$ ),推测可能与本研究样本量较小有关。OCT 凭借其具有高组织分辨率的特点及非接触、非侵入性的优点<sup>[16]</sup>而被广泛用于 DME 的临床诊断。本研究结果显示,病例组患者黄斑区 T2 值与 CMT 呈正相关,进一步提示 T2 mapping 技术既可对 DME 水肿区域进行定量测量,还可反映其水肿程度,对 DME 的临床诊断具有重要价值。T1、T2 mapping 功能磁共振与 OCT 检查相比具有重要优势,OCT 检查仅用于观察

黄斑区及邻近组织结构,而 T1、T2 mapping 功能磁共振观察范围更广泛,不仅能观察眼底的情况,还能观察眼球及眼眶整体情况。

本研究尚存在以下局限性:(1)样本量较小;(2)手动勾画 ROI 存在一定误差。后续研究中有待采用其他方法,如 AI 进一步改善。

## 参考文献

- [1] DRAKATOS P, KOSKY C, WILLIAMS A J. Diabetic retinopathy[J]. N Engl J Med, 2012 (2):367 (2):184.
- [2] 田萍,焦飞涵,郑建民,等. 心脏 MR 诊断心脏纤维瘤的价值[J]. 实用放射学杂志, 2021, 37(3): 395-398.
- [3] 汪苍,张香梅,王俊萍. 磁共振 T1 mapping、T2 mapping 评估大鼠肝纤维化和肝脂肪变性[J]. 中国医学影像技术, 2020, 36(2):210-214.
- [4] 孙兆男,王旭超,徐敏,等. 磁共振 T2 mapping 成像评价膝关节骨关节炎软骨损伤的应用价值[J]. 磁共振成像, 2019, 10(9):680-684.
- [5] 熊玉超,曾旭文,梁治平,等. 磁共振 T2-mapping 及 T2-mapping 对兔腰椎间盘退变的定量研究[J]. 放射学实践, 2021, 36(8):1042-1047.
- [6] 吴倩,胡昊,陈文,等. T2 mapping 在甲状腺相关性眼病早期视神经改变评估中的价值[J]. 实用放射学杂志, 2021, 37(8):1242-1245.
- [7] MA J, XU X, WANG S, et al. Quantitative assessment of early Type 2 diabetic cataracts using T1, T2-mapping techniques[J]. Br J Radiol, 2019, 92(1103):20181030.
- [8] 陈文,胡昊,许晓泉,等. T2 mapping 眼外肌定量测量在甲状腺相关性眼病诊断和分期中的应用价值[J]. 南京医科大学学报(自然科学版), 2019, 39(1):141-144.
- [9] KITAHARA H, KAJIKAWA S, ISHII Y, et al. The novel pathogenesis of retinopathy mediated by multiple RTK signals is uncovered in newly developed mouse model [J]. EBioMedicine, 2018, 31:190-201.
- [10] 赵初,李小虎,王婷婷,等. 心脏磁共振纵向弛豫时间定量在肥厚型心肌病和扩张型心肌病中的应用价值[J]. 安徽医科大学学报, 2021, 56(3): 490-493.
- [11] 李亮,罗艺,沈磊,等. 心脏磁共振 T1 mapping 评价缺血性心肌病心肌纤维化与 LVEF 及 NT-proBNP 的关系[J]. 中国医学计算机成像杂志, 2021, 27(1):10-15.
- [12] 汪苍,米瑞,叶海,等. 磁共振 T1 mapping 对大鼠肝纤维化分期的诊断价值及与血清标志物相关性分析[J]. 临床放射学杂志, 2019, 38(1): 189-193.
- [13] NAKAMORI S, DOHI K, ISHIDA M, et al. Native T1 mapping and extracellular volume mapping for the assessment of diffuse myocardial fibrosis in dilated cardiomyopathy [J]. JACC Cardiovasc Imaging, 2018, 11(1):48-59.
- [14] 牟俊,王頔,刘新峰,等. 心脏磁共振 T2-mapping 技术在急性心肌炎中的应用价值[J]. 放射学实践, 2020, 35(11):1424-1428.
- [15] 姜虹,燕飞,鲜军舫,等. T2 mapping MRI 评估甲状腺相关性眼病免疫抑制疗效的初步研究[J]. 眼科, 2018, 27(5):339-343.
- [16] PSOMADAKIS C E, MARGHOUB N, BLEICHER B, et al. Optical coherence tomography [J]. Clin Dermatol, 2021, 39(4):624-634.

(收稿日期:2022-01-16 修回日期:2022-05-08)