

论著·临床研究

doi:10.3969/j.issn.1671-8348.2023.06.010

网络首发 [https://kns.cnki.net/kcms/detail//50.1097.R.20230224.1814.005.html\(2023-02-27\)](https://kns.cnki.net/kcms/detail//50.1097.R.20230224.1814.005.html(2023-02-27))

基于 CBCT 的上颌第一磨牙区上颌窦动脉骨孔的影像学研究*

王晓东¹, 孟令娇², 孙 辉¹, 陈志方¹

(安徽医科大学合肥口腔临床学院/合肥市口腔医院西区:1. 口腔颌面外科;2. 牙体牙髓科, 合肥 230001)

[摘要] **目的** 运用锥形束 CT(CBCT)分析上颌窦动脉(AAA)骨孔的解剖特点。**方法** 回顾性分析 2020 年 1 月至 2022 年 4 月于该院行 CBCT 检查的 456 例患者 912 例上颌窦影像资料,统计分析 AAA 检出率、骨孔下界至窦底的垂直距离(Df)、骨孔下界至牙槽嵴顶的垂直距离(Dc)、骨孔直径(Da)、上颌窦外侧壁厚度(LWT)、剩余牙槽嵴高度(RBH)。**结果** AAA 检出率为 70.7%(645/912)。Df 分布为 0~23.36 mm,平均(6.95±3.67)mm。Df 在不同性别、年龄、牙齿状况之间比较,差异无统计学意义($P>0.05$)。Dc 分布为 4.51~33.34 mm,平均(15.08±3.87)mm。18~<36 岁、M1 存在、RBH>5 mm 的患者 Dc 更大,差异有统计学意义($P<0.05$)。Da 分布为 0.48~2.90 mm,平均(1.22±0.48)mm。男性、56~87 岁、M1 缺失、LWT>2 mm 的患者 Da 更大,差异有统计学意义($P<0.05$)。在 M1 缺失患者 AAA 检出的牙位中, RBH≤5 mm 占 43.5%(124/285), Dc≤15 mm 占 64.2%(183/285), Da≥2 mm 占 14.4%(41/285),三者交集高风险牙位占 5.3%(15/285)。**结论** 术前运用 CBCT 有助于完善手术设计、降低术中损伤 AAA 的风险。

[关键词] 锥形束 CT;上颌窦外侧壁厚度;上颌窦动脉;出血;侧壁开窗**[中图分类号]** R78**[文献标识码]** A**[文章编号]** 1671-8348(2023)06-0849-06

Imaging study on the alveolar antral artery canal of maxillary first molar based on CBCT*

WANG Xiaodong¹, MENG Lingjiao², SUN Hui¹, CHEN Zhifang¹

(1. Department of Oral and Maxillofacial Surgery; 2. Department of Endodontics, Clinical School of Anhui Medical University/West Branch of Hefei Stomatological Hospital, Hefei, Anhui 230001, China)

[Abstract] **Objective** To observe and analyze the anatomic characteristics of the alveolar antral artery (AAA) by cone beam CT (CBCT). **Methods** A retrospective analysis was performed on the maxillary sinus imaging data of 456 patients with 912 cases who underwent CBCT examination in this hospital from January 2020 to April 2022. The detection rate of AAA bone foramen, the distance between the inferior border of the vessel and the sinus floor (Df), the distance between the inferior border of the vessel and the alveolar crest (Dc), the diameter of alveolar antral artery (Da), the maxillary sinus lateral wall thickness (LWT), and the residual alveolar bone height (RBH) were statistically analyzed. **Results** The detection rate of AAA was 70.7%(645/912). Df distribution was 0—23.36 mm with an average of (6.95±3.67)mm. There was no significant difference in Df among different gender, age and dental status ($P>0.05$). Dc distribution was 4.51—33.34 mm with an average of (15.08±3.87)mm. Patients aged 18—<36, with M1 present and RBH>5 mm had greater Dc, the difference was statistically significant ($P<0.05$). Da distribution was 0.48—2.90 mm with an average of (1.22±0.48)mm. The Da of male, 56—87 years old, M1 deletion, LWT>2 mm patients was greater, the difference was statistically significant ($P<0.05$). In the patients with M1 absence, RBH≤5 mm accounted for 43.5%(124/285), Dc≤15 mm accounted for 64.2%(183/285), Da≥2 mm accounted for 14.4%(41/285), and the high-risk dental sites with the three components accounted for 5.3%(15/285). **Conclusion** Detection of the characteristics of the AAA by using CBCT is crucial to adjust the surgical treatment

plan and reduce the risk of tearing the vessel in operation.

[Key words] cone beam computed tomograph; maxillary sinus lateral wall thickness; alveolar antral artery; hemorrhage; fenestration

上颌窦动脉(alveolar antral artery, AAA)由上牙槽后动脉和眶下动脉在上颌窦前外侧骨壁内吻合而成^[1]。AAA 在尸检中的检出率是 100%, 其在上颌窦外侧壁走形呈直线或 U 形^[2-3]。在上颌第一磨牙(maxillary first molar, M1)区, 59.76% 的位点需采用侧壁开窗上颌窦提升术^[4]。73% 的情况下 AAA 在 M1 区上颌窦外侧壁中最低点^[3]。如损伤 AAA 可能导致严重出血, 模糊手术视野, 并可能导致上颌窦黏膜穿孔, 从而影响手术过程和移植骨增量材料的成骨^[5]。本研究基于锥形束 CT (cone beam CT, CBCT) 分析 M1 区 AAA 解剖特点, 为临床实践中避免损伤 AAA 提供解剖形态学参考, 现报道如下。

1 资料与方法

1.1 一般资料

回顾性分析 2020 年 1 月至 2022 年 4 月于本院行 CBCT 检查的 456 例患者共 912 例上颌窦影像资料。纳入标准: (1) 上颌骨发育正常; (2) 年龄 ≥ 18 岁; (3) 上颌窦区无手术史、无囊肿、肿瘤等。排除标准: (1) 牙列缺失; (2) X 线片伪影明显; (3) M1 区上颌窦底存在骨性分隔影响测量者。456 例患者中男 208 例、女 248 例, 年龄 18~87 岁, 平均(45.46 \pm 13.92)岁。912 例上颌窦中 18~ $<$ 36 岁 218 例、36~ $<$ 56 岁 430 例、56~87 岁 264 例, M1 缺失 358 例、M1 存在 554 例。本研究通过医院伦理委员会批准(审批编号:

Y20200103), 所有患者知情同意并签署同意书。

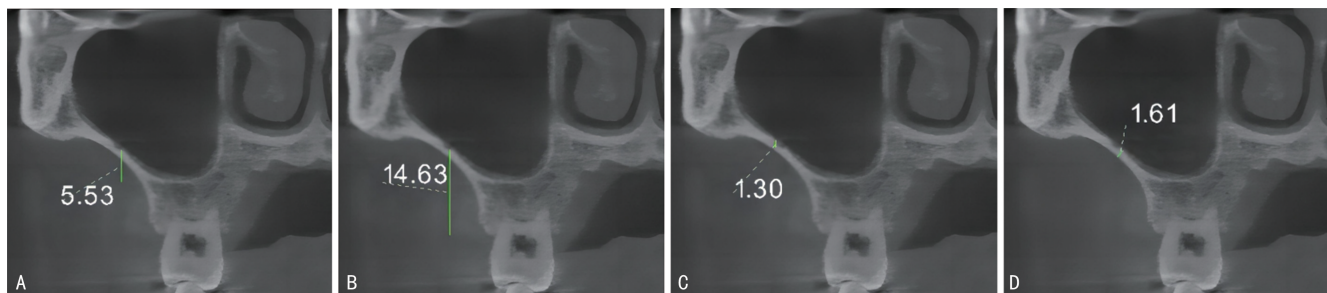
1.2 方法

1.2.1 研究方式

观察 M1 区相对上颌窦外侧骨壁范围内, 冠状断层内是否出现低密度骨孔或切迹, 并在矢状和轴面上再确认。如有血管孔道存在, 选取 M1 位点正中或最接近 M1 位点正中对应的上颌窦冠状面为测量面。

1.2.2 观察指标

(1) 血管孔道下界到上颌窦底的垂直距离(distance between the inferior border of the vessel and the sinus floor, Df), 分为 4 组: < 2 、 $2 \sim 7$ 、 $7 \sim 10$ 和 > 10 mm; (2) 血管孔道下界到牙槽嵴顶的垂直距离(distance between the inferior border of the vessel and the alveolar crest, Dc), 分为 2 组: ≤ 15 和 > 15 mm; (3) 血管直径(diameter of alveolar antral artery, Da), 分为 3 组: < 1 、 $1 \sim < 2$ 和 ≥ 2 mm; (4) 上颌窦外侧壁厚度(maxillary sinus lateral wall thickness, LWT): 窦底垂直向上 5 mm 处对应的距离, 分为 2 组: ≤ 2 和 > 2 mm; (5) 剩余牙槽嵴高度(the residual alveolar bone height, RBH), 分为 2 组: ≤ 5 和 > 5 mm; (6) M1 缺失患者中 $Dc \leq 15$ mm + $Da \geq 2$ mm + $RBH \leq 5$ mm 交集的牙位占比。每个测量位置均测量 2 次, 取平均值作为最终值, 见图 1、2。



A: Df; B: Dc; C: Da; D: LWT.

图 1 M1 存在患者上颌窦 CBCT 影像解剖位点的测量方法示意图

1.2.3 质量控制

影像研究人员为两名口腔外科主治医师。影像资料分析前, 研究人员对 30 例 CBCT 影像中的 M1 区相对上颌窦外侧骨壁范围内是否有骨性血管标志进行分析, 行标准一致性检验, 结果显示 Kappa 值为 0.83, 说明两名研究人员一致性较好。若两名研究人员对同一影像的判断存在分歧时, 请另一名口腔外科主任医师协助诊断, 达成一致结果后方纳入分析。

1.3 统计学处理

采用 SPSS22.0 软件进行数据分析, 计量资料以 $\bar{x} \pm s$ 表示, 比较采用独立样本 t 检验或方差分析; 计数资料以频数或百分率表示, 比较采用 χ^2 检验, 以 $P < 0.05$ 为差异有统计学意义。

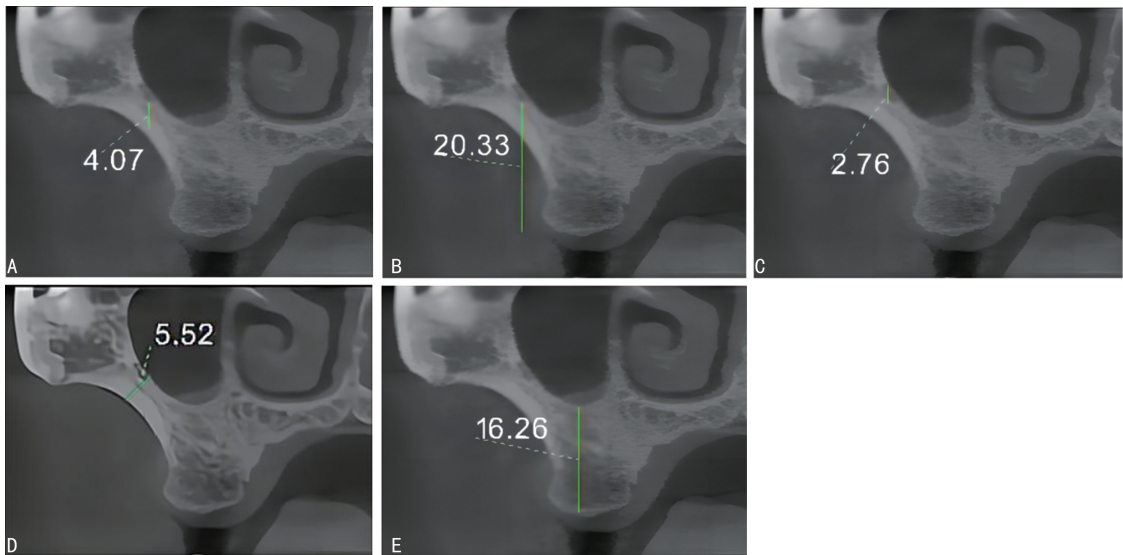
2 结果

2.1 AAA 检出情况

AAA 检出率为 70.7% (645/912), 其中男性检出

率为 73.1%(304/416), 女性为 68.8%(341/496), 差异无统计学意义($\chi^2 = 2.640, P = 0.104$)。M1 存在患者 AAA 检出率为 64.6%(358/554), M1 缺失患者为 80.2%(287/358), 差异有统计学意义($\chi^2 =$

24.009, $P < 0.001$)。AAA 中 10 例血管影像位于上颌窦底, 3 例上颌窦外侧壁可观察范围内见 2 例血管影像。



A: Df; B: Dc; C: Da; D: LWT; E: RBH。

图 2 M1 缺失患者上颌窦 CBCT 影像解剖位点的测量方法示意图

2.2 Df 分布情况

Df 分布为 0~23.36 mm, 平均(6.95±3.67) mm。Df<2、2~7、>7~10、>10 mm 者分别占 8.1%(52/645)、45.0%(290/645)、27.3%(176/645)、19.7%(127/645)。Df 在不同性别、年龄、牙齿状况中比较, 差异无统计学意义($P > 0.05$), 见表 1。

表 1 Df 分布情况 ($n = 645, \bar{x} \pm s, \text{mm}$)

项目	Df	t/F	P
性别		1.617	0.106
男	7.32±3.60		
女	6.85±3.74		
年龄		1.477	0.229
18~<36 岁	7.54±3.61		
36~<56 岁	6.88±3.67		
56~87 岁	7.05±3.74		
部位		0.592	0.554
右侧	7.15±3.76		
左侧	6.98±3.60		
牙齿状况		-1.147	0.252
M1 缺失	6.88±3.73		
M1 存在	7.21±3.63		

2.3 Dc 分布情况

Dc 分布为 4.51~33.34 mm, 平均(15.08±3.87)mm。Dc≤15、>15 mm 者分别占 50.9%(328/

645)、49.1%(317/645), M1 存在患者该构成比分别为 40.2%(144/358)、59.8%(214/358), M1 缺失患者该构成比分别为 64.1%(184/287)、35.9%(103/287)。18~<36 岁、M1 存在、RBH>5 mm 患者 Dc 更大, 差异有统计学意义($P < 0.05$), 见表 2。

表 2 Dc 分布情况 ($n = 645, \bar{x} \pm s, \text{mm}$)

项目	Dc	t/F	P
性别		-1.718	0.086
男	14.76±3.86		
女	15.28±3.81		
年龄		9.030	<0.001
18~<36 岁	16.31±3.25		
36~<56 岁	14.72±3.62		
56~87 岁	14.71±4.32		
部位		-1.193	0.233
右侧	14.86±3.77		
左侧	15.22±3.91		
牙齿状况		-8.172	<0.001
M1 缺失	13.72±3.82		
M1 存在	16.08±3.51		
M1 缺失患者		-7.357	<0.001
RBH≤5 mm	11.97±3.84		
RBH>5 mm	15.14±3.35		

2.4 Da 分布情况

Da 分布为 0.48~2.90 mm, 平均(1.22±0.48) mm。Da<1、1~<2、≥2 mm 分别占 45.4%(293/645)、44.2%(285/645)、10.4%(67/645)。男性、56~87岁、M1 缺失、LWT>2 mm 的患者 Da 更大, 差异有统计学意义($P<0.05$), 见表 3。

表 3 Da 分布情况($n=645, \bar{x} \pm s, \text{mm}$)

项目	<i>n</i>	Da	<i>t</i> / <i>F</i>	<i>P</i>
性别			6.423	<0.001
男	304	1.34±0.51		
女	341	1.11±0.43		
年龄			10.178	<0.001
18~<36岁	128	1.10±0.41		
36~<56岁	313	1.19±0.48		
56~87岁	204	1.33±0.51		
部位			-1.128	0.260
右侧	336	1.20±0.49		
左侧	309	1.24±0.47		
牙齿状况			3.095	0.002
M1 缺失	287	1.28±0.52		
M1 存在	358	1.17±0.44		
LWT			-5.906	<0.001
≤2 mm	346	1.12±0.43		
>2 mm	298	1.34±0.51		

2.5 高风险分析

在 M1 缺失患者 AAA 检出的牙位中, Dc≤15 mm 占 64.2%(183/285), Da≥2 mm 占 14.4%(41/285), RBH≤5 mm 占 43.5%(124/285), 三者交集高风险牙位占 5.3%(15/285)。

3 讨论

对整个上颌窦外侧壁观察, AAA 的检出率为 82.0%~99.4%^[1,6]。该差异的原因是解剖学研究能观察到位于软组织内的血管吻合, 血管直径过小或血管完全游离于骨外均无法被影像检出。本研究 M1 区 AAA 的检出率为 70.4%, 与 SHAMS 等^[7](71.5%) 的研究结果接近, 高于 DURUEL 等^[8](51.7%), 但低于李云朋等^[9](84.23%) 研究的结果。该差异与测量方法、阅片者经验、成像方式、图像分辨率、样本量和研究人群的种族差异相关, 因此, 医师应对影像学检查中假阴性提高警惕。

了解 Df 均值有助于掌握上颌窦前壁开窗安全性的平均阈值, 林野等^[10]认为 Df 应该≥2 mm, 窗口上界至窦底垂直距离应≥7 mm, 本研究 Df<2、2~7、>7~10、>10 mm 分别占比 8.1%、45.0%、27.3%、19.7%。本研究 M1 位点 Df 均值为(6.95±3.67) mm, 因而 AAA 可能多数情况下位于窗口的上缘附

近。M1 位点 Df 均值在不同研究中差异较大, 本研究男女 Df 分别为(7.32±3.60)、(6.85±3.74) mm, 泰国^[1]男女 Df 分别为(9.09±4.15)、(8.12±3.54) mm, 土耳其^[11]男女 Df 分别为(11.49±4.57)、(9.25±3.39) mm, 这可能与 AAA 路径和窦底形态的种族及样本量等差异有关。尽管 Df 均值差异较大, 但从本研究、KARSLIOGLU 等^[11]及 VELASCO-TORRES 等^[12]的研究数据来看, Df 均值没有受到牙列状况的明显影响, 在垂直距离上, AAA 相对于上颌窦底水平参考平面是一个相对稳定的解剖结构, 但上颌窦底存在不能为临床医生直视的缺点。

LA ENCINA 等^[13]认为在上颌窦外提升时骨窗设计位置与牙槽嵴顶距离应≤15 mm。本研究证实了这一要求, 上颌窦前外侧壁血管 Dc 均值为(15.08±3.87) mm。有研究分析指出, Dc≤15、>15 mm 者分别为 31%、69%^[14]。本研究 M1 存在患者的 Dc≤15、>15 mm 分别为 40.2%、59.8%; 而 M1 缺失患者为 64.1%、35.9%。本研究中 M1 存在患者 Dc 为(16.08±3.51) mm, 与 SHAMS 等^[7](16.67 mm) 解剖学研究结果近似。Dc 值个体差异性较大, 这与研究对象是否缺牙、研究个体之间的异质性、牙槽突形态、测量时的定位位置等相关。本研究 Dc 均值与 LEE 等^[15](15.92 mm) 研究结果接近, 且既往研究报告 M1 位点 Dc 为 11.2~21.41 mm^[1,7-8,16-18]。虽然 Dc 均值在临床应用中的意义可能并不明显, 但从实用角度出发, 本研究选用 Dc 作为可视下的测量参数, 建议 Dc 测量分析个体化。

Da 是影响出血风险的重要因素, 也受多因素变量影响。LAOVORAVIT 等^[1]、KARSLIOGLU 等^[11]及 VARELA-CENTELLES 等^[16]研究认为 Da 与年龄无明显相关性, 但本研究结果发现 56~87 岁患者的 Da 更大。AAA 在骨质疏松症患者中高度可见, 而老年骨质疏松的患病率远高于普通人群, 这可能是 Da 随年龄增大而增加的原因^[19]。KHOJASTEHPUR 等^[20]认为, Da 随年龄增加的另一个可能的原因是衰老导致器官系统效率降低, 需要更高的血流量来维持正常功能。LWT>2 mm 患者 Da 更大, LWT 较大时会增加开窗难度及出血风险。VARELA-CENTELLES 等^[16]发现, 直至 LWT 达到 6 mm 时, AAA 检出率及 Da 随着 LWT 增大而增加。本研究中 M1 缺失患者 Da 大于 M1 存在患者, 这与 YUSOF 等^[17]研究结果相反, 而 LAOVORAVIT 等^[1]报道 Da 与牙齿状况无相关性。KOLTE 等^[5]及本研究发现缺牙组 AAA 检出率更高, 但 KOLTE 等^[5]报道两者无差异。男性 Da 大于女性^[1,21], AAA 检出率更高, 但 KHOJASTEHPUR 等^[20]及本研究发现不同性别间 AAA 检

出率无差异。Da \geq 2 mm 时,AAA 受损将引起较为严重的出血。既往报道 Da \geq 2 mm 占比 1.5%~21.2%^[1,22],本研究 Da \geq 2 mm 占比 10.4%。

既往研究显示,2.2%~20.0% 的病例在侧壁开窗时可能损伤 AAA 引起明显出血^[3,23]。在本研究 M1 缺失患者检出 AAA 的牙位中,Dc \leq 15 mm + Da \geq 2 mm + RBH \leq 5 mm 的交集高风险牙位占 5.3%。对于术区检测出的较大血管,建议通过改变侧壁开窗位置、双开窗法、槽形开窗术、使用超声骨刀、在截骨部位预防性结扎止血来避免损伤 AAA,并做好应对意外出血的充分术前准备^[24]。

综上所述,本研究有助于医师认识 M1 区的 AAA 影像解剖特点。但本研究属于单中心回顾性研究,所收集的数据来源于各种原因就诊的患者人群,对于个体的全身状况、是否使用骨代谢药物及药物摄入量未考究。同时,CBCT 的空间分辨率较高,图像质量类似于多层螺旋 CT,但在密度分辨率及软组织成像方面仍无法与多层螺旋 CT 相提并论,AAA 完全游离于骨外无法被 CBCT 检出,以上限制因素可能会影响本研究统计结果。

参考文献

- [1] LAOVORAVIT V, KRETAPIROM K, PORN-PRASERTSUK-DAMRONGSRI S. Prevalence and morphometric analysis of the alveolar antral artery in a group of Thai population by cone beam computed tomography[J]. *Oral Radiol*, 2021, 37(3):452-462.
- [2] GODIL A Z, DEVADIGA T J, SUPNEKAR S C, et al. Position of posterior superior alveolar artery in relation to the maxillary sinus using cone beam computed tomography in Indian sub-population[J]. *J Oral Med Oral Surg*, 2021, 27(3):34.
- [3] 李濠吉,刘敏. 锥形束 CT 评估上颌窦侧壁开窗术中出血风险[J]. *口腔医学研究*, 2017, 33(10):1099-1102.
- [4] 王晓东,孟令娇,赵兵,等. 上颌第一磨牙位点在 CBCT 中的解剖学表现[J]. *口腔医学研究*, 2022, 38(8):784-788.
- [5] KOLTE R A, KOLTE A P, RAHATE P S, et al. Association of location and diameter of alveolar antral artery to crest of alveolar bone in dentate and partially edentulous patients: a cone-beam computed tomography study[J]. *J Indian Soc Periodontol*, 2021, 25(1):55-60.
- [6] FAYEK M M, AMER M E, BAKRY A M. Evaluation of the posterior superior alveolar artery canal by cone-beam computed tomography in a sample of the Egyptian population[J]. *Imaging Sci Dent*, 2021, 51(1):35-40.
- [7] SHAMS N, DABBAGHI A, SHAMS B, et al. Anatomy of the posterior superior alveolar artery: a cone-beam computed tomographic study[J]. *J Maxillofac Oral Surg*, 2022, 21(1):203-210.
- [8] DURUEL O, ATAMAN-DURUEL E T, TÖZÜM M D, et al. The radiological evaluation of posterior superior alveolar artery topography by using computed tomography[J]. *Clin Implant Dent Relat Res*, 2019, 21(4):644-648.
- [9] 李云朋,张雪健,邓悦. 上颌第一磨牙区行上颌窦提升术前的影像学评估[J]. *临床口腔医学杂志*, 2018, 34(3):163-166.
- [10] 林野,邸萍. 口腔种植学[M]. 2 版. 北京:北京大学医学出版社,2021:114.
- [11] KARSLIOGLU H, ÇITIR M, GUNDUZ K, et al. The radiological evaluation of posterior superior alveolar artery by using CBCT[J]. *Curr Med Imaging*, 2021, 17(3):384-389.
- [12] VELASCO-TORRES M, PADIAL-MOLINA M, ALARCÓN J A, et al. Maxillary sinus dimensions with respect to the posterior superior alveolar artery decrease with tooth loss[J]. *Implant Dent*, 2016, 25(4):464-470.
- [13] LA ENCINA A C, MARTÍNEZ-RODRÍGUEZ N, ORTEGA-ARANEGUI R, et al. Anatomical variations and accessory structures in the maxilla in relation to implantological procedures: an observational retrospective study of 212 cases using cone-beam computed tomography[J]. *Int J Implant Dent*, 2022, 8(1):59.
- [14] SOUNDARAJAN S, KAARTHIKEYAN G. Evaluation of alveolar antral anastomosis in south Indian population using cone beam computed tomography: a prospective study[J]. *Oral Radiol*, 2023, 39(1):101-107.
- [15] LEE J, KANG N, MOON Y M, et al. Radiographic study of the distribution of maxillary intraosseous vascular canal in Koreans [J]. *Maxillofac Plast Reconstr Surg*, 2016, 38(1):1.

- [16] VARELA-CENTELLES P, LOIRA M, GONZÁLEZ-MOSQUERA A, et al. Study of factors influencing preoperative detection of alveolar antral artery by CBCT in sinus floor elevation [J]. *Sci Rep*, 2020, 10(1):10820.
- [17] YUSOF M Y P M, MAH M C, REDUWAN N H, et al. Quantitative and qualitative assessments of intraosseous neurovascular canals in dentate and posteriorly edentulous individuals in lateral maxillary sinus wall [J]. *Saudi Dent J*, 2020, 32(8):396-402.
- [18] TAKAHASHI A, KAMADA K, KUDOH T, et al. Evaluation of anatomical references for locating the course of the posterior superior alveolar artery for dental implant surgery [J]. *Int J Oral Maxillofac Surg*, 2022, 51(2):257-262.
- [19] BUETTSMANN E G, GOLDSCHNEIDER G M, HOPPOCK G A, et al. Similarities between disuse and age-induced bone loss [J]. *J Bone Miner Res*, 2022, 37(8):1417-1434.
- [20] KHOJASTEHPOUR L, DEHBOZORGI M, TABRIZI R, et al. Evaluating the anatomical location of the posterior superior alveolar artery in cone beam computed tomography images [J]. *Int J Oral Maxillofac Surg*, 2016, 45(3):354-358.
- [21] TRAN T B, ESTRIN N E, SALEH M H A, et al. Evaluation of length and location of the maxillary sinus intraosseous artery using computerized tomography [J]. *J Periodontol*, 2021, 92(6):854-862.
- [22] 陈德平, 刘倩, 皮雪敏, 等. 上颌窦血供及黏骨膜的应用解剖和 CBCT 评估 [J]. *中国口腔种植学杂志*, 2022, 27(4):259-263.
- [23] 吴炯睿, 高益鸣. 上颌窦解剖与上颌窦外提升手术并发症的研究进展 [J]. *中国口腔颌面外科杂志*, 2022, 20(1):93-97.
- [24] ALDAHOUK A, ELBEIALY R R, GIBALY A, et al. The assessment of the effect of the size of lateral-antrotomy in graftless balloon elevation of the maxillary sinus membrane with simultaneous implant placement (a randomized controlled clinical trial) [J]. *Clin Implant Dent Relat Res*, 2021, 23(1):31-42.

(收稿日期:2022-06-25 修回日期:2022-12-20)

(上接第 848 页)

- [13] ZARDI E M, FRANCESCHETTI E, GIORGI C, et al. Reliability of quantitative point shear wave ultrasound elastography on vastus medialis muscle and quadriceps and patellar tendons [J]. *Med Ultrason*, 2019, 21(1):50-55.
- [14] YOUNG B A, KOPPENHAVER S L, TIMONDONDOYANO R M, et al. Ultrasound shear wave elastography measurement of the deep posterior cervical muscles: Reliability and ability to differentiate between muscle contraction states [J]. *J Electromyogr Kinesiol*, 2021, 56:102488.
- [15] SHIINA T, NIGHTINGALE K R, PALMERI M L, et al. WFUMB guidelines and recommendations for clinical use of ultrasound elastography: Part 1: basic principles and terminology [J]. *Ultrasound Med Biol*, 2015, 41(5):1126-1147.
- [16] HOTFIEL T, HEISS R, JANKA R, et al. Acoustic radiation force impulse tissue characterization of the anterior talofibular ligament: a promising noninvasive approach in ankle imaging [J]. *Phys Sportsmed*, 2018, 46(4):435-440.
- [17] HWANG J, KIM H W, KIM P H, et al. Technical performance of acoustic radiation force impulse imaging for measuring renal parenchymal stiffness: a systematic review and meta-analysis [J]. *J Ultrasound Med*, 2021, 40(12):2639-2653.

(收稿日期:2022-04-18 修回日期:2022-09-25)