

论著·临床研究

doi:10.3969/j.issn.1671-8348.2023.19.014

网络首发 [https://link.cnki.net/urlid/50.1097.R.20230919.1640.008\(2023-09-20\)](https://link.cnki.net/urlid/50.1097.R.20230919.1640.008(2023-09-20))

颈椎前路椎间盘切除融合术术后发生轴性症状的列线图预测模型构建

沈天宇,尚 晖[△]

(湖北医药学院附属太和医院脊柱外科,湖北十堰 442000)

[摘要] **目的** 分析颈椎前路椎间盘切除融合术(ACDF)术后发生轴性症状(AS)的危险因素,构建列线图预测模型。**方法** 回顾性分析该院 2019—2021 年接受 ACDF 的 158 例颈椎患者的临床资料,根据术后是否发生 AS 将患者分为 AS 组(45 例)和非 AS 组(113 例)。记录两组患者年龄、性别、病程、BMI、吸烟史、糖尿病史、疾病类型、病变节段数目、手术前后日本骨科协会(JOA)评分、手术时间、术中出血量、颈椎活动度、椎间隙高度变化、颈椎融合节段曲度等。多因素 logistic 回归分析 ACDF 术后发生 AS 的独立危险因素并建立列线图预测模型,绘制受试者工作特征(ROC)曲线评价预测价值,Bootstrap 法进行内部验证并进行一致性测试。**结果** 纳入研究的 158 例患者中 ACDF 术后 AS 的发生率为 28.48%。多因素 logistic 回归分析显示,颈椎融合节段为轻度后凸($OR = 2.865, 95\%CI: 1.034 \sim 7.643, P = 0.036$)或明显后凸($OR = 12.726, 95\%CI: 3.156 \sim 47.812, P = 0.001$)、颈椎活动度丢失值($OR = 3.525, 95\%CI: 1.587 \sim 7.825, P = 0.002$)、椎间隙高度变化 ≤ 2 mm($OR = 3.461, 95\%CI: 1.080 \sim 11.097, P = 0.037$)或 ≥ 5 mm($OR = 5.164, 95\%CI: 1.698 \sim 15.709, P = 0.004$)是 ACDF 术后发生 AS 的独立危险因素。构建的列线图预测模型曲线下面积(AUC)为 0.818,模型预测价值较高,具备较好的区分度和一致性。**结论** 构建的列线图模型对 ACDF 术后发生 AS 有较高的预测价值。

[关键词] 颈椎病;前路手术;轴性症状;危险因素;预测模型**[中图法分类号]** R687.3 **[文献标识码]** A **[文章编号]** 1671-8348(2023)19-2958-07

Construction of a nomogram prediction model for axial symptoms after anterior cervical discectomy and fusion

SHEN Tianyu, SHANG Hui[△]

(Department of Spinal Surgery, Taihe Hospital Affiliated to Hubei University of Medicine, Shiyan, Hubei 442000, China)

[Abstract] **Objective** To analyze the risk factors of axial symptoms (AS) after anterior cervical discectomy and fusion (ACDF), and to construct a prediction model based on nomogram. **Methods** The clinical data of 158 patients with cervical spondylosis who received ACDF from 2019 to 2021 were retrospectively analyzed, and the patients were divided into the AS group (45 cases) and the non-AS group (113 cases) according to whether AS occurred after surgery. Age, gender, course of disease, BMI, smoking history, diabetes history, disease type, number of diseased segments, JOA score before and after surgery, operation time, intraoperative blood loss, cervical motion, vertebral space extension height, cervical fusion segment curvature, etc. were recorded in the two groups. Multivariate logistic regression analysis was conducted to analyze the independent risk factors for AS after ACDF, and the prediction model was established with a column graph. Receiver operating characteristic (ROC) curve was drawn to evaluate the prediction value. Internal validation and consistency test were carried out with Bootstrap method. **Results** Among the 158 patients included in the study, the incidence of AS after ACDF was 28.48%. Multivariate logistic regression analysis showed that cervical fusion had mild kyphosis ($OR = 2.865, 95\%CI: 1.034 - 7.643, P = 0.036$), obvious kyphosis ($OR = 12.726, 95\%CI: 3.156 - 47.812, P = 0.001$), loss of cervical motion ($OR = 3.525, 95\%CI: 1.587 - 7.825, P = 0.002$), change of vertebral space height ≤ 2 mm ($OR = 3.461, 95\%CI: 1.080 - 11.097, P = 0.037$), and vertebral space height change ≥ 5 mm ($OR = 5.164, 95\%CI: 1.698 - 15.709, P = 0.004$) were independent risk factors for AS after

ACDF. The area under the curve (AUC) of the constructed nomogram prediction model was 0.818, which had high prediction value and good differentiation and consistency. **Conclusion** The constructed nomogram model has high predictive value for AS after ACDF.

[Key words] cervical spondylosis; anterior surgery; axial symptoms; risk factors; prediction model

颈椎前路手术是脊柱外科的常见手术方式,被用于治疗颈椎肿瘤或结核、颈椎外伤、颈椎间盘退行性疾病等^[1]。颈椎前路椎间盘切除融合术(ACDF)由 ROBINSON^[2]在 1955 年提出,得到脊柱外科医生的广泛应用并取得了良好的效果,其具有直接去除致压因素、通过椎间植入物恢复椎间隙高度和即刻恢复颈椎稳定性的特点,被认为是治疗合并脊髓或神经根压迫且存在相应临床症状的颈椎病或颈椎间盘突出症患者的“金标准”^[3]。但研究人员在随访过程中发现 ACDF 术后并发症并不少见,主要包括轴性症状(AS)、吞咽困难、声音嘶哑、颈部血肿及内固定相关并发症等^[4]。AS 的概念最早在 1996 年由 HONOSON 等^[5]提出,通常被定义为术后颈椎出现长期的颈部、肩胛周围或肩背部疼痛,并且常伴有颈背部肌肉紧张、酸胀、僵硬等不适感^[6]。作为术后颈椎常见的并发症之一,其发生率高达 4%~46%^[7]。AS 具有持续时间长、治疗效果欠佳等特点,对患者的预后影响较大。尽管 AS 逐渐受到越来越多的关注,但与后路手术相比,关于颈椎前路手术后发生 AS 的临床研究相对少见,其发生机制和影响因素尚不明确,无法做到有效的预防。本研究回顾性分析接受 ACDF 治疗的颈椎病患者临床资料,分析术后发生 AS 的危险因素,并以此构建列线图预测模型,以期为临床有效预防提供依据。

1 资料与方法

1.1 一般资料

回顾性分析本院 2019—2021 年行 ACDF 的 184 例颈椎患者的临床资料。纳入标准:(1)神经根型、脊髓型颈椎病和后纵韧带骨化症,诊断明确,保守治疗无效;(2)病变节段 ≤ 2 个;(3)年龄 > 18 岁;(4)由同一团队完成手术且术后未发生脊髓损伤、脑脊液漏、感染及 C5 神经根麻痹等并发症。排除标准:(1)颈椎先天畸形和脊髓空洞症;(2)有颈椎外伤、肿瘤、强直性脊柱炎、肩周炎病史,以及既往颈椎手术史;(3)其他系统性严重功能障碍;(4)随访资料不完整。根据纳入和排除标准排除病变节段 ≥ 3 个 8 例,术后脑脊液漏 3 例,随访资料不完整 15 例(出院后未及时到医院复查或电话失访),最终共纳入随访资料完整、随访时间超过 1 年的患者 158 例。根据术后有无 AS 将患者分为 AS 组(45 例)和非 AS 组(113 例)。

1.2 方法

1.2.1 手术方法和术后处理

手术均由同一团队完成。患者静吸复合麻醉成功后,取仰卧位,头后仰,颈肩部垫软枕,术前定位于责任椎间隙,常规术野铺巾消毒。于右颈部平对定位线取横切口,逐层切开皮肤、颈阔肌,顿性分离颈前肌肉间隙,自颈部内脏鞘和血管鞘之间进入,显露椎体前缘,以长约 1 cm 的短针头插入椎间隙,经 C 臂透视定位确定责任椎间隙无误。切开责任椎间隙前纵韧带至两侧颈阔肌,在责任椎间隙上下椎体安装 Caspar 颈椎撑开器适度撑开,以尖刀切开责任椎间盘纤维环,以枪钳、髓核钳和刮匙逐步切除椎间盘组织、椎体后缘骨赘及钙化的后纵韧带。以刮匙彻底刮除椎间盘上下软骨终板,椎间隙试模后,选择合适型号的椎间融合器,填入同种异体骨或自体骨,并将融合器植入已减压的椎间隙。在责任椎间隙上下椎体前方安装颈椎前路钛钢板,固定牢固后经 C 臂透视确认钛钢板及螺钉位置正常。彻底止血,冲洗伤口后留置引流管,逐层缝合关闭切口。术后常规使用抗菌药物治疗 3 d,24~36 h 视引流量情况拔除引流管,术后 24 h 复查无静脉血栓后可佩戴颈托下地活动,常规行颈托外固定保护 3 周。

1.2.2 AS 评估

患者术后发生 AS 的评定根据曾岩等^[8]拟定的评定标准进行评估,参数包括颈部疼痛、酸胀、无力和僵硬等,根据其对患者日常生活和工作的影响程度及颈部肌肉压痛和痉挛进行评级,其中评定为可和差者为有 AS,优和良者为无 AS。

1.2.3 临床指标

包括患者的性别、年龄、BMI、吸烟史、糖尿病史、病程、疾病类型、病变节段数目、手术时间及术中出血量等。术前及术后采用日本骨科协会(JOA)评分^[9]评定患者颈髓功能的改善情况并计算颈髓功能改善率,颈髓功能改善率 $=[(\text{术后评分} - \text{术前评分}) / (17 - \text{术前评分})] \times 100\%$ 。

1.2.4 影像学指标

对手术前后的正侧位和屈伸动力位 X 线片资料进行记录和测量。颈椎融合节段曲度:在颈椎中立侧位测量,自融合节段上位椎体的上缘作切线,自融合节段下位椎体的下缘作另一条切线。分别作两条切线的垂线,两条垂线的夹角即为融合节段曲度,正常生理曲度为前凸,记为正值,后凸记为负值,分为无后凸、轻度后凸(后凸角 $< 5^\circ$)和明显后凸(后凸角 $\geq 5^\circ$)^[10]。颈椎活动度:分别测量过伸位和过屈位 X 线

片上 $C_2 \sim C_7$ Cobb 角, 两角度之差即为 $C_2 \sim C_7$ 的颈椎活动度^[11]。椎间隙高度变化: 测量术前、术后侧位 X 线片手术节段上位椎体下终板与下位椎体上终板之间的高度差计算椎间隙高度变化, 分为 ≤ 2 mm、 $> 2 \sim < 5$ mm、 ≥ 5 mm^[12]。

1.3 统计学处理

采用 SPSS23.0 软件进行统计学分析。计量资料以 $\bar{x} \pm s$ 表示, 采用 t 检验; 计数资料以例数或百分比表示, 采用 χ^2 检验。将单因素分析中差异有统计学意义的因素纳入 logistic 回归分析, 最终筛选出与 ACDF 术后发生 AS 相关的独立危险因素。应用 R 软件(4.2.2)建立列线图预测模型。绘制受试者工作特征(ROC)曲线, 以曲线下面积(AUC)评价列线图模型的预测能力^[13]。采用 Bootstrap 法进行内部验证, 绘制预测结果与实际结果的校正曲线进行一致性测试。以 $P < 0.05$ 为差异有统计学意义。

2 结 果

2.1 基本情况

本研究共 158 例资料完整的病例纳入研究, 其中男 83 例, 女 75 例, 年龄 (52.12 ± 7.42) 岁; 病程 (14.11 ± 3.30) 个月; 脊髓型颈椎病 99 例, 神经根型颈椎病 48 例, 后纵韧带骨化症 11 例; 病变节段: 单节段 105 例, 双节段 53 例; 随访时间 (15.30 ± 4.96) 个月; AS 发生率为 28.48%。

2.2 临床和影像学指标比较

两组在性别、年龄、病程、疾病类型、吸烟史、糖尿病史、病变节段、颈髓功能改善率、手术时间、术中出血量、手术前后颈椎活动度、术前颈椎融合节段曲度等方面比较差异均无统计学意义 ($P > 0.05$), 在 BMI、颈椎活动度丢失值、术后颈椎融合节段曲度、椎间隙高度变化等方面比较差异有统计学意义 ($P < 0.05$), 见表 1、2。

表 1 两组患者临床指标比较

项目	AS 组 ($n=45$)	非 AS 组 ($n=113$)	χ^2/t	P
性别(n)			0.051	0.821
男	23	60		
女	22	53		
年龄($\bar{x} \pm s$, 岁)	51.80 ± 4.77	52.23 ± 6.30	-0.413	0.680
病程($\bar{x} \pm s$, 月)	14.00 ± 1.55	14.09 ± 2.31	-0.233	0.816
BMI($\bar{x} \pm s$, kg/m ²)	24.84 ± 0.78	25.13 ± 0.79	-2.071	0.040
疾病类型(n)			3.095	0.213
脊髓型颈椎病	33	66		
神经根型颈椎病	10	38		
后纵韧带骨化症	2	9		
吸烟史(n)			2.441	0.118
有	8	24		
无	37	89		
糖尿病史(n)			0.482	0.487
有	11	22		
无	34	91		
病变节段(n)			0.612	0.434
单节段	32	73		
双节段	13	40		
颈髓功能改善率($\bar{x} \pm s$, %)	61.38 ± 9.58	62.16 ± 9.34	0.737	0.462
手术时间($\bar{x} \pm s$, min)	95.82 ± 5.05	95.34 ± 4.96	0.553	0.581
术中出血量($\bar{x} \pm s$, mL)	54.84 ± 3.39	54.63 ± 4.02	0.305	0.761

表 2 两组患者影像学指标比较

项目	AS 组 ($n=45$)	非 AS 组 ($n=113$)	χ^2/t	P
术前颈椎活动度($\bar{x} \pm s$, °)	48.21 ± 0.79	48.53 ± 1.09	-1.778	0.077
术后颈椎活动度($\bar{x} \pm s$, °)	41.55 ± 0.95	42.07 ± 1.24	-2.540	0.062

续表 2 两组患者影像学指标比较

项目	AS 组(n=45)	非 AS 组(n=113)	χ^2/t	P
颈椎活动度丢失值($\bar{x} \pm s, ^\circ$)	6.71±0.71	6.46±0.47	2.587	0.011
术前颈椎融合节段(n)			5.333	0.070
无后凸	17	50		
轻度后凸	14	46		
明显后凸	14	17		
术后颈椎融合节段(n)			13.813	0.001
无后凸	19	69		
轻度后凸	14	37		
明显后凸	12	7		
椎间隙高度变化(n)			9.932	0.007
≤2 mm	17	24		
>2~<5 mm	13	61		
≥5 mm	15	28		

2.3 多因素 logistic 回归分析

logistic 回归分析显示,术后融合节段为轻度后凸或明显后凸、颈椎活动度丢失、椎间隙高度变化≤2 mm 或≥5 mm 是 ACDF 术后发生 AS 的独立危险因素,见表 3。

2.4 列线图预测模型的构建

将上述多因素 logistic 回归分析筛选出的独立危险因素构建 ACDF 术后发生 AS 的列线图预测模型,见图 1。

表 3 多因素 logistic 回归分析 ACDF 术后发生 AS 的危险因素

变量	B	SE	OR(95%CI)	P
颈椎融合节段				
无后凸			参考	0.102
轻度后凸	1.018	0.502	2.865(1.034~7.643)	0.036
明显后凸	2.544	0.711	12.726(3.156~47.812)	0.001
椎间隙高度变化				
>2~<5 mm			参考	0.113
≤2 mm	1.242	0.594	3.461(1.080~11.097)	0.037
≥5 mm	1.642	0.568	5.164(1.698~15.709)	0.004
BMI	0.445	0.223	1.560(0.474~8.386)	0.063
颈椎活动度丢失值($^\circ$)	1.260	0.407	3.525(1.587~7.825)	0.002

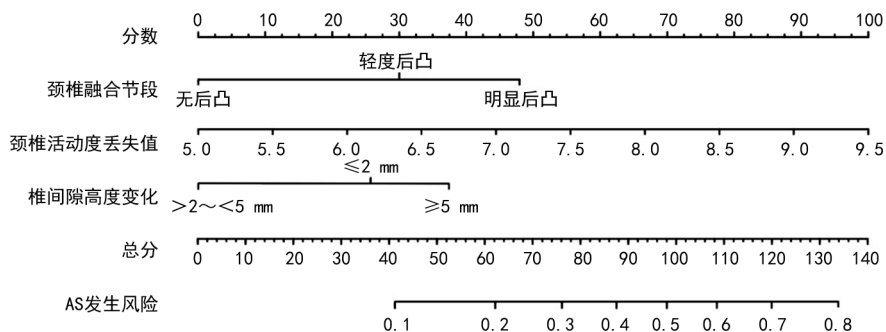


图 1 预测 ACDF 术后发生 AS 风险的列线图

2.5 列线图预测模型的评价

列线图预测模型的 AUC 为 0.818,该模型的预

测价值较高,见图 2。重复抽样 1 000 次后,一致性指数为 0.818,模型具备较好的区分度。模拟曲线和实际曲线走势基本一致,列线图预测模型具有较好的一致性,见图 3。

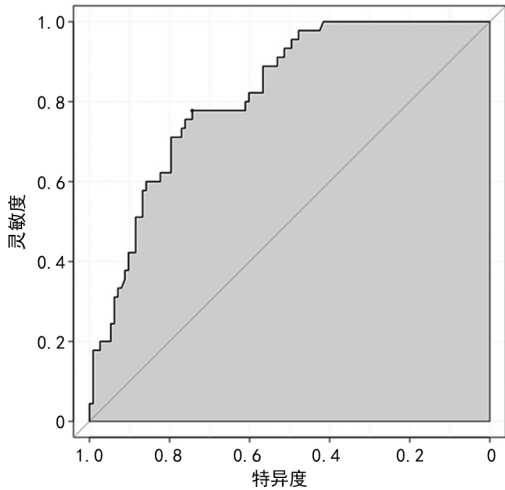


图 2 ROC 曲线分析

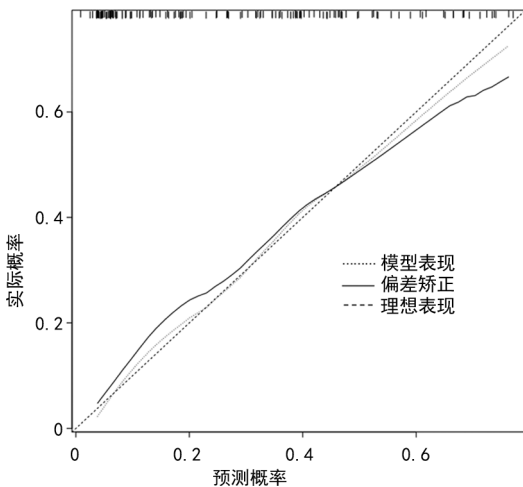


图 3 预测 ACDF 术后发生 AS 的列线图模型校正曲线

3 讨论

颈椎病是临床上常见的退行性疾病,主要是由于颈椎间盘、相邻椎节退变及其继发性改变刺激或压迫神经根、脊髓或血管,并引起与之相关的临床症状和体征,严重影响患者的生活质量^[14]。手术治疗颈椎病的主要目的是终止颈椎病相关病理变化对神经组织造成的持续性和进行性损害^[15]。ACDF 是目前治疗颈椎病常用的手术方式,其不仅可以直接减压,而且还可以在术中恢复椎间隙的高度和颈椎前凸,通过前内固定系统实现颈椎的即时稳定性,但部分患者术后会出现 AS^[16]。ARNOLD 等^[17]对 313 例接受 ACDF 患者的研究发现,在 1 年的随访期间有 38% 的患者术后发生 AS;LIU 等^[18]报道 ACDF 术后 AS 的发生率为 27.3%,与本研究结果相似。

本研究结果显示,患者术后颈椎活动丢失、融合节段曲度及椎间隙高度变化与 AS 的发生密切相关。

作为融合手术,ACDF 术后融合节段将不可避免地出现生物力学环境变化,最终可能导致颈部僵硬及活动受限等情况发生^[4]。HOU 等^[19]研究发现,单节段和双节段 ACDF 术后颈椎的整体活动度较术前均明显下降($P < 0.05$),分别由术前 49.7° 和 50.7° 下降至术后 3 个月的 27.4° 和 30.1° ,并在术后 1 年增加至 32.3° 和 34.2° ,提示 ACDF 在术后早期会限制颈椎的活动度但通过邻近节段的代偿机制颈椎活动度会有所增加。曾岩等^[8]研究发现 ACDF 术后颈椎整体活动度明显下降,并由于相邻节段的活动度代偿性增加导致相邻节段的不稳,最终导致 AS 的发生。CASPAR 等^[20]研究发现,颈椎前路手术后颈椎活动度和活动度的丢失与 AS 呈正相关,但很难确定颈椎活动度的丢失是术后发生 AS 的危险因素还是 AS 导致的后果。UEHARA 等^[21]的一项随机对照试验证明,通过术后早期有效的颈部活动康复锻炼能够维持颈椎活动度,从而降低 AS 的发生率。本研究结果显示,术前和术后的颈椎活动度与 AS 的发生无明显相关性,但颈椎活动度丢失与 AS 的发生有关,并且是独立危险因素。因此,在临床工作中可以通过让患者积极有效地进行颈部活动功能锻炼,尽可能地减少术后颈椎活动度丢失,达到减少 AS 发生的目的。

ACDF 手术过程中利用椎间撑开技术扩大椎间隙是必要的操作,其目的是获得更好的减压视野、恢复颈椎曲度及融合节段椎间隙高度,同时压缩的黄韧带被撑开后还扩大了椎管和椎间孔,起到间接减压的作用^[22]。但手术过程中撑开高度往往难以把握,导致过度撑开或撑开不足的情况。WEN 等^[23]通过施加牵引力逐步撑开椎间隙,发现 ACDF 术中撑开椎间隙所需的牵引力在椎间隙高度变化为 1~6 mm 时缓慢增加,但当椎间隙撑开 6 mm 以上时所需的牵引力急剧增加,而牵引力开始急剧增加的高度即为最佳撑开高度,此时黄韧带处于完全舒展状态,但当椎间隙撑开高度变化 > 6 mm 时椎间隙处于过伸状态,韧带伸展过大。KAWAKAMI 等^[12]的研究发现,当椎间隙高度变化 ≥ 5 mm 时颈椎后方的肌肉及韧带处于紧张状态,AS 的发生率明显增加。李华等^[24]认为在椎间隙撑开的过程中,当椎间隙撑开高度变化值 < 2 mm 时,即使患者在随访时融合节段达到了骨性融合,但由于颈椎整体处于力线不稳状态,AS 的发生率会增加。胡晓明^[25]研究发现,术中椎间隙撑开高度变化 > 6 mm 时颈椎的即时稳定性并没有增加,同时使颈椎后的韧带复合体和关节囊还处于紧张状态,导致 AS 的发生率增加。如果椎间隙处于过度撑开状态,可能会导致关节囊及韧带的损伤、上下椎间关节距离增加,严重时甚至造成脱位或半脱位,引起椎间关节囊中的椎间韧带张力过大并对窦椎神经进行机械刺激

导致 AS 的发生。如果椎间隙撑开不足,椎间高度及颈椎曲度得不到良好的重建,颈椎整体处于力线不稳的状态,产生颈肩部的不适感和肌肉痉挛,同时长期的不稳定刺激椎间结构的增生导致骨质增生和 AS 的发生率增加。本研究结果显示,当椎间隙高度变化 ≤ 2 mm 或 ≥ 5 mm 都与 ACDF 术后 AS 的发生有关,且为独立危险因素。因此,通过制订合理的手术方案,适度撑开椎间隙,植入合适型号的椎间融合器,能避免椎间隙过度撑开和撑开不足,降低 ACDF 术后发生 AS 的风险。

颈椎生理曲度能起到缓冲纵向压力,保护脊髓、神经根及血管的作用。正常的颈椎生理曲度是轻度凸向前方,当颈椎出现反弓及后凸时,可能导致髓腔变小出现脊髓、神经根受压表现。同时为了使头部保持平衡,颈后方肌肉软组织承受了更大压力,导致颈部疲劳或疼痛。王海波等^[26]研究发现,颈部的小关节囊、肌肉韧带复合体因为颈椎曲度异常而处于紧张状态,分布于韧带周围和小关节囊的神经缺血、张力增加,导致 AS 的发生。此外,曲度不良还会造成相邻节段应力变化,加速相邻节段退变和颈椎不稳,加重 AS。CHEN 等^[27]的一项随访时间超过 5 年的回顾性研究发现,节段性颈椎后凸与 AS 之间存在相关性,但未对其原因进一步讨论。曾岩等^[10]对 67 例接受颈椎前路减压融合术患者的研究发现,前路手术后融合节段后凸是一种较为普遍的现象,认为节段性后凸是由于在颈椎轴向应力的作用下,术后尚未融合的植骨块向上下椎体较软的松质骨内塌陷和二者接触面骨质吸收共同造成的。尽管随着具有前高后低形态椎间融合器和前路钛板的广泛使用,有效减少了术后融合节段骨质的吸收和塌陷引起的后凸^[28]。但当颈椎节段性后凸矫正不佳使颈椎正常生理曲度变小或后凸形成时,可能对颈部肌肉、项韧带及深部的关节囊组织造成牵拉,在颈部活动时更容易出现劳损并发生 AS。本研究结果显示,术后颈椎融合节段后凸是 ACDF 术后发生 AS 的独立危险因素。对于术前存在颈椎曲度不良或呈现节段性后凸的患者,通过术前调整体位预先恢复颈椎曲度、术中打磨椎间隙时应将椎间隙修复成前窄后宽的凹槽、使用椎间融合器联合前路钛板减少骨质的吸收和塌陷的发生以达到减少融合节段后凸和尽可能恢复其生理性前凸的目的,从而降低 ACDF 术后发生 AS 的风险。

ACDF 术后一旦发生 AS 将可能直接影响患者的生活质量和临床预后。虽然这种颈肩部的不适感多数情况下会在 3~6 个月内逐渐缓解至完全消失,但有研究发现少数患者 AS 的持续时间相较于其他患者明显延长,最长可达 10 年之久^[29]。因此,建立一个清晰直观的列线图模型用于预测 ACDF 术后发生 AS

的风险,从而通过相应手段预防具有重要意义。本研究的创新点是在单因素分析和多因素 logistic 回归分析筛选出危险因素后,根据结果建立了预测 ACDF 术后发生 AS 风险的列线图模型。绘制 ROC 曲线证明该模型具有较高的预测价值,模型的区分度和一致性较好。

综上所述,颈椎融合节段后凸、颈椎活动度丢失、椎间隙高度变化 ≤ 2 mm 或 ≥ 5 mm 是 ACDF 术后发生 AS 的独立危险因素,基于这些危险因素建立的列线图预测模型区分度和一致性良好,预测价值较高,可为临床医师预防术后发生 AS 提供指导。

参考文献

- [1] CHAN A K, SHAFFREY C I, GOTTFRIED O N, et al. Cervical spondylotic myelopathy with severe axial neck pain: is anterior or posterior approach better? [J]. *J Neurosurg Spine*, 2022, 38(1): 42-55.
- [2] ROBINSON R. Anterolateral cervical disk removal and interbody fusion for cervical disk syndrome [J]. *Bull Johns Hopkins Hosp*, 1955, 96: 223-224.
- [3] GODLEWSKI B, BEBENEK A, DOMINIAK M, et al. Reliability and utility of various methods for evaluation of bone union after anterior cervical discectomy and fusion [J]. *J Clin Med*, 2022, 11(20): 6066.
- [4] 张波, 安岩, 宋卿鹏, 等. 颈椎双节段人工间盘置换术与前路减压融合术远期疗效的比较 [J]. *中华骨科杂志*, 2022, 42(14): 880-888.
- [5] HOSONO N, YONENOBU K, ONO K. Neck and shoulder pain after laminoplasty. A noticeable complication [J]. *Spine (Phila Pa 1976)*, 1996, 21(17): 1969-1973.
- [6] 王辉, 丁文元, 马雷, 等. 颈椎术后轴性症状 [J]. *颈腰痛杂志*, 2014, 35(2): 146-149.
- [7] XU C, WANG R, LI J, et al. Intervertebral-spreader-assisted anterior cervical discectomy and fusion prevents postoperative axial pain by alleviating facet joint pressure [J]. *J Orthop Surg Res*, 2022, 17(1): 91.
- [8] 曾岩, 党耕町, 马庆军. 颈椎前路融合术后颈部运动功能的评价 [J]. *中华外科杂志*, 2004, 42(24): 1481-1484.
- [9] HIRABAYASHI K, MIYAKAWA J, SATOMI K, et al. Operative results and postoperative

- progression of ossification among patients with ossification of cervical posterior longitudinal ligament[J]. *Spine (Phila Pa 1976)*, 1981, 6(4):354-364.
- [10] 曾岩,党耕町,马庆军. 颈椎前路术后融合节段曲度变化与轴性症状和神经功能的相关性研究[J]. *中国脊柱脊髓杂志*, 2004, 14(9):520-523.
- [11] 蒋继乐,李祖昌,安岩,等. 改良后路双开门颈椎椎管成形术后十年以上的随访研究[J]. *中华骨科杂志*, 2021, 41(10):611-617.
- [12] KAWAKAMI M, TAMAKI T, YOSHIDA M, et al. Axial symptoms and cervical alignments after cervical anterior spinal fusion for patients with cervical myelopathy[J]. *J Spinal Disord*, 1999, 12(1):50-56.
- [13] 沈炼伟,朱洪柳,王维. 中老年人代谢综合征危险因素分析及列线图预测模型的构建[J]. *中国组织工程研究*, 2023, 27(5):657-662.
- [14] 谢鸿炜,张桦. 颈型颈椎病诊断与发生机制的研究进展[J]. *脊柱外科杂志*, 2021, 19(2):136-140.
- [15] 石维,陈雄生. 颈椎人工椎间盘置换术与颈椎前路椎间盘切除融合术治疗颈椎病的研究进展[J]. *脊柱外科杂志*, 2022, 20(3):203-207.
- [16] HUANG W, TIAN Y, WANG H, et al. Comparative analysis of the biomechanics of anterior cervical discectomy and fusion with multiple segmental plates fixation versus single multi-level plate fixation: a finite element study[J]. *BMC Musculoskelet Disord*, 2022, 23(1):848.
- [17] ARNOLD P M, SASSO R C, JANSSEN M E, et al. Efficacy of i-Factor bone graft versus autograft in anterior cervical discectomy and fusion: results of the prospective, randomized, single-blinded Food and Drug Administration investigational device exemption study [J]. *Spine (Phila Pa 1976)*, 2016, 41(13):1075-1083.
- [18] LIU S, YANG D L, ZHAO R Y, et al. Prevalence and risk factors of axial neck pain in patients undergoing multilevel anterior cervical decompression with fusion surgery[J]. *J Orthop Surg Res*, 2019, 14(1):94.
- [19] HOU Y, LIU Y, YUAN W, et al. Cervical kinematics and radiological changes after discover artificial disc replacement versus fusion [J]. *Spine J*, 2014, 14(6):867-877.
- [20] CASPAR W, BARBIER D D, KLARA P M. Anterior cervical fusion and Caspar plate stabilization for cervical trauma[J]. *Neurosurgery*, 1989, 25(4):491-502.
- [21] UEHARA T, TSUSHIMA E, YAMADA S, et al. A randomized controlled trial for the intervention effect of early exercise therapy on axial pain after cervical laminoplasty[J]. *Spine Surg Relat Res*, 2022, 6(2):123-132.
- [22] 苏启航,陈涛,张岩,等. 单节段颈前路椎间盘切除植骨融合术后颈椎椎间高度和整体曲率的影像学变化[J]. *同济大学学报(医学版)*, 2020, 41(1):100-106.
- [23] WEN J, XU J, LI L, et al. Factors affecting the nonlinear force versus distraction height curves in an in vitro C5-C6 anterior cervical distraction model[J]. *Clin Spine Surg*, 2017, 30(5):510-514.
- [24] 李华,丁文元,牛洪峰,等. 颈椎前路术后融合节段椎间隙高度变化与轴性症状的相关性研究[J]. *中国矫形外科杂志*, 2008, 16(23):1774-1777.
- [25] 胡晓明. 颈椎椎体次全切术后椎间隙高度及曲度指数改变与轴性症状相关性研究[D]. 遵义:遵义医学院, 2014.
- [26] 王海波,王元,孙璟川,等. 颈椎前路椎间盘切除融合术中恢复椎间隙自然高度对术后疗效的影响[J]. *脊柱外科杂志*, 2018, 16(5):284-288.
- [27] CHEN J, LI J, QIU G, et al. Incidence and risk factors of axial symptoms after cervical disc arthroplasty: a minimum 5-year follow-up study [J]. *J Orthop Surg Res*, 2016, 11(1):103.
- [28] GERCEK E, ARLET V, DELISLE J, et al. Subsidence of stand-alone cervical cages in anterior interbody fusion: warning [J]. *Eur Spine J*, 2003, 12(5):513-516.
- [29] 赵玲童,胡冰. 保留颈后肌韧带复合体的改良单开门椎板成形治疗脊髓型颈椎病:神经功能及轴性症状评价[J]. *中国组织工程研究*, 2021, 25(33):5345-5350.