

论著·临床研究

doi:10.3969/j.issn.1671-8348.2023.01.011

网络首发 [https://kns.cnki.net/kcms/detail/50.1097.R.20221020.1824.015.html\(2022-10-21\)](https://kns.cnki.net/kcms/detail/50.1097.R.20221020.1824.015.html(2022-10-21))

超声 E 成像在颈部肌筋膜疼痛综合征治疗中的应用研究*

伍晓鸣,张 鹭[△]

(重庆市中医院超声科 400020)

[摘要] **目的** 探讨超声 E 成像技术在颈部肌筋膜疼痛综合征治疗中的价值。**方法** 选取符合颈部肌筋膜疼痛综合征诊断标准的患者 30 例,共 50 个肌筋膜触发点(MTrPs)。采用高频超声及超声 E 成像技术扫查并定位 MTrPs,观察二维超声表现,测量其治疗前后 MTrPs 大小及杨氏模量值。**结果** 颈部 MTrPs 的二维超声主要表现为肌束膜回声模糊呈高回声(96%),少数呈低回声(4%)。治疗前、首次治疗后及治疗结束时 3 个时间节点 MTrPs 大小、杨氏模量值比较差异有统计学意义($P < 0.01$)。治疗过程中,MTrPs 大小和杨氏模量值均呈下降趋势($P < 0.01$),两两时点比较差异均有统计学意义($P < 0.01$)。**结论** 超声 E 成像能清楚显示 MTrPs 的大小,定量杨氏模量值,为临床的治疗提供了客观影像学证据。

[关键词] 超声 E 成像;肌筋膜触发点;杨氏模量**[中图分类号]** R445.1**[文献标识码]** A**[文章编号]** 1671-8348(2023)01-0050-04

Application of ultrasound E imaging in cervical myofascial pain syndrome*

WU Xiaoming,ZHANG Lu[△]*(Department of Ultrasound,Chongqing Municipal Hospital of Traditional Chinese Medicine,Chongqing 400020,China)*

[Abstract] **Objective** To investigate the value of ultrasound E imaging technique in cervical myofascial pain syndrome. **Methods** Thirty patients meeting the diagnostic criteria of neck myofascial pain syndrome were selected,including 50 myofascial trigger points (MTrPs). The high-frequency ultrasound and ultrasound E imaging technique were used to scan and locate MTrPs. The two-dimensional ultrasound manifestations were observed,the MTrPs size and Young's modulus value before treatment and after treatment were measured. **Results** The neck MTrPs two-dimensional ultrasound were mainly manifested as perimysium echo blur with high echo (96%),a few showed low echo (4%). The difference of MTrPs size before treatment,after the first treatment and at the treatment end had statistical difference among the 3 time nodes ($P < 0.01$). During the treatment,both the size of MTrPs and Young's modulus value showed a decreasing trend. The difference between the two time points was statistically significant ($P < 0.01$). **Conclusion** The ultrasound E imaging could clearly display the size of MTrPs,quantify the Young's modulus value to provide the objective imaging evidence for clinical treatment.

[Key words] ultrasound E imaging;myofascial pain trigger point;Young's modulus

随着人们生活中电子设备使用频率的增高,肌肉长期劳损,使得肌筋膜疼痛综合征(myofascial pain syndrome,MPS)成为一种常见病,严重影响患者的生活。而颈肩部也是 MPS 的发病常见部位^[1],其主要原因在于肌筋膜触发点(myofascial pain trigger point,MTrPs)引起的一系列压痛、牵涉痛或局部纤维反应。针灸及中医理疗是其主要治疗手段,但定位、疗效及随访评价大多以触诊和临床症状评分为主要标准,主观性较强,缺乏影像学客观依据。超声 E 成

像能够通过测量组织杨氏模量值,客观实时动态定量评估局部组织硬度或张力状态。本研究应用超声 E 成像定位观察治疗前后颈部 MTrPs 的超声图像特征及杨氏模量值的变化。

1 资料与方法

1.1 一般资料

选取 2021 年 1—7 月本院门诊和住院诊断为颈部 MPS 患者 30 例,男 13 例,女 17 例,年龄 18~71 岁,平均(50.06±13.16)岁,均为单侧发病,共 50 个

* 基金项目:重庆市科卫联合医学科研项目(2021ZY023604)。

作者简介:伍晓鸣(1982—),副主任医师,硕士,主要从事肌骨超声研究。

[△] 通信作者,E-mail:25819929@qq.com。

MTrPs。MTrPs 表现:对疼痛部位进行按压,紧张的肌肉、筋膜可触及条索状或团状点,用力按压或刺激时可出现牵涉痛或弥散痛。纳入标准:(1)通过颈部触诊找到 MTrPs,每例患者 1~2 个;(2)治疗前视觉模拟评分法(VAS)评分 ≥ 5 分,未服用止痛类药物、未行针刺、针刀等治疗;(3)神志清楚,无严重器质性疾病,生命体征平稳。排除标准:(1)肌肉中存在感染、肿瘤、结核等疾病;(2)有急性颈椎间盘突出、颈椎脱位、骨折;(3)有颈肩部手术史。本研究经医院医学伦理委员会批准(2021-ky-4),患者签署知情同意书。

1.2 方法

1.2.1 超声仪器及方法

超声 E 成像检查采用法国 Supersonic Imaging 公司的 Aixplorer 实时剪切波弹性成像超声诊断仪, L4-15 线阵探头,频率 4~15 MHz。患者取坐位,平视正前方,颈部保持中立位,不能过伸、过屈或转头,充分暴露颈肩部,保持室温 26 °C。患者背对检查者,检查者利用手法触诊的方式,在疼痛部位进行按压,寻找条索状或团状点的 MTrPs 并确定位置,用记号笔标记。将超声探头轻放在标记处进行扫查,对 MTrPs 进行多切面观察,避免各向异性伪像,观察 MTrPs 在二维灰阶图像上的超声表现,并记录 MTrPs 的回声和大小,大小单位以 mm^2 表示。再启动超声 E 成像模式测量 MTrPs 杨氏模量值,同时不施加外部压力。在进行超声 E 成像检测时选取 $8\text{ mm}\times 8\text{ mm}\sim 10\text{ mm}\times 10\text{ mm}$ 作为检测区域,启动超声 E 成像模量值的测量区域(Q-box)功能测量目标组织的杨氏模量值,其圆形取样区域直径设置为 2 mm,将圆形取样区域放在存在二维声像图改变的位置测量,取 3 次平均值进行统计,单位以 kPa 表示。

1.2.2 治疗方法

由高年资针灸医师(10 年以上临床经验)进行操作,选取相应的经络穴位进行针刺治疗,配合电针、特定电磁波谱疗法(TDP)、理疗等。

1.2.3 观察指标

治疗前、首次治疗后、治疗结束时均由同一位有经验的超声科医师严格按照设定的条件观察并记录 MTrPs 各项数值及相关图像信息。治疗前后 VAS 评分评估疼痛程度。患者首诊 VAS 评分 ≥ 5 分且未接受任何治疗的当天测量 MTrPs 大小及杨氏模量值作为治疗前数据,接受针灸医师第 1 次针灸治疗及理疗后当天内测量 MTrPs 大小及杨氏模量值作为首次治疗后数据,当患者 VAS 评分 < 3 分时测量 MTrPs 大小及杨氏模量值作为治疗结束时数据。

1.3 统计学处理

采用 SPSS22.0 统计软件进行分析。计量资料以 $\bar{x}\pm s$ 表示,采用重复测量方差分析,两两比较采用

bonferroni 法。以 $P<0.05$ 为差异有统计学意义。

2 结果

2.1 MTrPs 的二维超声特点

50 个 MTrPs 二维超声主要表现为肌束膜回声模糊呈高回声(占 96%),仅个别表现为低回声(占 4%)。高回声 MTrPs 位于肌腹内,低回声 MTrPs 位于浅筋膜层,见图 1。

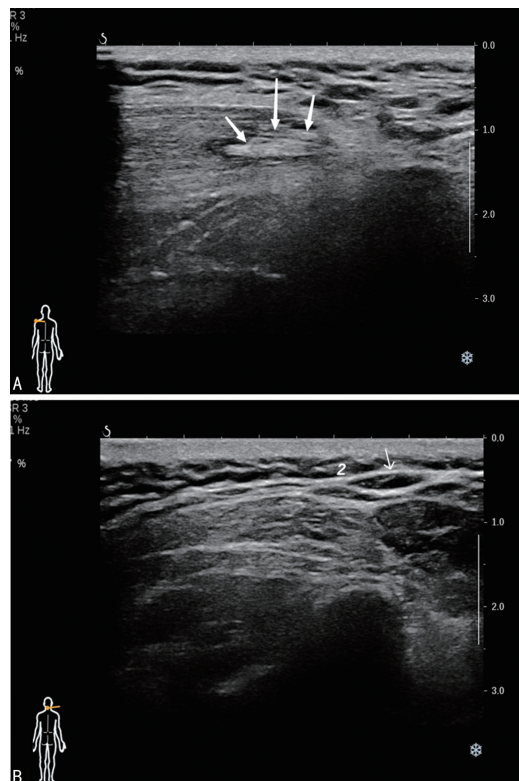


图 1 A: MTrPs 位于肌腹内呈高回声;B: MTrPs 位于浅筋膜层呈低回声。

图 1 MTrPs 二维超声图

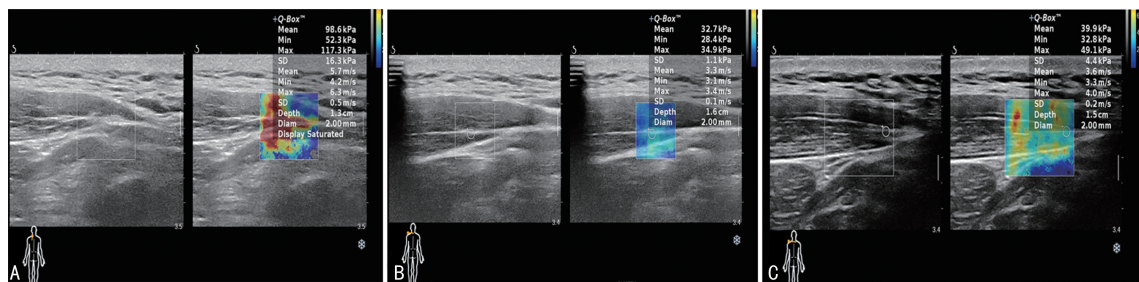
2.2 治疗前后 MTrPs 变化

治疗前 MTrPs 大小(19.543 ± 10.426) mm^2 ,首次治疗后(15.784 ± 9.010) mm^2 ,治疗结束时(8.002 ± 5.275) mm^2 ,差异有统计学意义($P<0.01$)。治疗过程中,MTrPs 大小呈下降趋势($P<0.01$),两两比较差异均有统计学意义($P<0.01$)。

治疗前、首次治疗后、治疗结束时 MTrPs 杨氏模量值比较差异有统计学意义($P<0.01$)。治疗过程中,MTrPs 杨氏模量值呈下降趋势($P<0.01$),两两比较差异均有统计学意义($P<0.01$),见表 1、图 2。

表 1 治疗前后 MTrPs 大小、杨氏模量值的变化

| 时间 | 大小(mm^2) | 杨氏模量值(kPa) |
|-------|---------------------|--------------------|
| 治疗前 | 19.543 ± 10.426 | 60.094 ± 23.466 |
| 首次治疗后 | 15.784 ± 9.010 | 42.406 ± 18.515 |
| 治疗结束时 | 8.002 ± 5.275 | 29.502 ± 12.346 |
| F | 78.345 | 111.110 |
| P | <0.001 | <0.001 |



A:治疗前;B:首次治疗后;C:治疗结束时。

图2 治疗前后 MTrPs 杨氏模量值

3 讨论

随着现代电子产品的频繁使用,颈部疾病的频繁发生,颈部 MPS 已逐渐成为困扰人们生活和工作的重要因素,MPS 是以 MTrPs 为主要特征的常见肌肉骨骼系统疾病。MTrPs 也称激发点、扳机点或触发点,是骨骼肌上可触及的紧张性条索或小结节并且易激惹和高度局限的部位。它具有肌纤维压痛紧张带的局限性压痛、按压时可再现患者的疼痛、远端牵涉痛和局部抽搐反应^[2]。目前 MTrPs 的形成机制不明,有学者认为是肌肉损伤导致局部氧和能量缺乏,造成恶性循环,形成能量危机^[3],或是局部缺氧缺血导致的中枢神经效应引起的疼痛^[4]。也有学者认为是炎症区域内压增高引起的肌肉痉挛^[5],但这都证实了在组织学中 MTrPs 具有特有的病理组织。

目前对于颈部 MPS 临床治疗方法众多,主要以中医手法、针灸、理疗、消炎等复合保守治疗为主,疗效明显^[6-8],对于 MTrPs 的定位,依赖传统中医手法触诊,但这种方式判断 MTrPs 位置并非客观的评估方式,极易出现定位错误从而影响整体疗效^[9]。而疗效的评估,一直依赖 VAS 评分或患者自觉症状的改善,主观性较强,缺乏客观的检测手段及影像学依据。虽然 MTrPs 的形成机制众说纷纭,但是在治疗 MPS 时,都聚焦于灭活 MTrPs^[10],如何精准定位 MTrPs,了解治疗过程中 MTrPs 的改变成为了治疗的关键难点和重点。在浅表软组织,甚至是周围细小神经的识别中,MRI 和超声都有着较高的分辨率^[11],二维超声能清晰显示细微的组织结构,实时动态监测组织结构的变化。超声 E 成像是一种评价组织器官硬度的新技术,具有重复性好、快速、无创等优点,能够客观测量杨氏模量值来定量评估局部组织硬度或张力改变^[12-13],避免人为操作差异,追踪疾病进展或转归,具有良好的临床应用前景,同时超声相比 MRI 价格方面也有优势,便于患者随访。

本研究选取 30 例颈部 MPS 患者,通过触诊寻找患者的 MTrPs,共纳入 50 个,超声能够清晰显示 MTrPs 的位置和声像图改变。本研究对所有的 MTrPs 都进行了多切面探查,避免各向异性伪像带来

的结论偏差,发现 96% MTrPs 位于肌腹内,肌束膜回声模糊呈高回声,仅 4% 呈低回声位于浅筋膜层,证实了 MTrPs 具有独特的病理组织,且能够被超声所识别,这对 MTrPs 的存在有了客观的依据。二维超声下少数表现为低回声的位于浅筋膜层的 MTrPs,与上述高回声存在的解剖位置和声像图改变完全不同,笔者认为这两种 MTrPs 为不同的组织,低回声可能为脂肪组织,高回声才是真正的含有特殊病理组织的 MTrPs。由此通过手法触诊确定的 MTrPs 可能并非所有都是真正意义上的 MTrPs,也为 MTrPs 的精确定位提供了有力的影像学依据。在实施针灸治疗时,毫针需精确对 MTrPs 进行操作,进一步灭活 MTrPs,从而达到治疗效果,而大多数 MTrPs 都位于肌腹内,证明治疗时毫针的针刺深度应该到达肌腹内才能有效灭活 MTrPs,而非皮下浅筋膜层,这对治疗时的针刺深度,也有了一定的指导作用。在治疗过程中,治疗前患者的 VAS 评分 ≥ 5 分,治疗结束时患者 VAS 评分 < 3 分,患者的症状是逐渐减轻的,通过二维超声监测治疗前后 MTrPs 大小,显示治疗过程中 MTrPs 逐渐缩小,证实了这种独特的病理组织通过治疗得到了有效的改善,为疗效评估提供了客观影像学依据。

本研究还对上述二维超声找到的 50 个 MTrPs 启动超声 E 成像,监测并测量其治疗前后 MTrPs 的杨氏模量值。在测量过程中,保持室温恒定 26 °C,避免了由于寒冷或温度改变造成的肌肉收缩而发生的肌肉张力改变,严格规范患者坐姿和头部姿势,以免不同体位患者肌肉张力不同的误差,同时 E 成像时不施加外部压力测量,保证杨氏模量值相对稳定性。由于本研究选取的 MTrPs 在二维超声声像图中能被识别,所以将 Q-box 放置在该区域,把圆形取样区域放置在异常回声区域,能更加准确地测量 MTrPs 的杨氏模量值。本研究发现治疗前 MTrPs 的杨氏模量值均高于首次治疗后和结束治疗时,证实治疗前 MTrPs 组织硬度较大或处于高张力状态,而治疗过程中逐渐改善。本研究还发现,MTrPs 大小变化程度最大的阶段是治疗结束时,而 MTrPs 杨氏模量值变化程度最大的阶段是在首次治疗后,证明在首次治疗后虽然已

经明显改善 MTrPs 的组织硬度或张力,但 MTrPs 的结构改变仍然存在,对治疗结束时机的判定有了一定的指导作用。目前的研究大多在 MTrPs 所处的肌肉上来测量杨氏模量值^[14-15],而本研究的杨氏模量值是 MTrPs 在有二维超声声像图改变的組織上测量,不是单纯反映整块肌肉的硬度或张力,而是能够更精确地反映 MTrPs 的弹性值,对疗效评估更有指导意义。

综上所述,超声 E 成像能清楚显示 MTrPs 的位置、大小,定量 MTrPs 的杨氏模量值,为临床疗效评估提供了客观影像学证据。

参考文献

- [1] SAXENA A, CHANSORIA M, TOMAR G, et al. Myofascial pain syndrome: an overview[J]. J Pain Palliat Care Pharmacother, 2015, 29(1): 16-21.
- [2] 张琦, 彭增福. 激痛点针灸疗法的作用机制研究进展[J]. 世界最新医学信息文摘, 2018, 18(24): 87-89.
- [3] 江玲玲, 陈冰, 赵建国. 醒脑开窍为主针刺治疗椎动脉型颈椎病 40 例[J]. 中国中医急症, 2011, 20(9): 1524.
- [4] KUMBHARE D, SHAW S, GROSMAN-RIMON L, et al. Quantitative ultrasound assessment of myofascial pain syndrome affecting the trapezius: a reliability study[J]. J Ultrasound Med, 2017, 36(12): 2559-2568.
- [5] 李胜强, 杨靖, 王素凌. 密集型银质针温针灸治疗腰背肌筋膜疼痛综合征临床观察[J]. 实用中医药杂志, 2021, 37(6): 1052-1054.
- [6] 谭永胜. 肌肉能量技术结合体外冲击波治疗颈肩肌筋膜疼痛综合征的临床观察[J]. 中国民间疗法, 2020, 28(20): 89-91.
- [7] 陈旭丰, 崔小燕, 余丽芬. 针刺扳机点结合筋膜松解术治疗慢性腰部肌筋膜疼痛综合征的疗效及对 TNF- α 、IL-1 β 水平的影响[J]. 中华中医药学刊, 2021, 39(10): 236-238.
- [8] 石慧芳, 梁木荣, 李海燕, 等. 桂枝加葛根汤加减结合体外冲击波治疗颈肩肌筋膜疼痛综合征的临床效果观察[J]. 中外医学研究, 2021, 19(18): 124-126.
- [9] 黄丽珍, 王荣荣, 罗雅峰, 等. 实时剪切波弹性成像对颈肩部肌筋膜疼痛综合征阿是穴针刺疗效的评估[J]. 临床超声医学杂志, 2019, 21(9): 681-684.
- [10] 王祖庆, 李艳. 激痛点特种针法治疗颈肩肌筋膜疼痛综合征的临床研究进展[J]. 世界中医药, 2021, 16(9): 1489-1492, 1496.
- [11] 贺佳伟, 郑元义. 高频超声在细小神经诊疗中的临床应用[J]. 临床超声医学杂志, 2020, 22(5): 371-374.
- [12] YOU M W, KIM K W, PYO J, et al. A meta-analysis for the diagnostic performance of transient elastography for clinically significant portal hypertension [J]. Ultrasound Med Biol, 2017, 43(1): 59-68.
- [13] SANDE J A, VERJEE S, VINAYAK S, et al. Ultrasound shear wave elastography and liver fibrosis: a prospective multicenter study[J]. World J Hepatol, 2017, 9(1): 38-47.
- [14] 方响琴, 邓皓月, 金可心, 等. 剪切波弹性成像在肌筋膜疼痛综合征中的临床应用价值[J]. 临床超声医学杂志, 2021, 23(7): 521-524.
- [15] 李亚茜, 王会, 周鸿. 剪切波弹性成像和表面肌电图评估针刺联合推拿治疗颈肩肌筋膜疼痛综合征的效果[J]. 临床超声医学杂志, 2020, 22(12): 893-897.

(收稿日期: 2022-04-15 修回日期: 2022-09-10)