

论著·临床研究

doi:10.3969/j.issn.1671-8348.2023.14.008

网络首发 <https://kns.cnki.net/kcms2/detail/50.1097.R.20230308.1522.008.html>(2023-03-09)92 例误服纽扣电池儿童的相关危险因素分析及预后^{*}王睿孜,薛福敏,于志丹,李小芹[△]

(郑州大学附属儿童医院/河南省儿童医院消化内科,郑州 450018)

[摘要] **目的** 分析误服纽扣电池儿童的临床特点、内镜表现、治疗方式及预后,为临床诊疗及预后提供指导。**方法** 回顾性分析 2017 年 1 月至 2022 年 6 月于该院就诊的 92 例误服纽扣电池患儿的临床资料,包括性别、年龄、纽扣电池滞留时间、嵌顿位置、直径、新旧程度,是否采取保护措施等,对误服纽扣电池并发症的相关危险因素进行分析。**结果** 92 例患儿中男 69 例(75.0%),女 23 例(25.0%),年龄 7 个月 26 d 至 8 岁,中位年龄 2 岁 7 个月,其中 1~3 岁 60 例(65.2%)。并发症包括胃黏膜水肿糜烂、食管溃疡、食管穿孔、胃溃疡、食管狭窄等。41 例(44.6%)胃镜下黏膜正常,未予治疗;48 例(52.1%)经药物治疗、营养支持,预后良好;3 例(3.3%)食管狭窄经球囊扩张治疗后,成人直径 9.8 mm 胃镜可顺利通过。logistic 回归分析结果显示,纽扣电池嵌顿位置是纽扣电池引起严重并发症的影响因素($P<0.05$)。**结论** 服用牛奶、蜂蜜等保护措施可减轻误服纽扣电池引起的严重并发症。

[关键词] 儿童;纽扣电池;危险因素;并发症;预后**[中图法分类号]** R725.7**[文献标识码]** A**[文章编号]** 1671-8348(2023)14-2127-05Related risk factors analysis and prognosis in 92 children with accidentally ingesting button battery^{*}WANG Ruizi, XUE Fumin, YU Zhidan, LI Xiaojin[△]

(Department of Gastroenterology, Affiliated Children's Hospital, Zhengzhou University/Henan Provincial Children's Hospital, Zhengzhou, Henan 450018, China)

[Abstract] **Objective** To analyze the clinical characteristics, endoscopic manifestations, treatment methods and prognosis of children with accidentally ingesting button battery to provide the guidance for clinical diagnosis, treatment and prognosis. **Methods** The clinical data of 92 children with accidentally ingesting button battery treated in this hospital from January 2017 to June 2022 were retrospectively analyzed, including the gender, age, button battery residence time, incarcerated position, diameter, old and new degree, whether adopting the protective measures, etc. and the related risk factors for accidentally ingesting button battery were analyzed. **Results** Among 92 children patients, 69 cases (75.0%) were male and 23 cases (25.0%) were female, the age was 7 months 26 d to 8 years old, with a median age of 2 years and 7 months old, in which and 60 cases (65.2%) were 1~3 years old. The complications included mucosal edema erosion, esophageal ulcer, esophageal perforation, gastric ulcer, esophageal stenosis and so on. Forty-one cases (44.6%) were normal under the endoscope without treatment. Forty-eight cases (52.1%) had good prognosis after medication therapy and nutritional support. Three cases (3.3%) of esophageal stricture were treated by balloon dilatation, and the adult diameter 9.8 mm gastroscope could pass smoothly. The logistic regression analysis results showed that the button battery incarceration location was the influencing factor for causing serious complications ($P<0.05$). **Conclusion** Adopting the protective measures such as taking milk and honey could reduce the serious complications caused by accidental ingestion of button batteries.

[Key words] children; button battery; risk factors; complications; prognosis

^{*} 基金项目:国家自然科学基金项目(81903330);河南省 2021 年科技发展规划项目(212102310037);2022 年度河南省医学科技攻关省部共建重点项目(SBGJ202102212)。 作者简介:王睿孜(1992-),在读硕士,主要从事小儿消化系统疾病研究。 [△] 通信作者, E-mail:lixiaoqins@126.com。

消化道异物在儿童中具有高发病率、异物种类多样、易导致并发症等特点。纽扣电池是比较特殊的类型,误服入消化道的纽扣电池既可造成消化道腐蚀性损伤,也可直接产生电流造成电灼伤^[1],并引起复杂的并发症,如食管穿孔、食管溃疡、食管狭窄、胃溃疡等,严重威胁儿童健康。每 100 万儿童中有 10~20 人误服纽扣电池,发生率较高,且发生严重并发症的比例逐年升高^[2-4]。本研究旨在分析误服纽扣电池儿童的相关危险因素和预后,为临床诊疗及预后管理提供依据。

1 资料与方法

1.1 一般资料

回顾性分析 2017 年 1 月至 2022 年 6 月于本院首次就诊的误服纽扣电池且经电子胃镜证实的 92 例患儿临床资料。纳入标准:(1)年龄<14 岁;(2)内镜取出异物为纽扣电池。排除标准:(1)术前存在心肺功能异常、感染性休克等并发症;(2)临床资料不完整或失访病例。本研究已通过医院伦理委员会审核批准(2021-H-K42)。

1.2 方法

1.2.1 治疗方式

根据纽扣电池引起并发症的严重程度分为轻微组($n=75$)和严重组($n=17$)^[5-6]。轻微组胃镜下黏膜无损伤或水肿糜烂,严重组胃镜下消化道出现溃疡、出血、穿孔、狭窄及需外科手术干预。选择恰当的治疗方案,尽早行内镜探查术,如存在食管溃疡、食管狭窄、食管穿孔、胃溃疡,取出纽扣电池后,根据病情予留置鼻胃管或鼻空肠管进行肠内营养,同时使用黏膜保护剂、抑酸剂等药物治疗。术后随诊 2 周至 2 个月。预后主要标准为恢复正常进食,临床症状消失,胃镜下黏膜无异常。

1.2.2 观察指标

收集患儿临床资料,包括性别、年龄,纽扣电池滞留时间、嵌顿位置、直径、新旧程度,胃镜治疗前是否采取保护措施(如口服牛奶、蜂蜜)、食管处基础疾病、C-反应蛋白(C-reactive protein,CRP)水平,以及胃镜下纽扣电池引起的并发症情况,并对并发症的相关危险因素进行分析。

1.3 统计学处理

采用 SPSS26.0 统计软件进行分析。符合正态分布的计量资料以 $\bar{x}\pm s$ 表示,比较采用 t 检验;不符合正态分布的计量资料以 $M(Q_1,Q_3)$ 表示,比较采用秩和检验;计数资料以例数或率表示,比较采用 χ^2 检验或 Fisher 精确概率法;采用二分类 logistic 回归分析危险因素。以 $P<0.05$ 为差异有统计学意义。

2 结 果

2.1 一般情况

92 例患儿中男 69 例(75.0%),女 23 例(25.0%);年龄 7 个月 26 d 至 8 岁,中位年龄 2 岁 7 个月,其中 1~3 岁 60 例(65.2%),为高发年龄段。患儿就诊时出现发热 7 例(7.6%)、咳嗽 3 例(3.3%)、吞咽困难 4 例(4.3%)、呕吐 3 例(3.3%)、腹痛 5 例(5.4%)、腹部不适 2 例(2.2%)。所有患儿胸腹部 X 射线检查均可见双密度或双环阴影,其中 15 例(16.3%)滞留食管,77 例(83.7%)滞留胃内。

2.2 纽扣电池引起严重并发症的单因素分析

单因素分析结果显示,两组纽扣电池滞留时间、嵌顿位置、直径和是否采取保护措施比较,差异有统计学意义($P<0.05$),见表 1。

表 1 纽扣电池引起严重并发症的单因素分析				
项目	轻微组 ($n=75$)	严重组 ($n=17$)	t/χ^2	P
性别(n)			2.910	0.088
男	53	16		
女	22	1		
年龄($\bar{x}\pm s$,月)	31.93 \pm 18.13	32.35 \pm 17.05	0.087	0.931
纽扣电池滞留时间(n)			6.890	0.009
<24 h	52	6		
≥ 24 h	23	11		
纽扣电池嵌顿位置(n)			—	<0.001
食管上段	0	9		
食管中段	1	2		
食管下段	1	2		
胃	73	4		
纽扣电池直径(n)			13.680	<0.001
<15 mm	71	10		
≥ 15 mm	4	7		
纽扣电池新旧程度(n)			0.980	0.323
全新	61	12		
非全新	14	5		
采取保护措施(n)			4.780	0.029
是	24	1		
否	51	16		
食管处基础疾病(n)			0.940	0.330
有	4	2		
无	71	15		
CRP($\bar{x}\pm s$,mg/L)	12.82 \pm 1.96	13.06 \pm 1.20	0.642	0.525

—:Fisher 精确概率法。

2.3 纽扣电池引起严重并发症的多因素分析

将差异有统计学意义的单因素作为协变量纳入二分类 logistic 回归分析,结果显示纽扣电池嵌顿位置是引起严重并发症的影响因素($P<0.05$),见表 2。

2.4 胃镜下纽扣电池引起的并发症情况

92例患儿中3例(3.3%)食管溃疡,烧灼状伪膜,易脱落,离散或环周溃疡;3例(3.3%)食管穿孔,褐色或白色黏膜,呈坏死状、易脱落;3例(3.3%)食管狭窄,变形、缩窄;34例(37.0%)胃黏膜水肿糜烂,多为充血、水肿、糜烂;5例(5.4%)胃黏膜糜烂渗血,3例(3.3%)胃溃疡,见图1。

2.5 治疗

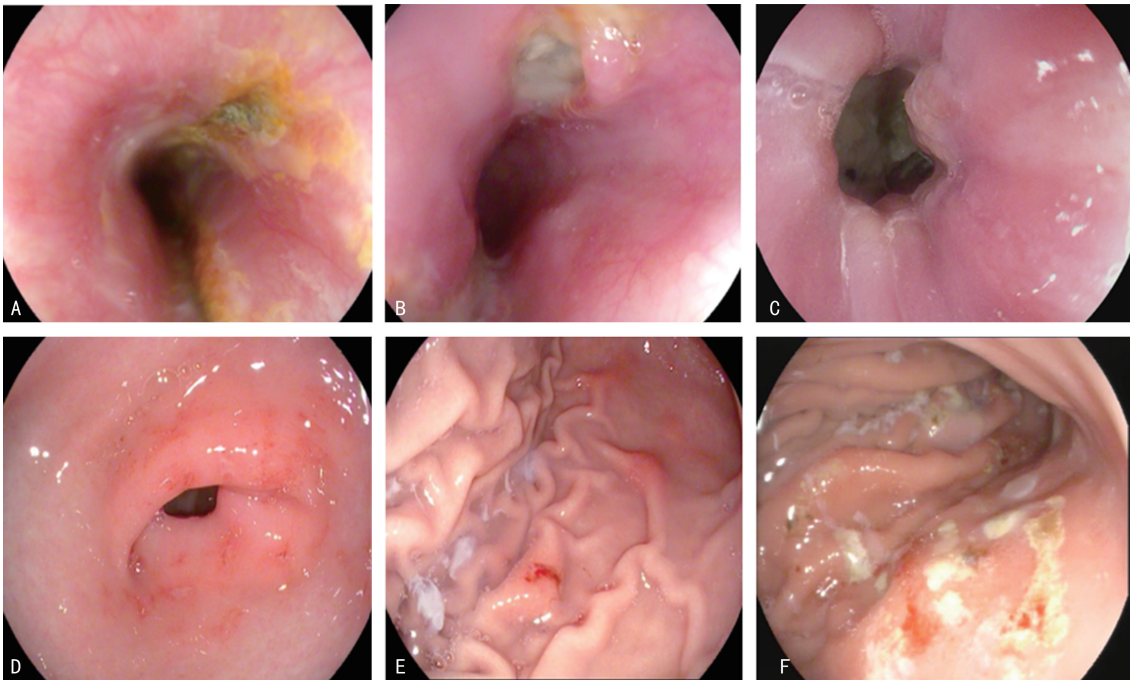
41例(44.6%)患儿胃镜下黏膜正常,纽扣电池取出后未予进一步治疗;34例(37.0%)胃黏膜水肿糜烂、2例(2.2%)小溃疡,异物取出后均给予黏膜保护剂、抑酸剂等药物治疗;4例(4.3%)深大溃疡中食管溃疡留置鼻胃管,胃溃疡留置鼻空肠管进行肠内营养;5例(5.4%)胃黏膜糜烂渗血,肾上腺素喷洒及止血药物治疗;3例(3.3%)食管狭窄行2~3次球囊扩张治疗后,成人直径9.8 mm胃镜可顺利通过;3例(3.3%)食管穿孔,抗生素控制感染,留置鼻胃管至异物滞留位置持续负压吸引,鼻空肠管进行肠内营养。

2.6 预后

41例(44.6%)胃镜结果正常患儿未复查胃镜,1个月后电话随访无异常。34例(37.0%)黏膜水肿糜烂、5例(5.4%)胃黏膜糜烂渗血治疗2周后复查胃镜黏膜正常。2例(2.2%)小溃疡治疗2周后复查胃镜黏膜正常。4例(4.3%)深大溃疡治疗1个月后复查胃镜2例食管深溃疡局部瘢痕愈合,无明显管腔狭窄,2例胃深大溃疡瘢痕愈合。3例(3.3%)食管穿孔治疗1个月后复查胃镜1例穿孔愈合,少许瘢痕,未出现狭窄,2例穿孔未愈合,治疗2个月后复查胃镜瘢痕愈合,未出现狭窄。3例(3.3%)食管狭窄治疗1个月后复查胃镜1例可见少许瘢痕,成人直径9.8 mm胃镜可顺利通过,2例暂不能通过,继续行球囊扩张治疗,治疗2个月后复查胃镜成人直径9.8 mm胃镜可顺利通过,黏膜有少许瘢痕,可正常进食。狭窄及穿孔患儿,经合适的营养支持,生长发育指标BMI在正常范围。

表2 纽扣电池引起严重并发症的多因素分析

项目	<i>B</i>	<i>SE</i>	<i>Wald</i>	<i>OR</i> (95% <i>CI</i>)	<i>P</i>
纽扣电池滞留时间	-0.039	0.026	2.219	0.962(0.914~1.012)	0.136
纽扣电池嵌顿位置	4.986	1.194	17.424	146.309(14.080~1 520.377)	<0.001
纽扣电池直径	0.020	0.196	0.010	1.020(0.694~1.499)	0.920



A:食管溃疡;B:食管穿孔;C:食管狭窄;D:胃黏膜渗血;E:胃溃疡;F:胃黏膜糜烂。

图1 纽扣电池并发症胃镜下表现

3 讨论

消化道异物是儿童常见的急症之一,其中以纽扣电池造成的伤害较大^[7]。电池类异物占儿童消化道

异物的6.8%~10.8%,其中纽扣电池最常见(85.9%),多发生于1岁左右的儿童(33.2%)^[7-8]。纽扣电池的摄入对儿童极具危险性,目前研究表明误

服纽扣电池常见的临床表现有发热、哭闹、呕吐、呛咳、喘息、气促等不典型症状,也可出现声音嘶哑、呼吸困难、拒食、吞咽困难、呕血或便血、腹胀、胸腔或纵隔感染、体重下降、休克等严重症状^[9-10]。本研究中常见症状为发热、吞咽困难、呕吐、腹痛、腹部不适,提示误服纽扣电池引起的临床症状并不典型,这主要与其特殊的致病机制相关,有压迫性损伤又可造成腐蚀性损伤。在管腔狭窄处,电池正负极与黏膜贴合形成闭环电路,产生电流造成组织损伤,或直接压迫邻近组织黏膜引起缺血,或电解液泄漏腐蚀性损伤等^[6,11]。本研究中误服纽扣电池后内镜下并发症表现以胃黏膜水肿糜烂较为多见,这可能与消化道蠕动特点相关,滞留于胃内时间相对较长;而食管穿孔、狭窄相对较少,这可能与及时采取内镜探查,减少纽扣电池暴露时间相关。

既往研究表明,纽扣电池在消化道内不同部位造成损伤的概率及严重程度是不同的,食管处更易发生严重并发症^[6]。而大多数纽扣电池直径是 6~25 mm,直径>12 mm 较易嵌顿在儿童的食道,当直径≥20 mm 时,造成黏膜损伤的概率及产生并发症的可能性明显增高^[4,12]。一项 52 例样本量的单中心研究发现,黏膜损伤及并发症发生与纽扣电池在消化道内停留时间有明显的相关性^[13]。本研究中,24 例(26.1%)误服纽扣电池患儿就诊前出现发热、咳嗽等症状,68 例(73.9%)患儿就诊时无症状。另有研究通过动物模型发现,纽扣电池嵌顿在食管处仅 30 min 即可造成损害,2 h 内即可发生严重并发症^[1]。本研究中 6 例(6.5%)严重并发症在最初数小时内发生,这与大多数研究结果相类似^[1,4,6,14]。因此,误服纽扣电池后及时就诊、尽快取出对于降低黏膜损伤、并发症发生率及改善预后至关重要。

若纽扣电池长时间滞留在消化道内,可能会增加电解液泄漏,造成腐蚀性损伤,引起严重并发症甚至危及生命^[13,15]。既往研究表明,纽扣电池直径、嵌顿位置与黏膜损伤程度具有相关性^[9]。本研究在此基础上同时对滞留时间及新旧程度进行分析,结果显示造成严重损伤的纽扣电池多嵌顿于食管处,且以食管上段较多,这与食管处有 3 处生理性狭窄的解剖结构有关。此外,儿童吞咽功能发育不完善,也增加了纽扣电池嵌顿的风险。滞留时间延长与黏膜损伤也具有相关性,这可能与样本量较大及纳入研究对象不同有关。指南推荐纽扣电池等高危异物取出时间为 6 h 以内^[16],但多数晚于推荐时间,中位时间为 7 h^[17]。多数患儿为首诊医院不能取出需转诊,或当地接诊医师误判异物不会造成不良风险没有及时干预,或家长没有意识到风险而延迟就诊等。因此,当纽扣电池滞

留时间较长、影像学检查提示直径较大、嵌顿于食管处,应尽快取出并警惕迟发性并发症的可能,取出后 1~3 周行内镜复查,并及时干预处理。

有研究显示,误服纽扣电池后早期口服蜂蜜和/或硫糖铝直至取出异物,有助于减缓黏膜损伤的速度,从而改善患儿预后。若纽扣电池取出后发现黏膜上存在碱性物质残留,可采用生理盐水、维生素 C 等清洗,减轻电解液残留造成的持续性损伤^[18-19]。本研究中有 25 例(27.2%)就诊后即服用蜂蜜水或牛奶,以等待胃镜治疗,早期服用蜂蜜或牛奶可减缓黏膜损伤及出现严重并发症的可能($P=0.029$)。本研究中有 3 例食管穿孔中 2 例因未能第一时间就诊,导致纽扣电池长时间滞留食管引发穿孔,1 例因反复咳嗽、肺部感染等消化道外症状就诊,因此对于不明原因反复感染者尽早 X 射线检查有利于诊断。3 例镜下纵行深大溃疡,胃镜检查示管腔狭窄,提示对于损伤到肌层,需关注远期管腔狭窄并发症,在临床中能否提前应用激素等药物预防狭窄,有待于后期深入研究^[20]。

综上所述,纽扣电池嵌顿食管处应尽早采取内镜探查取出,缩短暴露时间是减轻黏膜损伤、减少并发症发生及改善预后的关键措施。而本研究未对纽扣电池电压高低、腐蚀程度及负极和黏膜接触与否进行分析,未来还需进一步探究。

参考文献

- [1] OLIVA S, ROMANO C, DE ANGELIS P, et al. Foreign body and caustic ingestions in children: a clinical practice guideline[J]. Dig Liver Dis, 2020, 52(11): 1266-1281.
- [2] LITOVITZ T, WHITAKER N, CLARK L, et al. Emerging battery-ingestion hazard: clinical implications[J]. Pediatrics, 2010, 125(6): 1168-1177.
- [3] Centers for Disease Control and Prevention (CDC). Injuries from batteries among children aged <13 years: United States, 1995-2010[J]. MMWR Morb Mortal Wkly Rep, 2012, 61(34): 661-666.
- [4] AKILOV K A, ASADULLAEV D R, YULDA-SHEV R Z. Cylindrical and button battery ingestion in children: a single-center experience[J]. Pediatr Surg Int, 2021, 37(10): 1461-1466.
- [5] 顾竹珺, 刘海峰, 程伟伟, 等. 儿童消化道异物所致严重并发症的危险因素探讨[J]. 临床儿科杂志, 2018, 36(10): 734-737.
- [6] 中华医学会儿科学分会消化学组, 中华儿科杂志

- 编辑委员会. 中国儿童消化道异物诊断、管理和内镜处理专家共识[J]. 中华儿科杂志, 2022, 60(5): 401-407.
- [7] ORSAGH-YENTIS D, MCADAMS R J, ROBERTS K J, et al. Foreign-body ingestions of young children treated in US emergency departments: 1995—2015 [J]. *Pediatrics*, 2019, 143(5): e20181988.
- [8] SUGAWA C, ONO H, TALEB M, et al. Endoscopic management of foreign bodies in the upper gastrointestinal tract: a review[J]. *World J Gastrointest Endosc*, 2014, 6(10): 475-481.
- [9] 王欢, 郭亚琼, 李素丽, 等. 58 例儿童误服纽扣电池所致并发症的相关危险因素分析[J]. 中国小儿急救医学, 2021, 28(11): 964-967.
- [10] 王跃生, 李小芹. 消化道内异物的内镜处理[J]. 中国小儿急救医学, 2019, 26(4): 241-244.
- [11] 王跃生, 张敬, 李小芹, 等. 儿童上消化道异物所致并发症及其危险因素分析[J]. 中国当代儿科杂志, 2020, 22(7): 774-779.
- [12] SEMPLE T, CALDER A D, RAMASWAMY M, et al. Button battery ingestion in children—a potentially catastrophic event of which all radiologists must be aware[J]. *Br J Radiol*, 2018, 91(1081): 20160781.
- [13] ANAND S, JAIN V, AGARWALA S, et al. Esophageal button battery in the pediatric population: experience from a tertiary care center [J]. *Indian J Pediatr*, 2020, 87(8): 591-597.
- [14] AL LAWATI T T, AL MARHOABI R M. Timing of button battery removal from the upper gastrointestinal system in children[J]. *Pediatr Emerg Care*, 2021, 37(8): e461-463.
- [15] VÖLKER J, VÖLKER C, SCHENDZIELORZ P, et al. Pathophysiology of esophageal impairment due to button battery ingestion[J]. *Int J Pediatr Otorhinolaryngol*, 2017, 100: 77-85.
- [16] MUBARAK A, BENNINGA M A, BROEKERT I, et al. Diagnosis, management, and prevention of button battery ingestion in childhood: a European society for paediatric gastroenterology hepatology and nutrition position paper[J]. *J Pediatr Gastroenterol Nutr*, 2021, 73(1): 129-136.
- [17] LORENZO C, AZEVEDO S, LOPES J, et al. Battery ingestion in children, an ongoing challenge: recent experience of a tertiary center[J]. *Front Pediatr*, 2022, 10: 848092.
- [18] LABADIE M, REBOUISOUX L, VIALA J, et al. Regarding pH-neutralizing esophageal irrigations as a novel mitigation strategy for button battery injury[J]. *Laryngoscope*, 2019, 129(4): E123-124.
- [19] LERNER D G, BRUMBAUGH D, LIGHTD ALE J R, et al. Mitigating risks of swallowed button batteries: new strategies before and after removal [J]. *J Pediatr Gastroenterol Nutr*, 2020, 70(5): 542-546.
- [20] MAHAWONGKAJIT P, TOMTITCHONG P, BOOCHANGKOOL N, et al. A prospective randomized controlled trial of omeprazole for preventing esophageal stricture in grade 2b and 3a corrosive esophageal injuries[J]. *Surg Endosc*, 2021, 35(6): 2759-2764.

(收稿日期: 2022-10-22 修回日期: 2023-01-29)

(编辑: 唐璞)