

· 临床研究 · doi:10.3969/j.issn.1671-8348.2024.03.004

网络首发 [https://link.cnki.net/urlid/50.1097.R.20231008.1518.020\(2023-10-10\)](https://link.cnki.net/urlid/50.1097.R.20231008.1518.020(2023-10-10))

肺脏超声在诊断 NRDS 及规范指导肺表面活性物质治疗中的应用研究*

封在李^{1,2}, 杨明杰³, 雷嘉², 朱丽宏², 尹兆青², 李蕊², 徐芳⁴, 郭云华³

(1. 昆明医科大学, 昆明 650000; 2. 昆明医科大学附属德宏医院/德宏州人民医院新生儿科, 云南芒市 678400;

3. 昆明医科大学附属德宏医院/德宏州人民医院影像科, 云南芒市 678400;

4. 昆明医科大学附属德宏医院/德宏州人民医院产科, 云南芒市 678400)

[摘要] **目的** 探讨肺脏超声(LUS)在诊断新生儿呼吸窘迫综合征(NRDS)、新生儿短暂性呼吸增快(TTN)及规范指导 NRDS 患儿肺表面活性物质(PS)治疗中的应用价值。**方法** 选取 2019 年 3 月至 2023 年 1 月在昆明医科大学附属德宏医院出生的 217 例胎龄 < 34 周的早产儿为研究对象, 对其进行 LUS 检查, 当 LUS 检查结果为 NRDS 时, 及时进行 PS 治疗, 之后使用 LUS 监测肺复张情况决定是否再次使用 PS 治疗, 评价 LUS 的监测效果。**结果** 217 例早产儿中诊断为 NRDS 55 例(25.34%), 诊断为 TTN 37 例(17.05%)。37 例 TTN 患儿 LUS 监测发现 2 例(5.40%)转变为 NRDS, 12 例(32.43%)转变为 ARDS。55 例 NRDS 患儿使用 LUS 监测指导 PS 治疗, 第 1 次 PS 治疗后 22 例(40.00%)仍有肺不张, 第 2 次 PS 治疗后 8 例(14.54%)仍有肺不张, 第 3 次 PS 治疗后 3 例(5.45%)仍有肺不张, 第 4 次 PS 治疗后无肺不张。**结论** LUS 适用于检查、诊断、监测 NRDS、TTN, 并能规范指导 NRDS 患儿 PS 治疗。

[关键词] 早产儿; 新生儿呼吸窘迫综合征; 新生儿湿肺; 肺脏超声; 肺表面活性物质; 肺泡复张

[中图法分类号] R722.1 **[文献标识码]** A **[文章编号]** 1671-8348(2024)03-0339-05

The application of lung ultrasound in the diagnosis of NRDS and the standardized guidance of pulmonary surfactant treatment*

FENG Zaili^{1,2}, YANG Mingjie³, LEI Jia², ZHU Lihong², YIN Zhaoqing², LI Rui²,
XU Fang⁴, GUO Yunhua³

(1. Kunming Medical University, Kunming, Yunnan 650000, China; 2. Department of Neonatology, The Dehong Hospital Affiliated to the Kunming Medical University/ The Dehong People's Hospital, Mangshi, Yunnan 678400, China; 3. Department of Imaging, The Dehong Hospital Affiliated to the Kunming Medical University/ The Dehong People's Hospital, Mangshi, Yunnan 678400, China; 4. Department of Obstetrics, The Dehong Hospital Affiliated to the Kunming Medical University/ The Dehong People's Hospital, Mangshi, Yunnan 678400, China)

[Abstract] **Objective** To explore the application value of lung ultrasound (LUS) in the diagnosis of neonatal respiratory distress syndrome (NRDS) and transient tachypnea of the newborn (TTN), and to guide the treatment of pulmonary surfactant (PS) in children with NRDS. **Methods** From March 2019 to January 2023, a total of 217 premature infants with gestational age < 34 weeks born in Dehong Hospital Affiliated to Kunming Medical University were selected as the research objects, and LUS examination and monitoring were performed. When the LUS examination results were NRDS, PS treatment was performed in time, and then LUS was used to monitor the lung recruitment to determine whether PS treatment was used again, and the monitoring effect of LUS was evaluated. **Results** Among the 217 premature infants, 55 cases (25.34%) were

* 基金项目: 国家自然科学基金项目(81960290); 云南省科技厅科技计划项目(202201AY070001-220); 云南省教育厅科学研究基金项目(2019J1316); 云南省德宏州中青年学术和技术带头人后备人才(英才兴边计划)项目(2023RC001); 德宏州人民医院(昆明医科大学附属德宏医院)科学研究基金项目(2022DY008)。

diagnosed as NRDS and 37 cases (17.05%) were diagnosed as TTN. LUS monitoring of 37 TTN children showed that two cases (5.40%) were converted to NRDS and 12 cases (32.43%) were converted to ARDS. A total of 55 cases of NRDS were treated with PS guided by LUS monitoring. After the first PS treatment, 22 cases (40.00%) still had atelectasis, eight cases (14.54%) still had atelectasis after the second PS treatment, three cases (5.45%) still had atelectasis after the third PS treatment, and no atelectasis after the fourth PS treatment. **Conclusion** LUS is suitable for the examination, diagnosis and monitoring of NRDS and TTN, and can guide the treatment of PS in children with NRDS.

[Key words] preterm infants; neonatal respiratory distress syndrome; transient tachypnea of the newborn; lung ultrasound; pulmonary surfactant; alveolar recruitment

早产儿产前预防目前尚缺乏有效方法, <34 周的早产儿胎龄越小, 脏器发育越不成熟, 越容易出现呼吸困难^[1-5]。早产儿呼吸困难原因较多, 如感染、呼吸衰竭、新生儿呼吸窘迫综合征 (neonatal respiratory distress syndrome, NRDS)、新生儿短暂性呼吸增快 (transient tachypnea of the newborn, TTN)、急性呼吸窘迫综合征 (acute respiratory distress syndrome, ARDS)、气胸、肺出血、新生儿肺动脉高压 (persistent pulmonary hypertension of newborn, PPHN)、动脉导管未闭 (patent ductus arteriosus, PDA) 等, 其中 NRDS、TTN 临床较常见^[6-7]。早产儿呼吸困难患儿的正确诊断和及时治疗是提高患儿生存率和生存质量的关键^[4]。早产儿肺部疾病进行胸部 X 线片检查存在放射性损伤风险, 且胸部 X 线片检查较难鉴别 NRDS 和 TTN, TTN 易被临床误诊为 NRDS, 可进行肺脏超声 (lung ultrasound, LUS) 检查, LUS 能明确鉴别 TTN 和 NRDS。此外, 对临床诊断为 NRDS 的早产儿进行肺表面活性物质 (pulmonary surfactant, PS) 治疗缺乏客观依据^[8-12]。因此, 本研究旨在探讨 LUS 在诊断 NRDS 及规范指导 PS 治疗中的应用, 现报道如下。

1 资料与方法

1.1 一般资料

选取 2019 年 3 月至 2023 年 1 月在昆明医科大学附属德宏医院出生的 217 例早产儿为研究对象。纳入标准: (1) 胎龄 <34 周; (2) 日龄 <1 d; (3) 胎儿期未发现发育异常、畸形; (4) 同意使用 PS 治疗; (5) 监护人与医院无医疗纠纷。排除标准: (1) 患儿肺复张前死亡、转院、放弃治疗; (2) 膈疝、膈膨升; (3) 肺隔离症; (4) 气胸; (5) 肺部感染; (6) 患儿有皮肤病、皮肤破损等限制和禁止进行 LUS 检查。217 例研究对象中男 115 例, 女 102 例; 胎龄 26~<34 周; 剖宫产分娩 120 例, 自然分娩 97 例; 出生体重 748~2 588 g。本研究经昆明医科大学附属德宏医院医学伦理委员会批准 (DYLL-KY2019002), 经研究对象监护人知情同意, 并签署知情同意书。

1.2 方法

1.2.1 疾病诊断^[13-14]

(1) NRDS: ① 患儿多为早产儿, 出生 6~12 h 出现呼吸困难、呻吟并逐渐加重, 出现呼吸窘迫, 甚至呼吸衰竭、三凹征阳性; ② LUS 表现为肺实变; ③ LUS 可具有其他影像学表现, 如胸膜线异常、A 线消失、双肺点、胸腔积液。同时具备①和②即可诊断。(2) 新生儿 ARDS: ① 患儿出生 24 h 后发病, 表现为呼吸急促、呼吸窘迫、鼻翼扇动, 甚至呼吸衰竭、三凹征阳性; ② LUS 表现为肺实变; ③ LUS 可具有其他影像学表现, 如胸膜线异常、A 线消失、双肺点、胸腔积液。同时具备①和②即可诊断。(3) TTN: ① 患儿生后不久出现呼吸增快, 表现为哭声低弱、发绀、轻度呻吟、鼻翼扇动, 部分患儿出现呼吸窘迫、呼吸衰竭、三凹征可阳性; ② LUS 表现为不同程度的肺水肿, 但无肺实变; ③ LUS 可具有其他影像学表现, 如肺间质综合征或双肺点、致密 B 线、白肺、胸膜线异常、A 线消失、胸腔积液等。同时具备①和②即可诊断。

1.2.2 LUS 检查

新生儿 LUS 检查使用 ≥ 14.0 MHz 的高频线阵探头, LUS 检查时宜将患儿置于仰卧、侧卧、俯卧位、坐位等既方便检查, 又不影响治疗的体位, 对双侧肺脏的每个区域分别进行扫查^[12], 扫查时探头需与肋骨垂直或探头沿肋间隙平行扫查。

1.2.3 早产儿 LUS 检查、监测和指导 PS 治疗

研究对象出生后无论在产房、手术室、新生儿重症监护室、新生儿室, 优先进行复苏、生命支持等工作, 然后进行快速的临床诊断和 LUS 检查, 患儿结果为 NRDS 及时进行 PS 治疗, 如果为 TTN 等疾病不用 PS 治疗^[7, 15]。TTN 在治疗第 1 天每 2~4 小时进行 1 次 LUS 监测, 之后每天进行 1 次 LUS 监测, 出现呼吸困难时随时监测, 检查结果为 TTN 转变为 NRDS、ARDS 则使用 PS 治疗^[15-16]。NRDS 在 PS 治疗后每 0.5 小时进行 1 次 LUS 监测, 2 h 后每 2~4 小时进行 1 次 LUS 监测, 之后每天进行 1 次 LUS 监测, 出现呼吸困难时随时监测。在 PS 治疗后 12 h 进

行 LUS 监测,当检查结果为 NRDS 肺不张时,再次进行 PS 治疗。PS 治疗方法:第 1 次使用 PS(固尔苏,意大利凯西)治疗,剂量为 200 mg/kg,之后每次使用剂量为 100 mg/kg。使用 PS 治疗后每 2~4 小时进行 1 次 LUS 监测,注意监测肺复张情况,如使用有创呼吸机辅助通气者,应注意在肺复张后及时下调呼吸机参数,防止肺气漏发生^[6,15]。

1.3 统计学处理

计数资料以例数或百分比表示。

2 结果

2.1 早产儿 NRDS、TTN 诊断情况

217 例研究对象中诊断为 NRDS 55 例(25.34%),诊断为 TTN 37 例(17.05%),见表 1。

表 1 早产儿 NRDS、TTN 诊断情况(n)

胎龄	n	NRDS(n=55)	TTN(n=37)
26~<28 周	21	21	0
28~<30 周	36	19	4
30~<32 周	52	11	9
32~<34 周	108	4	24

2.2 TTN 患儿转变为 NRDS、ARDS 情况

37 例 TTN 患儿 LUS 监测发现 2 例(5.40%)转变为 NRDS,12 例(32.43%)转变为 ARDS,见表 2。

表 2 TTN 患儿转变为 NRDS、ARDS 情况(n)

胎龄	TTN(n=37)	NRDS(n=2)	ARDS(n=12)
26~<28 周	0	0	0
28~<30 周	4	1	2
30~<32 周	9	1	4
32~<34 周	24	0	6

2.3 NRDS 患儿 PS 治疗后肺不张情况

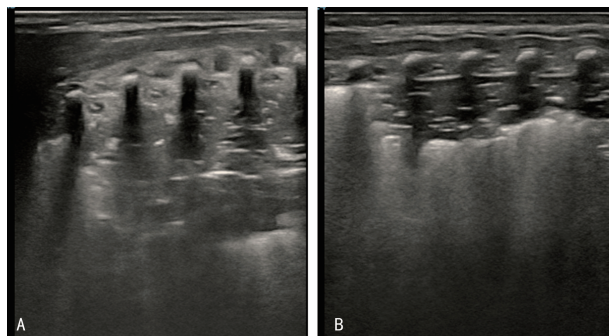
55 例 NRDS 患儿使用 LUS 监测指导 PS 治疗,第 1 次 PS 治疗后 22 例(40.00%)仍有肺不张,第 2 次 PS 治疗后 8 例(14.54%)仍有肺不张,第 3 次 PS 治疗后 3 例(5.45%)仍有肺不张,第 4 次 PS 治疗后无肺不张,见表 3。

表 3 NRDS 患儿 PS 治疗后肺不张情况(n)

胎龄	n	第 1 次	第 2 次	第 3 次	第 4 次
		(n=22)	(n=8)	(n=3)	(n=0)
26~<28 周	21	10	5	3	0
28~<30 周	19	7	2	0	0
30~<32 周	11	4	1	0	0
32~<34 周	4	1	0	0	0

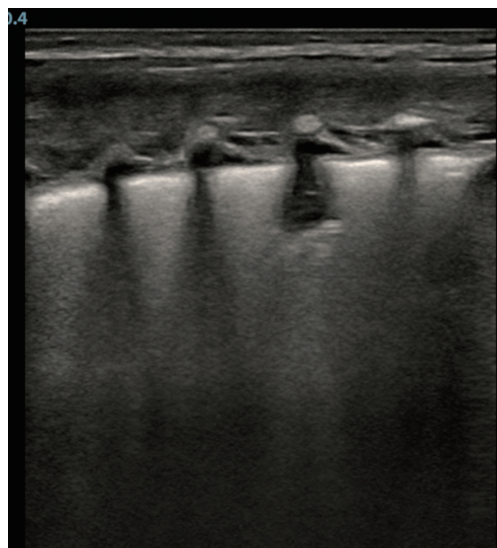
2.4 典型病例

典型 NRDS、TTN 患儿的 LUS 图像,见图 1、2。



A:大面积肺实变伴支气管充气征,A 线消失,胸膜线消失;B:大面积肺实变伴支气管充气征,A 线消失,胸膜线存在。

图 1 典型 NRDS 患儿的 LUS 图像



肺泡-间质综合征,胸膜线模糊,无肺实变。

图 2 典型 TTN 患儿的 LUS 图像

3 讨论

NRDS、TTN 是早产儿常见疾病,可有类似的历史和临床表现,临床鉴别困难,结合 X 线片检查也较难鉴别,存在误诊、漏诊的可能性,导致不正确的治疗和不规范的 PS 应用,甚至延误病情^[12]。NRDS 指由于各种原因引起 PS 的原发或继发性缺乏导致肺不张,患儿于生后早期出现进行性呼吸困难等表现,早期 PS 治疗是改善预后的关键,严重者进行 PS 灌洗治疗有效^[6,17]。NRDS 患儿 LUS 诊断主要依据为肺实变,这是最重要的 LUS 表现和诊断必备条件,可具有的其他影像学表现为胸膜线异常、A 线消失、双肺点、胸腔积液^[13]。有研究显示,胸部 X 线片可诊断 NRDS,但胸部 X 线片表现不是诊断的必备条件,且胸部 X 线片表现可存在滞后,误诊率高,LUS 对气胸、肺水肿、肺液和肺实变分辨率敏感,可清楚地辨别 TTN 和 NRDS,LUS 诊断 NRDS 具有确切价值,灵敏度为 100%,特异度为 99%^[12]。本研究与既往研究^[8,12,18-20]结果一致,LUS 既可用于 NRDS 诊断,又可用于评估新生儿肺复张。

TTN 因为肺内的液体增加及肺淋巴引流不足导致肺泡残留较多液体而影响气体交换,但不需要 PS 治疗^[7,21]。有研究显示,TTN 的 LUS 诊断主要依据为不同程度的肺水肿,无肺实变,诊断灵敏度为 100%,可具有的影像学表现为肺间质综合征或双肺点、致密 B 线、白肺、胸膜线异常、A 线消失、胸腔积液等^[7,13,22-23]。单纯的彗星尾征和/或 B 线在正常新生儿早期可见,所以仅存在彗星尾征和/或 B 线表现时不能诊断为 TTN^[13]。LUS 图像下 NRDS 无论轻重必须具备肺实变,TTN 无论轻重均无肺实变,据此可对 NRDS、TTN 做出准确鉴别诊断,在 LUS 的辅助下可避免把 TTN 诊断为 NRDS 进行错误的治疗^[6-7,13]。

有研究显示,胸部 X 线片作为肺部疾病诊断的传统检查方法存在较高漏诊率和误诊率及放射性损伤风险,且不便在产房、手术室、新生儿重症监护室、新生儿室中使用,不适合作为早产儿的首选检查方法^[7,12,24]。LUS 无放射性损伤风险,操作简便,可在床边开展,可以随时检测,便于动态观察,可将 LUS 作为肺部疾病筛查、诊断、监测的首选手段在新生儿领域开展使用^[12,24-25]。LUS 诊断 NRDS 具有突出的优势,灵敏度为 100%,特异度为 99%,结合患儿孕产史即可明确诊断^[12]。LUS 诊断 TTN 具有突出的优势,不同程度的肺水肿且无肺实变是 TTN 的特异性声像图,灵敏度为 100%,结合患儿孕产史可明确诊断^[22-23]。因此,依据 LUS 声像图特点可对二者做出准确诊断和鉴别^[7-8,12,20,26]。

本研究结果显示,早产儿中 TTN 较常见,这部分患儿按传统的诊断方式可能被临床误诊为 NRDS 并进行 PS 治疗,因此建议在诊断 NRDS、TTN 时需要结合 LUS 检查结果,减少误诊、规范治疗,同既往研究^[24,27]结果一致。

本研究结果显示,TTN 患儿存在发展为 NRDS、ARDS 的可能性。密切关注 NRDS 患儿病情是否加重的同时,需要特别注意 TTN 患儿病情变化。当 TTN 患儿出现发绀、呼吸窘迫、呼吸困难、呼吸衰竭等表现时,及时复查 LUS。

本研究结果显示,多次使用 PS 治疗有利于 NRDS 患儿肺复张,这一结论同既往研究^[6]结果一致。使用 LUS 监测 NRDS 是否肺复张,指导 PS 治疗,能避免 PS 不规范治疗^[27]。NRDS 患儿出现原发性或继发性 PS 减少和/或缺乏导致肺不张,严重者可出现呼吸衰竭,在产房、手术室、新生儿重症监护室、新生儿室内借助 LUS 检查能快速诊断 NRDS。当诊断为 NRDS 时需要早期、及时进行外源性 PS 替代治疗,有利于肺泡复张,PS 首次 200 mg/kg 较 100 mg/kg 在提高 NRDS 患儿存活率方面更具优势,使用 PS

治疗后经 LUS 监测为肺不张者,再次使用 PS 治疗可提高肺复张率^[6],这与既往研究^[12,28]结果一致。尽管多数 NRDS 患儿出生后存在自主呼吸,但其无法维持肺泡扩张,因此出生后在产房、手术室过渡期应该先进行窒息复苏、生命支持等工作,然后再进行 LUS 检查与 PS 治疗^[12,27]。PS 治疗 NRDS 可避免机械通气或缩短机械通气时间^[6]。PS 治疗 NRDS、ARDS 同时根据患儿实际情况评估是否需要呼吸支持^[16,29]。

综上所述,早产儿 NRDS、TTN 等肺部疾病常需要反复检查、监测,胎龄越小,检查、监测的次数越多。胸部 X 线片检查存在放射性损伤风险,且检查设备移动不便捷。相对比于胸部 X 线片,LUS 检测具有无放射性损伤风险,操作便捷,可以实时检查、便于动态监测,便于在产房、手术室、新生儿重症监护室、新生儿室内进行等优点,其适用于检查、诊断、监测 NRDS、TTN,并能规范指导 NRDS 患儿的 PS 治疗及 PS 使用次数,推荐在早产儿中应用 LUS 检查。

参考文献

- [1] FLAKE A W. A supportive physiologic environment for the extreme premature infant: improving life outside the womb[J]. *J Pediatr Surg*, 2022, 57(2): 167-171.
- [2] ZIERDEN H C, SHAPIRO R L, DELONG K, et al. Next generation strategies for preventing preterm birth[J]. *Adv Drug Deliv Rev*, 2021, 174(24): 190-209.
- [3] UGGIONI M L R, COLONETTI T, GRANDE A J, et al. Corticosteroids in pregnancy for preventing RDS: overview of systematic reviews[J]. *Reprod Sci*, 2022, 29(1): 54-68.
- [4] DEMAURO S, JENSEN E. Evolving respiratory care of the preterm infant[J]. *JAMA Pediatr*, 2021, 175(10): 1004-1005.
- [5] NUTTLI A, GALLOIS J, BEYL R, et al. Admit respiratory protocol for very premature infant aims to decrease bronchopulmonary dysplasia[J]. *J Investigat Med*, 2022, 70(2): 613.
- [6] YOU H, HUANG X. Effect of pulmonary surfactant on the prevention of neonatal respiratory distress syndrome in premature infants[J]. *Am J Transl Res*, 2021, 13(4): 3642-3649.
- [7] WANG Y, LI N, QU Y. Diagnostic accuracy of lung ultrasound for transient tachypnea: a meta-analysis[J]. *J Pediatr*, 2021, 98(4): 329-337.

- [8] 封在李,杨晓,周策勋,等. 肺脏超声在新生儿肺不张诊断与随访中的应用[J]. 中国临床研究, 2021,34(8):1081-1084.
- [9] PEJOVIC N J. Cost-effective interventions to save Africa's most vulnerable infants[J]. *Acta Paediatr*,2022,111(2):211-212.
- [10] HUI H,LI J. Progress in the treatment of neonatal respiratory distress syndrome[J]. *Int J Sci*,2022,11(5):9-14.
- [11] DE LUCA D,TINGAY D G,VAN KAAM A H,et al. Epidemiology of neonatal acute respiratory distress syndrome: prospective, multicenter, international cohort study[J]. *Pediatr Crit Care Med*,2022,23(7):524-534.
- [12] 封在李,尹兆青. 肺脏超声在新生儿肺不张肺实变疾病中的研究进展[J]. 浙江临床医学,2021,23(3):451-453.
- [13] 封在李. 新生儿呼吸病学与超声医学[M]. 沈阳: 辽宁科学技术出版社,2023:58-111.
- [14] 邵肖梅,叶鸿瑁,丘小汕,等. 实用新生儿学[M]. 5 版. 北京:人民卫生出版社,2021:1-10.
- [15] RAIMONDI F,MIGLIARO F,CORSINI I,et al. Neonatal lung ultrasound and surfactant administration: a pragmatic, multicenter study[J]. *Chest*,2021,160(6):2178-2186.
- [16] DANIELE D L,PAHVK C,DAVID G T,et al. The Montreux definition of neonatal ARDS:biological and clinical background behind the description of a new entity[J]. *Lancet Respir Med*,2017,5(8):657-666.
- [17] 封在李,尹兆青,龚靖强,等. 支气管肺泡灌洗在治疗重症新生儿肺炎和胎粪吸入综合征中的应用价值[J]. 重庆医学,2022,51(13):2184-2188.
- [18] JIANG Q X,SHI L J,SHEN L Y,et al. Application value of a new lung ultrasound scoring method in neonatal respiratory distress syndrome treatment[J]. *Ultrasound Med Biol*, 2022,48(2):275-282.
- [19] LIU W N,MA J,QIAO Y X,et al. Medical image enhancement algorithm for b-mode ultrasound image analysis of neonatal respiratory distress syndrome[J]. *Sci Programming*,2021,2021(6):1-6.
- [20] 封在李,杨明杰,段正凡,等. 肺脏超声在新生儿肺复张检查和评估撤机中的临床应用价值[J]. 四川医学,2021,42(10):976-979.
- [21] ALHASSEN Z,VALI P,GUGLANI L,et al. Recent advances in pathophysiology and management of transient tachypnea of newborn[J]. *J Perinatol*,2021,41(1):6-16.
- [22] MA H R,LIU J,YAN W K. Accuracy and reliability of lung ultrasound to diagnose transient tachypnoea of the newborn: evidence from a meta-analysis and systematic review[J]. *Am J Perinatol*,2020,39(9):973-979.
- [23] HE L,SUN Y,SHENG W,et al. Diagnostic performance of lung ultrasound for transient tachypnea of the newborn:a meta-analysis[J]. *PLoS One*,2021,16(3):1-13.
- [24] GAO Y Q,QIU R X,LIU J,et al. Lung ultrasound completely replaced chest X-ray for diagnosing neonatal lung diseases:a 3-year clinical practice report from a neonatal intensive care unit in China[J]. *J Matern Fetal Neonatal Med*,2022,35(18):3565-3572.
- [25] RAIMONDI F,MIGLIARO F,CORSINI I,et al. Lung ultrasound score progress in neonatal respiratory distress syndrome[J]. *Pediatrics*, 2021,147(4):e2020030528.
- [26] 封在李,尹兆青,段正凡,等. 肺脏超声在新生儿肺不张疾病检查中的应用价值[J]. 中国临床新医学,2021,14(1):56-59.
- [27] BADURDEEN S,KAMLIN C,ROGERSON S R,et al. Lung ultrasound during newborn resuscitation predicts the need for surfactant therapy in very- and extremely preterm infants[J]. *Resuscitation*,2021,162(4):227-235.
- [28] HASAN Z. A review of acute respiratory distress syndrome management and treatment[J]. *Am J Ther*,2021,28(2):e189-195.
- [29] DEVI U,PANDITA A. Surfactant delivery via thin catheters: methods, limitations, and outcomes[J]. *Pediatr Pulmonol*, 2021, 56(10): 3126-3141.

(收稿日期:2023-03-15 修回日期:2023-10-23)

(编辑:袁皓伟)