

· 临床研究 · doi:10.3969/j.issn.1671-8348.2024.04.016

网络首发 [https://link.cnki.net/urlid/50.1097.r.20240104.0853.002\(2024-01-04\)](https://link.cnki.net/urlid/50.1097.r.20240104.0853.002(2024-01-04))

儿童结核性脑膜炎抗结核治疗后头颅 MRI 病灶进展的原因及处理^{*}

王晓霞,黄绍梅[△]

(广州市胸科医院/呼吸疾病国家重点实验室儿科,广州 510095)

[摘要] **目的** 探讨儿童结核性脑膜炎(TBM)抗结核治疗期间头颅 MRI 病灶进展的原因及处理方法。**方法** 回顾性分析 2011 年 2 月至 2022 年 5 月该院儿科诊治的 17 例 TBM 患儿病历资料,包括发生时间、持续时间、临床症状、脑脊液结果、影像学特点、原因、处理方案。**结果** 17 例 TBM 患儿抗结核治疗后头颅 MRI 病灶进展平均时间为(33.59±19.50)d;11 例(64.71%)无临床症状。头颅 MRI 病灶进展时表现为脑膜原病灶较前增厚 11 例(64.71%),脑实质原病灶增大 9 例(52.94%),原病灶此消彼长 6 例(35.29%),出现新增病灶 1 例(5.88%)。鉴定原因为矛盾反应(PR)14 例(82.35%),诊断耐药结核 1 例(5.88%),与异烟肼代谢类型为快乙酰化型有关的 1 例(5.88%),1 例(5.88%)未规范抗结核治疗导致病灶增多。14 例 PR 处理方案为在 HRZE (H:异烟肼;R:利福平;E:乙胺丁醇;Z:吡嗪酰胺)或 HRZ 联用或未联用利奈唑胺抗结核药物基础上,延长或加用糖皮质激素 9 例,加用左氧氟沙星 3 例,未特殊处理 5 例;异烟肼代谢类型为快乙酰化型的患儿调整至 15 mg/kg;耐药结核患儿更改为耐药方案;依存性差患儿未改变治疗方案。**结论** 儿童 TBM 抗结核治疗后头颅 MRI 病灶进展的常见原因为 PR,糖皮质激素治疗可促进病灶吸收。

[关键词] 儿童;结核性脑膜炎;颅脑;核磁共振;矛盾反应

[中图分类号] R529.3 **[文献标识码]** A **[文章编号]** 1671-8348(2024)04-0560-05

Causes and management of brain MRI lesion progression in children with tuberculous meningitis during anti-tuberculosis treatment^{*}

WANG Xiaoxia, HUANG Shaomei[△]

(Department of Pediatrics, Guangzhou Chest Hospital/State Key Laboratory of Respiratory Disease, Guangzhou, Guangdong 510095, China)

[Abstract] **Objective** To investigate the causes and management of cranial magnetic resonance imaging (MRI) lesion progression during anti-tuberculosis treatment of tuberculous meningitis (TBM) in children. **Methods** The medical records of 17 children with TBM from February 2011 to May 2022 in this hospital were analyzed retrospectively, including the occurrence time, duration, clinical symptoms, cerebrospinal fluid results, imaging characteristics, causes and treatment schemes. **Results** The mean duration of cranial MRI lesion progression in 17 children with TBM after anti-tuberculosis treatment was (33.59±19.50)days;11 cases (64.71%) had no clinical symptoms. The progression of cranial MRI lesions was manifested as thickening of the original meningeal lesion compared with the previous one in 11 cases (64.71%), enlarging of the original lesion in the brain parenchyma in nine cases (52.94%), the original lesion disappeared in six cases (35.29%), and the appearance of a fresh lesion in one case (5.88%). The reasons identified were paradoxical response (PR) in 14 cases (82.35%), diagnosis of drug-resistant tuberculosis in one case (5.88%), association with isoniazid metabolism type of rapid acetylation in one case (5.88%), and increase in foci due to unregulated anti-tuberculosis treatment in one case (5.88%). The treatment regimens for the 14 cases of conflicting reactions were: HRZE (H:isoniazid;R:rifampicin;E:ethambutol;Z:pyrazinamide) or HRZ in combination with or without linezolid, extended or additional glucocorticoids in nine cases, addition of levofloxacin in three cases, no specific therapy in five cases;The metabolic type of fast acetylated isoniazid was adjusted to 15 mg/kg in children. The children with drug-resistant tuberculosis were changed to drug-resistant regimen; Children with poor dependence did not change the treatment plan. **Conclusion** PR is the common reason for the progress of

brain MRI lesions after TBM anti-tuberculosis treatment in children, and glucocorticoid treatment can promote the lesion absorption.

[Key words] children; tuberculous meningitis; brain; magnetic resonance imaging; paradoxical response

结核性脑膜炎(tuberculous meningitis, TBM)是一种重症结核病,具有预后差、死亡率高的特点^[1]。TBM 患儿脑脊液中结核分枝杆菌阳性率低,确诊非常困难,绝大部分病例为临床诊断^[2-3]。当临床诊断的 TBM 患儿接受诊断性抗结核治疗后,初始临床表现、脑脊液好转,复查颅脑 MRI 病灶却出现“恶化”现象,通常医生会先怀疑自己的诊断,进而可能导致错误的临床决策,影响疾病转归。为提高临床医生对儿童 TBM 抗结核治疗期间头颅 MRI 病灶加重的原因及处理方案的认识,避免盲目否定初始诊断或轻易更改为耐药方案,本研究旨在分析抗结核治疗期间头颅 MRI 病灶加重的 TBM 患儿临床资料,为临床工作提供参考,现报道如下。

1 资料与方法

1.1 一般资料

回顾性分析 2011 年 2 月至 2022 年 5 月本院儿科诊治的 17 例 TBM 患儿病历资料。纳入标准:(1)符合 TBM 诊断标准^[1,4];(2)抗结核治疗一段时间后,临床症状、体征和/或脑脊液结果初步改善;(3)抗结核治疗至少 2 周后复查头颅 MRI 原发部位病灶加重和/或出现新发病灶;(4)年龄 1 个月至 18 岁;(5)人类免疫缺陷病毒(human immunodeficiency virus, HIV)阴性。排除标准:(1)诊断性抗结核治疗期间鉴别诊断成立,找到其他中枢神经系统疾病的依据;(2)头颅 MRI 病灶加重时未复查脑脊液。根据原因鉴定结果分组,将矛盾反应(paradoxical reactions, PR)作为 PR 组($n=14$),其他原因作为非 PR 组($n=3$)。本研究已通过医院伦理委员会审核(胸医伦理〔2021〕25 号)。

1.2 方法

1.2.1 临床资料收集

主要临床资料包括患儿性别、年龄,头颅 MRI 病灶进展的发生时间、持续时间,以及临床表现、脑脊液检查结果(颅内病灶进展及上一次出院时)、影像学特点、鉴定原因、处理方案等。

1.2.2 指标分析

(1)对比起病时和出现头颅 MRI 病灶加重时临床症状:①起病症状复现,但症状未加重;②起病症状再现并明显加重。(2)头颅 MRI 病灶加重时对比上一次出院时脑脊液结果:①如脑脊液蛋白较前升高且高于正常值和/或糖较上一次下降且低于正常值表示脑脊液变差;②如蛋白较前下降且仍高于正常值和/或糖升高且仍低于正常值表示脑脊液好转;③脑脊液蛋白、糖在正常范围内则描述为正常。(3)持续时间约为第 1 次发现头颅 MRI 病灶加重的时间到病灶未继续进展且有部分吸收的时长。(4)MRI 病灶加重表现:①脑膜原病灶较前增厚;②脑实质原病灶增大;③原病灶此消彼长;④新发病灶。

1.3 统计学处理

采用 SPSS25.0 软件进行数据分析,符合正态分布的计量资料以 $\bar{x} \pm s$ 表示,比较采用 t 检验;不符合正态分布的计量资料以 $M(Q_1, Q_3)$ 表示,比较采用秩和检验;计数资料以例数或百分比表示,比较采用 χ^2 检验,若理论频数 $T < 1$ 或 $n < 40$ 采用 Fisher 确切概率法,以 $P < 0.05$ 为差异有统计学意义。

2 结果

2.1 患儿一般特征

17 例患儿中男 9 例,女 8 例,年龄 0.8~16.0 岁,平均(7.83±5.13)岁;发现头颅 MRI 病灶进展时间为抗结核 14~90 d,平均(33.59±19.50)d;持续时间 1.5~6.0 个月,中位时间 1.75(2.00, 3.75)个月,见表 1。

表 1 17 例 TBM 患儿临床特征

病例	年龄(岁)	性别	出现时间(d)	转归时间(月)	临床表现	脑脊液	MRI 表现	原因	处理方案
1	16.0	女	42	6.0	发热、头晕、呕吐、抽搐①	变差	①②	PR	加用激素、左氧氟沙星
2	12.0	女	21	4.0	头痛、低热②	变差	①	耐药	改耐药方案
3	13.4	女	90	4.0	发热②	正常	③	PR	延长激素使用时间
4	10.6	男	40	2.0	发热②	好转	③	PR	延长激素使用时间
5	10.4	女	57	2.0	无	正常	②③	PR	延长激素使用时间
6	8.5	男	30	1.5	无	好转	③	PR	激素、左氧氟沙星
7	1.6	男	44	2.0	无	好转	①	PR	延长激素使用时间
8	12.2	女	30	5.5	无	正常	①③	PR	无

续表 1 17 例 TBM 患儿临床特征

病例	年龄(岁)	性别	出现时间(d)	转归时间(月)	临床表现	脑脊液	MRI 表现	原因	处理方案
9	0.8	女	18	3.5	无	好转	①②	PR	延长激素使用时间
10	1.2	男	14	2.0	无	好转	①③	PR	无
11	6.4	男	15	1.5	无	好转	①③	PR	激素、左氧氟沙星
12	13.6	男	15	3.0	无	好转	①③	PR	无
13	4.0	男	27	2.0	无	好转	④	PR	无
14	12.2	男	32	1.0	发热、呕吐②	好转	①②	未规律服药	无
15	6.2	女	50	1.5	发热、精神差②	好转	①②	异烟肼快乙酰化型	异烟肼加量
16	2.1	女	30	2.0	无	好转	①	PR	加用激素
17	1.9	男	16	2.0	无	好转	①②	PR	无

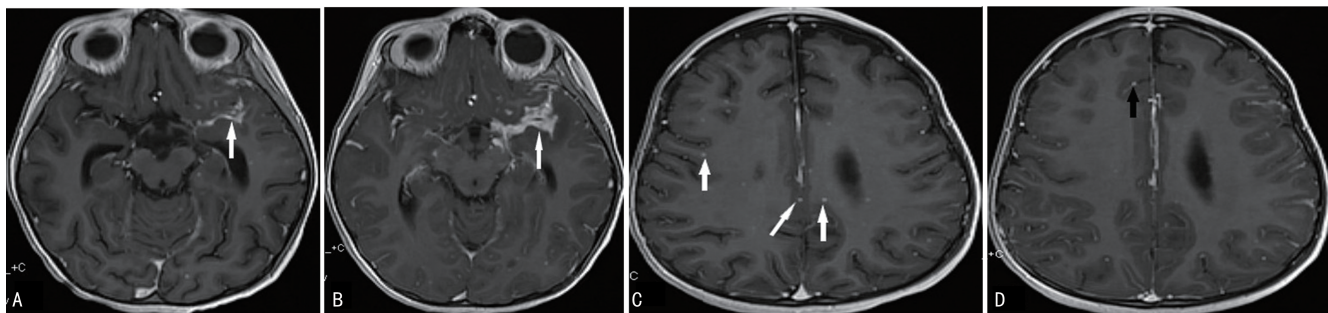
临床表现①:起病症状再现并明显加重;临床表现②:起病症状复现,但症状未加重;MRI 表现①:脑膜原病灶较前增厚;MRI 表现②:原病灶此消彼长;MRI 表现③:脑实质原病灶增大;MRI 表现④:新发病灶。

2.2 临床症状

17 例患儿中 6 例(35.29%)出现临床症状,主要表现为发热、呕吐、抽搐、头晕、精神差。PR 组无临床症状比例高于非 PR 组,差异有统计学意义($P < 0.05$),见表 2。

2.3 辅助检查

(1)脑脊液:12 例(70.59%)好转,3 例(17.65%)正常,2 例(11.76%)变差。(2)头颅 MRI 表现:11 例(64.71%)脑膜原病灶较前增厚,9 例(52.94%)脑实质原病灶增大,6 例(35.29%)原病灶此消彼长,1 例(5.88%)出现新增病灶。典型病例见图 1。



患儿,女,6岁2月;A:左侧外侧裂脑膜见增厚强化征象(抗结核治疗前);B:脑膜原病灶进展(抗结核治疗50d);C:双侧大脑半球脑实质病灶(抗结核治疗前);D:病灶吸收(抗结核治疗50d);箭头示病灶处。

图 1 典型病例头颅增强 MRI

表 2 两组临床特征比较

项目	PR 组 (n=14)	非 PR 组 (n=3)	t	P
年龄($\bar{x} \pm s$, 岁)	7.33 ± 5.39	10.13 ± 3.40	-1.147	0.31
性别[n(%)]				0.58
男	8(57.14)	1(33.33)		
女	6(42.86)	2(66.67)		
伴有临床症状[n(%)]				0.03
有	3(21.43)	3(100.00)		
无	11(78.57)	0		
脑脊液[n(%)]				0.38
变差	1(7.14)	1(33.33)		
好转	10(71.43)	2(66.67)		
正常	3(21.43)	0		

续表 2 两组临床特征比较

项目	PR 组 (n=14)	非 PR 组 (n=3)	t	P
头颅 MRI 表现[n(%)]				0.52
脑膜原病灶较前增厚	9(64.28)	3(100.00)		
其他	5(35.71)	0		

2.4 原因分析及处理方案

(1)原因分析。14 例(82.35%)TBM 患儿考虑 PR,1 例(5.88%)诊断为耐药结核,1 例(5.88%)与异烟肼代谢类型为快乙酰化型有关导致血药浓度低,1 例(5.88%)为依存性差,未规范抗结核治疗。(2)处理方案。14 例 PR 处理方案为在 HRZE(H:异烟肼;R:利福平;E:乙胺丁醇;Z:吡嗪酰胺)或 HRZ 联用或未联用利奈唑胺抗结核药物基础上,延长或加用糖皮

质激素 9 例,加用左氧氟沙星 3 例,未特殊处理 5 例;快乙酰化型异烟肼代谢类型的患儿调整至 15 mg/kg;耐药结核患儿更改为耐药方案;依存性差患儿未改变治疗方案,见表 1。

3 讨论

世界卫生组织(World Health Organization, WHO)《2022 年结核全球年报》^[5]指出,据估算,2021 年全球新发儿童结核病 120 万人,约 19.7 万例因结核病死亡。TBM 是最严重的肺外结核病,经抗结核治疗后,神经系统后遗症发生率高达 53.9%,病死率约 20%^[6-7],TBM 是由结核分枝杆菌通过血液、淋巴管或邻近结核病灶侵入蛛网膜下腔引起的软脑膜和蛛网膜炎症,进而累及脑神经、脑实质、脑血管的病变^[7]。结核分枝杆菌从肺部到入侵脑脊液的发病机制仍不明确^[2]。

TBM 患儿尽管已早期、规律地抗结核治疗,然而抗结核治疗后 MRI 影像学加重可能普遍存在。方伟军等^[8]研究显示,2017—2019 年成功治疗的 218 例颅内结核患者中,53.21%在治疗 1~3 个月出现原病灶增大、增多或有新病变产生等 MRI 影像学“恶化”表现。TBM 患儿抗结核后影像学仍出现病灶进展加重,伴或不伴临床症状,给诊治医师带来不解,特别是未直接找到结核分枝杆菌的经验性抗结核治疗的 TBM 患儿,主管医师首先可能会怀疑自己的诊断是否正确,对于 TBM 诊断明确的患儿则会考虑是否为耐药结核或者合并其他可导致病情加重的疾病,如未详细地鉴别原因,可能造成正确治疗的中断或改变原有的治疗计划,因此鉴别原因及认识到 TBM 的 PR 至关重要^[9]。

本研究 17 例 TBM 患儿出现头颅 MRI 病灶加重的平均时间为(33.59±19.50)d,可能与抗结核治疗后常规在 1~2 个月复查头颅 MRI 了解治疗效果有关。也可能是因为抗结核治疗 2 周可杀灭体内 95% 的结核分枝杆菌^[10],快速、有效地杀灭结核分枝杆菌可能会释放大量的结核蛋白和其他细胞壁产物,引起超敏反应^[11],过度炎症反应可能导致临床恶化和影像学改变^[12]。本研究 3 例非 PR 患儿临床症状出现原有症状复现,但未加重,而 14 例 PR 患儿仅 1 例为起病症状复现,且明显加重。既往报道结核分枝杆菌合并 HIV 双重感染发生 PR 的病例常有发热^[13],本研究发现 HIV 阴性的 PR 病例多数不伴有全身症状,且 PR 组无临床症状比例高于非 PR 组,差异有统计学意义($P < 0.05$)。17 例 TBM 患儿影像学表现加重时,复查脑脊液仅 2 例变差,推测可能存在头颅影像学加重与脑脊液结果变差不平行,或脑脊液结果好转时,头颅 MRI 改善存在滞后性。

本研究 82.35% 的病例判定为 PR,得出抗结核治疗后头颅影像学加重的主要原因为 PR。不同类型结核患者报道的 PR 发病率不同^[14],SINGH 等^[9]的前

瞻性队列研究显示,TBM 患者在抗结核治疗糖皮质激素逐渐减量和停用的过程中,约有 33% 的人群可发生 PR。还有报道中中枢神经系统结核患者抗结核治疗中发生 PR 的概率高达 50% 以上^[15]。

14 例 PR 的处理方案共同点为均未改变最初制订的结核治疗方案,其中 9 例延长或加用糖皮质激素,然而在病例 1、6、11 中因未能准确地鉴定 PR,为防止病情恶化,予以联合左氧氟沙星加强抗结核并兼顾抗细菌治疗,该 3 例患儿病灶好转无法排除与应用左氧氟沙星有关。近年来,TBM 研究中有应用肿瘤坏死因子- α (tumor necrosis factor- α , TNF- α)拮抗剂治疗 PR^[16],也有文献报道环磷酰胺在治疗 TBM 相关的 PR 可能是安全有效的^[12]。目前 TNF- α 拮抗剂、环磷酰胺在 TBM 的应用大部分是小样本量研究或系列病例报道,故 WHO 仍未强烈推荐应用。

PR 是临床工作中抗结核治疗过程中出现的一种暂时性“恶化”的表现^[17],指接受抗结核治疗至少 2 周后,临床表现本应得到改善,但其已存在的结核病变却反常恶化或出现新的结核病变,包括原有症状、体征再次复现或加重、脑脊液恶化、头颅影像学恶化,这些反常表现不能用 TBM 的病程演变解释。发生 PR 的机制尚不清楚,可能与机体免疫反应和结核分枝杆菌菌量、抗原负荷高有关^[18-20],目前还没有关于 PR 监测、诊断、治疗方案的共识或临床指南^[21],故临床医生应高度重视在头颅 MRI 病灶加重患儿中识别 PR,对 TBM 顺利完成抗结核疗程具有重要意义。

本研究中头颅 MRI 病灶进展的原因除了 PR 占主要原因外,还应重视其他原因,如结核分枝杆菌耐药问题。病例 2 临床诊断耐药结核病,其特点为起始临床症状间断发作,未加重,脑脊液蛋白下降缓慢,未找到结核分枝杆菌耐药依据,延长激素治疗后,头颅 MRI 病灶仍继续进展,后经验性更改为耐药方案,临床症状好转,1 个月后复查脑脊液正常,同时头颅 MRI 病灶有部分吸收。临床工作中除了分析耐药问题,对青少年结核病患者还需重视依存性问题。本研究中病例 14 为青少年患儿,性格内向,正处于青春叛逆期,患结核病后存在自卑、消极的心理,加之服药后产生的身体、心理不适,造成患儿依存性差,未规律服用,导致病情控制差,复诊时头颅 MRI 病灶增多。经医护积极沟通,心理安慰辅导及家属监督,患儿已顺利完成抗结核疗程,未改变初始治疗方案。TBM 不但对儿童造成躯体伤害,还可能造成社会心理损害^[22],临床医生需重视儿童药物治疗以外的结核病心理辅导。

异烟肼是治疗结核病的核心杀菌药物,人体 N-乙酰基转移酶 2(N-acetyltransferase-2, NAT2)的活性决定了异烟肼在体内代谢的快慢,依据 NAT2 编码基因多态性可将人群分为快乙酰化型、中间乙酰化型和慢乙酰化型。不同乙酰化型患者服用同等剂量异烟

胂后的血药浓度差异明显,影响治疗效果^[23]。快乙酰化型患儿导致异烟胂血药浓度低,也是头颅 MRI 病灶进展的一种原因。病例 15 在排查 MRI 病灶恶化的原因时首先发现血液异烟胂药物浓度非常低,后基因检测到 NAT2 * 4 / * 4 基因,提示异烟胂快乙酰化型,仅异烟胂用量加至 15 mg/kg,1 周后复查异烟胂血液药物浓度在正常范围内,1 个月后复查头颅 MRI 病灶可见吸收。异烟胂代谢类型为快乙酰化型表明异烟胂在人体内代谢速度加快,血液中活性成分消除加快,建议使用 1.5 倍标准剂量的异烟胂治疗^[23]。

综上所述,儿童 TBM 抗结核治疗期间头颅 MRI 病灶进展主要原因为 PR,这是一种暂时现象,常不伴临床症状,需排除耐药、血药浓度低、依存性差、合并其他疾病等原因^[24]。PR 不需要中断或更改原制订的抗结核方案,继续原方案会出现病灶再次好转。如果患儿原有症状加重,如反复高热,不能耐受,可采用糖皮质激素治疗^[24-25]。本研究有一定的局限性,包括回顾性设计、样本量小,可能存在的选择偏倚。TBM 抗结核期间影像学进展的相关研究少见,未能与本组病例进行横向比较。今后需继续积累病例,在多方面进行统计分析,如 PR 发生的临床特征、机制、预测因素,这将有利于 TBM 患儿鉴别头颅 MRI 进展的原因时提供可参考的判断依据。

参考文献

- [1] 中华医学会结核病学分会儿童结核病专业委员会,中国研究型医院学会结核病学专业委员会,国家呼吸系统疾病临床医学研究中心,等. 儿童结核性脑膜炎诊断专家共识[J]. 中华实用儿科临床杂志,2022,37(7):497-501.
- [2] HUYNH J, DONOVAN J, PHU N H, et al. Tuberculous meningitis: progress and remaining questions[J]. *Lancet Neurol*,2022,21(5):450-464.
- [3] HOU J, LIU X J, HE Y, et al. Cerebrospinal fluid findings of infant tuberculous meningitis: a scoping review[J]. *Ann Med*,2022,54(1):2517-2521.
- [4] 中华医学会结核病学分会结核性脑膜炎专业委员会. 中国中枢神经系统结核病诊疗指南[J]. 中华传染病杂志,2020,38(7):400-408.
- [5] 舒薇,刘宇红. 世界卫生组织《2022 年全球结核病报告》解读[J]. 中国防痨杂志,2023,45(5):454-457.
- [6] HUYNH J, ABO Y N, DU PREEZ K, et al. Tuberculous meningitis in children: reducing the burden of death and disability[J]. *Pathogens*,2021,11(1):38.
- [7] 王泽明,申阿东.《儿童中枢神经系统结核的诊断》团体标准解读[J]. 中国防痨杂志,2023,45(1):18-24.
- [8] 方伟军,宋敏,韩远远,等. 颅内结核 MRI 特征及抗结核治疗过程中的影像表现分析[J/CD]. 新发传染病电子杂志,2020,5(2):107-112.
- [9] SINGH A K, MALHOTRA H S, GARG R K, et al. Paradoxical reaction in tuberculous meningitis: presentation, predictors and impact on prognosis[J]. *BMC Infect Dis*,2016,16:306.
- [10] 中华医学会结核病学分会. 结核病免疫治疗专家共识(2022 年版)[J]. 中华结核和呼吸杂志,2022,45(7):651-666.
- [11] SHAH I, BHASKAR M V. Paradoxical reactions in children with tuberculosis[J]. *Trop Doct*,2017,47(2):109-113.
- [12] DOMÍNGUEZ-MORENO R, GARCÍA-GRIMSHAW M, MEDINA-JULIO D, et al. Paradoxical manifestations during tuberculous meningitis treatment among HIV-negative patients: a retrospective descriptive study and literature review[J]. *Neurol Sci*,2022,43(4):2699-2708.
- [13] NARENDRAN G, JYOTHEESWARAN K, SENGUTTUVAN T, et al. Characteristics of paradoxical tuberculosis-associated immune reconstitution inflammatory syndrome and its influence on tuberculosis treatment outcomes in persons living with HIV[J]. *Int J Infect Dis*,2020,98:261-267.
- [14] GUO T, GUO W, SONG M, et al. Paradoxical reaction in the form of new pulmonary mass during anti-tuberculosis treatment: a case series and literature review[J]. *Infect Drug Resist*,2019,12:3677-3685.
- [15] TAI M S, NOR H M, KADIR K A A, et al. Paradoxical manifestation is common in HIV-negative tuberculous meningitis[J]. *Medicine (Baltimore)*,2016,95(1):e1997.
- [16] ARMANGE L, LACROIX A, PETITGAS P, et al. The use of TNF- α antagonists in tuberculosis to control severe paradoxical reaction or immune reconstitution inflammatory syndrome: a case series and literature review[J]. *Eur J Clin Microbiol Infect Dis*,2023,42(4):413-422.
- [17] MOBEIREEK A, AL SHEKAIL N A. Relapsing paradoxical reaction in miliary tuberculosis: a case report and literature review[J]. *Respirol Case Rep*,2020,8(8):e00658.
- [18] BARR D A, COUSSENS A K, IRVINE S, et al. Paradoxical upgrading reac-(下转第 570 页)

- 征像在鉴别诊断卵巢肿瘤来源中的可行性研究[J]. 中国 CT 和 MRI 杂志, 2020, 18(10): 122-124.
- [14] 陈兰, 陈春林, 刘萍, 等. 数字化三维重建技术在盆腔包块诊断中的意义[J]. 中华妇产科杂志, 2014, 49(2): 94-99.
- [15] 陈春林, 欧阳振波, 刘萍, 等. 基于 CTA 的在体女性盆腔静脉血管网数字化三维模型构建的方法及意义[J]. 现代生物医学进展, 2012, 12(20): 3801-3804.
- [16] 陈春林, 宋小磊, 余艳红, 等. 在体女性盆腔动脉血管网数字化三维模型构建方法及意义[J]. 中国实用妇科与产科杂志, 2011, 27(4): 276-279.
- [17] 段慧. 不同重建阈值对宫颈癌动脉血管网数字化三维模型的构建及血供特点分析的影响[D]. 广州: 南方医科大学, 2013.
- [18] 刘萍, 陈春林. 数字化三维重建技术对妇科恶性肿瘤鉴别诊断的价值[J]. 中国实用妇科与产科杂志, 2016, 32(5): 413-417.
- [19] 徐玉静, 吴振兰, 陈春林, 等. 瘢痕妊娠动脉血管网数字化三维模型重建及意义[J]. 现代妇产科进展, 2017, 26(9): 686-688.
- [20] 何俊燊, 陈春林, 李朋飞, 等. 基于 CTA 三维重建技术的滋养细胞疾病动脉血供特点分析及其临床意义[J/CD]. 妇产与遗传(电子版), 2017, 7(4): 7-10.
- [21] 刘瑞磊, 戴恩成, 陈春林, 等. 在体骨盆及腹盆腔动脉血管网数字化三维模型的构建及其在子宫动脉栓塞术入路规划中的应用[J]. 中华妇产科杂志, 2014, 49(2): 89-93.
- [22] 欧阳振波. 数字化输卵管-卵巢动脉血管网模型的构建及其对 PPH-UAE 的意义[D]. 广州: 南方医科大学, 2010.
- [23] 陈春林, 陈兰, 刘萍, 等. 利用数字化三维模型评估 CTA 及 MRA 腹盆腔血管成像特点的研究[J]. 重庆医学, 2016, 45(33): 4646-4649.
- [24] 田森化. MSCT 在卵巢源性与非卵巢源性肿瘤鉴别诊断中的应用价值[J]. 影像研究与医学应用, 2021, 5(9): 111-112.
- [25] 董华, 李灵娜, 侯壮良. 三期增强 MSCT 在识别卵巢源性与非卵巢源性肿瘤中的应用价值分析[J]. 中国 CT 和 MRI 杂志, 2020, 18(7): 121-123.
- [26] 张应和, 靳仓正, 谭婉嫦, 等. 多层螺旋 CT 血管成像在腹腔异位卵巢肿瘤起源诊断中的价值[J]. 中华放射学杂志, 2009, 43(4): 365-368.
- [27] KURMAN R J, SHIH I E M. The origin and pathogenesis of epithelial ovarian cancer: a proposed unifying theory[J]. Am J Surg Pathol, 2010, 34(3): 433-443.
- [28] 刘萍, 何俊燊. 输卵管基础解剖及与卵巢之间血供的解剖学研究[J]. 中国实用妇科与产科杂志, 2019, 35(1): 52-55.
- [29] IRTAN S, HERVIEUX E, BOUTROUX H, et al. Preoperative 3D reconstruction images for paediatric tumours: advantages and drawbacks[J]. Pediatr Blood Cancer, 2021, 68(1): e28670.

(收稿日期: 2023-08-31 修回日期: 2023-11-14)

(编辑: 冯甜)

(上接第 564 页)

- tion in extra-pulmonary tuberculosis: association with vitamin D therapy[J]. Int J Tuberc Lung Dis, 2017, 21(6): 677-683.
- [19] KASSENE L, BOURGARIT A, FRAISSE P. Paradoxical reaction following tuberculosis treatment in non HIV-infected patients[J]. Rev Mal Respir, 2020, 37(5): 399-411.
- [20] VIGNESH R, BALAKRISHNAN P, TAN H Y, et al. Tuberculosis-associated immune reconstitution inflammatory syndrome-an extempore game of misfiring with defense arsenals[J]. Pathogens, 2023, 12(2): 210.
- [21] 赵燕燕, 李雨欣, 姜有珠, 等. 成人颅内结核抗结核治疗过程中矛盾反应的诊断及处理[J]. 山东医药, 2022, 62(3): 25-29.
- [22] IGBOKWE V, RUBY L C, SULTANLI A, et al. Post-tuberculosis sequelae in children and adolescents: a systematic review[J]. Lancet Infect Dis, 2023, 23(4): e138-150.
- [23] 首都医科大学附属北京胸科医院《中国防痨杂志》编辑委员会. 结核病患者 N-乙酰基转移酶 2 编码基因多态性检测与异烟肼合理用药专家共识[J]. 中国防痨杂志, 2021, 43(11): 1107-1112.
- [24] 徐勇胜. 结核病治疗中的矛盾反应[J]. 中华实用儿科临床杂志, 2019, 34(9): 646-649.
- [25] DAVIS A G, DONOVAN J, BREMER M, et al. Host directed therapies for tuberculous meningitis[J]. Wellcome Open Res, 2021, 7(5): 292.

(收稿日期: 2023-03-23 修回日期: 2023-10-12)

(编辑: 袁皓伟)