

· 循证医学 · doi:10.3969/j.issn.1671-8348.2024.10.019

网络首发 [https://link.cnki.net/urlid/50.1097.r.20240506.1319.002\(2024-05-07\)](https://link.cnki.net/urlid/50.1097.r.20240506.1319.002(2024-05-07))

# 超声造影引导射频消融治疗肝癌疗效的 meta 分析

彭梓婷, 石统东<sup>△</sup>

(重庆医科大学第二附属医院感染与肝病中心, 重庆 401336)

**[摘要]** **目的** 采用 meta 分析方法评价超声造影引导射频消融治疗肝癌的疗效及安全性。**方法** 检索收集 Pubmed、Embase、Web of Science、Cochrane Library、中国知网(CNKI)、维普、万方数据库建库至 2023 年 7 月 20 日发表的有关应用超声造影引导射频消融(试验组)与常规超声或增强 CT 引导射频消融(对照组)治疗肝癌的临床对照试验研究,将纳入的数据进行 meta 分析。**结果** 共纳入文献 8 篇,共 879 例患者。meta 分析显示,两组肿瘤完全消融率( $OR=2.96, 95\%CI:2.13\sim 4.11, P<0.01$ )、复发率( $OR=0.35, 95\%CI:0.22\sim 0.55, P<0.01$ )、术后并发症发生率( $OR=0.49, 95\%CI:0.32\sim 0.76, P<0.01$ )差异有统计学意义。**结论** 超声造影引导射频消融治疗肝癌较常规超声或增强 CT 疗效更明显。

**[关键词]** 肝癌;超声造影;射频消融;完全消融率;meta 分析

**[中图法分类号]** R735.7 **[文献标识码]** A **[文章编号]** 1671-8348(2024)10-1548-05

## Efficacy of radiofrequency ablation guided by contrast-enhanced ultrasound in the treatment of liver cancer: a meta-analysis

PENG Ziting, SHI Tongdong<sup>△</sup>

(Infection and Liver Disease Center, the Second Affiliated Hospital of Chongqing Medical University, Chongqing 401336, China)

**[Abstract]** **Objective** To evaluate the efficacy and safety of contrast-enhanced ultrasound-guided radiofrequency ablation in the treatment of liver cancer by meta-analysis. **Methods** The clinical controlled trial studies on the application of contrast-enhanced ultrasound guided radiofrequency ablation (the experimental group) and conventional ultrasound and enhanced CT guided radiofrequency ablation (the control group) for liver cancer published in the databases of Pubmed Embase, Web of Science, Cochrane Library, China National Knowledge Infrastructure (CNKI), VIP, and Wanfang were retrieved. The search period was from database establishment to July 20, 2023. meta-analysis on the included datas were performed. **Results** A total of eight studies involving 879 patients were included. Meta-analysis showed that there were significant differences in the complete ablation rate ( $OR=2.96, 95\%CI:2.13-4.11, P<0.01$ ), recurrence rate ( $OR=0.35, 95\%CI:0.22-0.55, P<0.01$ ) and postoperative complications ( $OR=0.49, 95\%CI:0.32-0.76, P<0.01$ ) between the two groups. **Conclusion** Contrast-enhanced ultrasound guided radiofrequency ablation is more effective than conventional ultrasound or enhanced CT in the treatment of liver cancer.

**[Key words]** liver cancer; contrast-enhanced ultrasound; radiofrequency ablation; complete ablation rate; meta-analysis

肝癌在我国常见的恶性肿瘤中居第五位,肿瘤致死病因居第二位<sup>[1]</sup>,其起病隐匿、发展迅速,能否早期诊断和治疗对于患者生存情况的影响十分关键。多数肝癌的发生、发展是建立在不同程度肝硬化的基础上<sup>[2]</sup>,部分患者无法耐受外科手术,射频消融作为一种局部治疗方式对肝功能影响小、创伤小、操作方便,目前已成为微创治疗中常用的方式之一<sup>[3]</sup>。射频消融常需要由精确的影像学技术辅助引导,而超声造

影则能精准清晰辨别肿瘤的实际大小和形态,明确肿瘤与周围正常组织的界限<sup>[4]</sup>。超声造影较常规超声、CT、MRI 等影像学方法,具有能实时成像、时间分辨率高、安全可靠、价格相对便宜等优势<sup>[5]</sup>。本研究对应用超声造影引导射频消融治疗肝癌的临床对照试验进行 meta 分析,比较其疗效、安全性等优势。

### 1 资料与方法

#### 1.1 文献检索

<sup>△</sup> 通信作者, E-mail: shitongdong@aliyun.com。



表 2 纳入文献基本特征

作者	发表年	国家	试验组					Child-Pugh 评分	干预措施
			纳入对象时间	例数( <i>n</i> )	病灶数(个)	年龄(岁)			
李灿等 <sup>[6]</sup>	2020 年	中国	2014 年 4 月至 2017 年 4 月	46		62.25±1.49		超声造影引导	
李季等 <sup>[7]</sup>	2017 年	中国	2014 年 1 月至 2016 年 9 月	59	59	53.40±10.90	A~B	超声造影引导	
吴新财等 <sup>[8]</sup>	2013 年	中国	2010 年 7 月至 2013 年 9 月		50	63.00±12.00		超声造影引导	
张明等 <sup>[9]</sup>	2014 年	中国	2012 年 9 月至 2013 年 6 月	70	100	59.10±9.00	A~B	超声造影引导	
张瑶等 <sup>[10]</sup>	2021 年	中国	2008 年 12 月至 2019 年 5 月	104	128	60.00(56.45, 60.56)	A~B	超声造影引导	
DOHMEN 等 <sup>[11]</sup>	2012 年	日本	2006 年 1 月至 2009 年 10 月	60	71	71.80±7.30	A~B	超声造影引导	
LIU 等 <sup>[12]</sup>	2019 年	中国	2013 年 1 月至 2015 年 6 月	56	88	52.60±13.70	A~B	超声造影引导	
SUN 等 <sup>[13]</sup>	2023 年	中国	2018 年 3 月至 2020 年 3 月	42	57	56.57±8.97	A~B	超声造影引导	

作者	对照组					Child-Pugh 评分	干预措施	随访时间	结局指标
	纳入对象时间	例数( <i>n</i> )	病灶数(个)	年龄(岁)					
李灿等 <sup>[6]</sup>	2014 年 4 月至 2017 年 4 月	46		62.17±1.56		常规超声引导	1 年	①②③④⑥	
李季等 <sup>[7]</sup>	2014 年 1 月至 2016 年 9 月	51	51	51.50±11.80	A~B	常规超声引导	1 个月	①②	
吴新财等 <sup>[8]</sup>	2010 年 7 月至 2013 年 9 月		62	63.00±12.00		常规超声引导	术后 3 个月	①③	
张明等 <sup>[9]</sup>	2011 年 5 月至 2012 年 8 月	74	105	60.10±10.20	A~B	常规超声引导	12(4~16)个月	①②③④	
张瑶等 <sup>[10]</sup>	2008 年 12 月至 2019 年 5 月	90	104	57.00(52.66, 66.68)	A~B	常规超声引导	1 个月、1 年、3 年、5 年	①②③④	
DOHMEN 等 <sup>[11]</sup>	2006 年 1 月至 2009 年 10 月	27	31	68.40±6.80	A~B	常规超声引导	24 个月	①③	
LIU 等 <sup>[12]</sup>	2013 年 1 月至 2015 年 6 月	56	82	54.50±16.60	A~B	增强 CT 引导	27.0(12.0~40.0)个月	①②③④⑤	
SUN 等 <sup>[13]</sup>	2018 年 3 月至 2020 年 3 月	42	54	56.60±8.95	A~B	常规超声引导	术后 2 个月、术后 1 年	①②④⑥	

①:完全消融率;②:术后并发症发生率;③:复发率;④:生存率;⑤:射频消融时间;⑥:生存质量。

## 2.2 meta 分析结果

### 2.2.1 完全消融率

共纳入 8 项研究<sup>[6-13]</sup>,其中 4 项研究以完全消融的病灶数来统计消融率<sup>[8,11-13]</sup>,4 项研究以完全消融的病例数来统计消融率<sup>[6-7,9-10]</sup>。8 项研究总异质性较小( $P=0.93, I^2=0$ ),采用固定效应模型。结果显示:试验组较对照组完全消融率升高( $OR=2.96, 95\%CI:2.13\sim4.11, P<0.01$ )。5 项研究在消融术后 1 个月统计消融率<sup>[7,9-12]</sup>,异质性较小( $P=0.78, I^2=0$ ),采用固定效应模型。结果显示:试验组较对照组完全消融率升高( $OR=3.01, 95\%CI:2.02\sim4.50, P<0.01$ )。1 项研究在消融术后 2 个月复查,统计完全消融的病灶数<sup>[13]</sup>。1 项研究在消融术后 20 min 复查,统计完全消融的病灶数<sup>[8]</sup>。

### 2.2.2 复发率

6 项研究涉及术后肿瘤复发率数据比较<sup>[6,8-10,11-12]</sup>,2 项研究未提及具体数据<sup>[8,11]</sup>,另外 4 项研究进行 meta 分析<sup>[6,9-10,12]</sup>,异质性较小( $P=0.59,$

$I^2=0$ ),采用固定效应模型。结果显示:试验组较对照组肿瘤复发率低( $OR=0.35, 95\%CI:0.22\sim0.55, P<0.01$ )。

### 2.2.3 术后并发症发生率

6 项研究涉及术后并发症结局指标<sup>[6-7,9-10,12-13]</sup>。2 项研究结论提出术后并发症发生率无统计学差异,未描述具体数据<sup>[7,10]</sup>,将另外 4 项研究进行 meta 分析<sup>[6,9,12-13]</sup>,异质性较小( $P=0.22, I^2=32\%$ ),采用固定效应模型。结果显示:试验组较对照组术后并发症发生率低( $OR=0.49, 95\%CI:0.32\sim0.76, P<0.01$ )。

### 2.3 发表偏倚

由 RevMan5.4 软件绘制漏斗图检验完全消融率这一结局指标的发表偏移风险。试验组与对照组的完全消融率数据均位于 95%CI 内,散点分布不对称,见图 2;复发率数据均位于 95%CI 内,散点分布不对称;术后并发症发生率数据均位于 95%CI 内,散点分布对称。

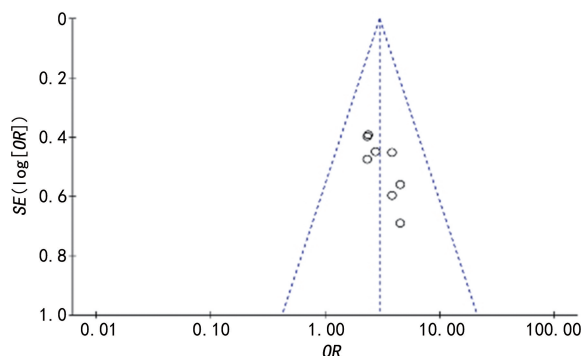


图2 纳入研究完全消融率的发表偏倚漏斗图

### 3 讨论

肝癌作为我国第二大癌症致死病因,其早期临床表现隐匿,多数患者被发现时已处于进展期,严重威胁人类健康。其晚期多存在肿瘤转移、侵犯其他组织器官等严重情况,失去手术治疗机会。射频消融作为一种肝癌局部的微创治疗方式,具有操作简单、消融范围确切、并发症较少等优势,从而能进一步缩短住院时间、减少住院费用。更适用于伴有严重肝硬化、不可耐受手术打击、肿瘤位于肝脏深部的患者<sup>[4,14]</sup>,对于小肝癌的治疗可达到与手术切除类似的效果<sup>[15]</sup>。射频消融治疗不仅追求肿瘤整体灭活,更需要精确界定足够的消融安全范围,尽可能减少周围正常组织的损伤。因此治疗时需辅以精确的影像学技术。目前常用的引导方式包括超声、CT和MRI,超声的使用因简便经济最为普遍,而CT、MRI可以用于观察和引导常规超声无法探及的病灶。

超声造影能动态观察肝肿瘤血流灌注的变化,对小肝癌和卫星灶的检出敏感性高,尤其是可以实时监测消融过程,评估消融效果,对于消融不完全的病灶可及时进行二次消融<sup>[4-5]</sup>。超声造影通过外周静脉注射包裹气体的超声对比剂微泡达到显影目的。目前我国临床常用的超声造影剂为注射用六氟化硫微泡注射入人体后,进入体循环使脏器显像增强。注射用六氟化硫微泡为血池造影剂,不会渗透入血管外组织。且其外壳成分为与人体具有生物兼容性的磷脂分子,内含无毒的惰性气体六氟化硫。当微泡破裂后六氟化硫气体则经肺随呼吸排出体外。故此造影剂具有安全、造影持续时间较长等优点<sup>[16]</sup>。一项回顾性研究<sup>[17]</sup>评估了应用第二代超声造影剂在临床应用中的不良事件发生率,共报道23188例,结果无致命事件发生。29例为不良事件,其中2例为严重不良事件(总报告率为0.0086%),低于或类似于放射和磁共振造影剂。故应用超声造影剂具有良好的安全性。

本文通过应用meta分析方法,收集各大中英文数据库中质量较高的相关文献,目的在于探究超声造

影引导射频消融治疗肝癌的疗效及安全性。meta分析结果表明,应用超声造影引导射频消融治疗肝癌相比于常规超声或增强CT引导治疗,肝癌病灶的完全消融率明显提高。可能的原因分析如下:(1)相比常规普通超声而言,超声造影经外周静脉注射造影剂,微泡能增强血液的背向散射,使血流灌注情况显示更清晰;(2)相比于增强CT,时间分辨率高,可实时动态地显示肿瘤内的血管分布及形态变化,并观察组织的微血流灌注情况,弥补CT扫描间隔误诊、漏诊的问题,明显提高诊断的敏感性和特异性。肿瘤病灶完全消融率提高,对复发率降低有一定影响。同时,应用超声造影引导射频消融治疗肝癌相比于非超声造影引导治疗,术后并发症发生率也有所降低,但纳入的8项研究中术后均未发生较严重的并发症,表明无论是否使用超声造影引导射频消融,对术后并发症的发生情况影响均不大。

本研究所纳入的文献有以下局限性:(1)大部分没有提及随机分配、盲法;(2)随访时间多数为1年左右,随访时间不够长,失访情况不清楚;(3)漏斗图提示可能存在发表偏倚;(4)纳入研究的样本量较小,尤其是对比增强CT引导射频消融治疗。未来还需进行更多大样本、多种干预措施、质量更高的临床对照试验研究,并通过长期严格规律随访各项结局指标进一步证实其疗效及安全性,提高超声造影在临床上的应用。

### 参考文献

- [1] 刘宗超,李哲轩,张阳,等. 2020 全球癌症统计报告解读[J/CD]. 肿瘤综合治疗电子杂志,2021,7(2):1-14.
- [2] FORNER A, LLOVET J M, BRUIX J. Hepatocellular carcinoma[J]. Lancet,2012,379(9822):1245-1255.
- [3] XU X L, LIU X D, LIANG M, et al. Radiofrequency ablation versus hepatic resection for small hepatocellular carcinoma: systematic review of randomized controlled trials with meta-analysis and trial sequential analysis[J]. Radiology,2018,287(2):461-472.
- [4] 原发性肝癌诊疗指南(2022年版)[J]. 中国实用外科杂志,2022,42(3):241-273.
- [5] 王文平,季正标,董怡,等. 实时导航超声造影在小肝癌诊断中的应用研究[J/CD]. 中华医学超声杂志(电子版),2016,13(1):56-60.



- [6] 李灿. 超声造影指导下射频消融治疗肝癌的效果观察[J]. 临床合理用药杂志, 2020, 13(28): 156-157.
- [7] 李季, 詹韵韵, 郜玉峰, 等. 超声造影定位引导下肝癌射频消融治疗的临床价值[J]. 安徽医药, 2017, 21(2): 290-293.
- [8] 吴新财, 薛玉, 陈宝定, 等. 超声造影在肝癌病灶诊断及引导射频消融治疗中的应用价值[J]. 实用医学影像杂志, 2013, 14(6): 408-410.
- [9] 张明, 赵恒军, 王楠娅, 等. 实时超声造影技术在肝癌射频消融治疗中的临床应用[J]. 中国老年学杂志, 2014(8): 2091-2093.
- [10] 张瑶, 贾哲, 何楠, 等. 超声造影辅助超声引导下射频消融术治疗原发性肝癌疗效分析[J]. 中国超声医学杂志, 2021, 37(8): 892-896.
- [11] DOHMEN T, KATAOKA E, YAMADA I, et al. Efficacy of contrast-enhanced ultrasonography in radiofrequency ablation for hepatocellular carcinoma[J]. Intern Med, 2012, 51(1): 1-7.
- [12] LIU Z, WANG X, XING L, et al. The application comparison of contrast-enhanced ultrasound and contrast-enhanced computed tomography in radiofrequency ablation treatment for hepatocellular carcinoma [J]. Cancer Biother Radiopharm, 2019, 34(10): 621-625.
- [13] SUN Q, WANG A, CHANG H. Contrast-enhanced ultrasound guidance improves the therapeutic efficacy of radiofrequency ablation in liver cancer patients [J]. Am J Transl Res, 2023, 15(6): 3856-3863.
- [14] QI X, TANG Y, AN D, et al. Radiofrequency ablation versus hepatic resection for small hepatocellular carcinoma: a meta-analysis of randomized controlled trials[J]. J Clin Gastroenterol, 2014, 48(5): 450-457.
- [15] FENG K, YAN J, LI X, et al. A randomized controlled trial of radiofrequency ablation and surgical resection in the treatment of small hepatocellular carcinoma[J]. J Hepatol, 2012, 57(4): 794-802.
- [16] 戴晴, 姜玉新. 超声造影的临床应用[J]. 中国医学科学院学报, 2008, 30(1): 1-4.
- [17] PISCAGLIA F, BOLONDI L, Italian Society for Ultrasound in Medicine and Biology (SIUMB) Study Group on Ultrasound Contrast Agents. The safety of Sonovue in abdominal applications: retrospective analysis of 23 188 investigations[J]. Ultrasound Med Biol, 2006, 32(9): 1369-1375.

(收稿日期: 2023-10-15 修回日期: 2024-03-03)

(编辑: 唐 璞)

(上接第 1547 页)

- [20] YU M, HUANG J, ZHU T, et al. Liraglutide-loaded PLGA/gelatin electrospun nanofibrous mats promote angiogenesis to accelerate diabetic wound healing via the modulation of miR-29b-3p[J]. Biomater Sci, 2020, 8(15): 4225-4238.
- [21] PATEL S, SRIVASTAVA S, SINGH M R, et al. Mechanistic insight into diabetic wounds: Pathogenesis, molecular targets and treatment strategies to pace wound healing [J]. Biomed Pharmacother, 2019, 112: 108615.
- [22] CHEN V Y, SIEGFRIED L G, TOMIC-CANIC M, et al. Cutaneous changes in diabetic patients: primed for aberrant healing? [J]. Wound Repair Regen, 2023, 31(5): 700-712.
- [23] CHENG H, CHEN B P, SOLEAS I M, et al. Prolonged operative duration increases risk of surgical site infections: a systematic review[J]. Surg Infect (Larchmt), 2017, 18(6): 722-735.
- [24] KWON H, KIM H J, YIM Y M, et al. Reconstruction of scalp defect after Moyamoya disease surgery using an occipital pedicle V-Y advancement flap [J]. J Craniofac Surg, 2008, 19(4): 1075-1079.
- [25] SANADA Y, YABUUCHI T, YOSHIOKA H, et al. Zigzag skin incision effectively camouflages the scar and alopecia for moyamoya disease: technical note [J]. Neurol Med Chir (Tokyo), 2015, 55(3): 210-213.
- [26] JAYAPPAUL P, LEE J H, PARK I S. Large scalp defect repair with flap reconstruction using tissue expander after combined bypass in case of moyamoya disease [J]. World Neurosurg, 2018, 120: 185-189.

(收稿日期: 2023-05-08 修回日期: 2024-01-11)

(编辑: 石 芸)